


婴幼儿安全与急救

戴淑凤 韩德宽 ● 主编



教育科学出版社



YINGYOU'ER ANQUAN YU JIJU

婴幼儿安全与急救

戴淑凤 韩德宽 主编

教育科学出版社

·北京·

责任编辑 赵连杰
责任印制 滕景云
责任校对 曲凤玲

图书在版编目(CIP)数据

婴幼儿安全与急救/戴淑凤,韩德宽主编. —北京:
教育科学出版社,2002.2
ISBN 7-5041-2234-3

I. 婴... II. 戴... III. ①婴幼儿卫生-普及
读物②小儿疾病-急救-普及读物 IV. ①R174-49
②R720.597-49

中国版本图书馆 CIP 数据核字(2001)第 097232 号

出版发行	教育科学出版社	邮 编	100088
社 址	北京·北三环中路 46 号	传 真	010—62012454,62013803
电 话	010—62382225	电子信箱	jykcbs@263.net
经 销	各地新华书店	网 址	www.esph.com.cn
印 刷	山东沂南印刷总厂		
开 本	787 毫米×1092 毫米 1/16	版 次	2002 年 4 月第 1 版
印 张	22.75	印 次	2002 年 4 月第 1 次印刷
字 数	275 千	印 数	00 001—5 000 册
定 价	38.00 元		

(如有印装质量问题,请与本社发行部联系调换)

《婴幼儿安全与急救》撰稿人名单

主 编

戴淑凤 北京大学第一临床医学院 教授

韩德宽 北京大学第一临床医学院 教授

撰稿人

戴淑凤 北京大学第一临床医学院 教授

韩德宽 北京大学第一临床医学院 教授

贾 钧 北京大学第一临床医学院 副教授

刘玲玲 北京大学第一临床医学院 副教授

张少平 北京大学第一临床医学院 副教授

张中平 河北邯郸中心医院儿科 副主任医生

插 图

孙莱芊 北京大学第一临床医学院 副研究员



前 言

婴儿降生落地的第一声啼哭,就是大声地向世界宣布他(她)已经来到了人世,同时也是大声地向母亲问候:从此以后,你将怎样抚育我成长?作为母亲听到这第一声啼哭,就把刚刚生产过程中的痛苦抛到九霄云外,在深深地吸一口气之后,那两行幸福的热泪伴随着挂在嘴角上伤痛的微笑就是在告诉孩子:世上只有妈妈好,有妈的孩子是个宝。

是的,在人生的道路上,父母和刚刚出生的小生命将结伴走过十多年的漫长岁月。孩子自出生的那一刻起,就处在各种危险中,就需要每时每刻进行各种顽强抗争,包括与细菌、病毒、寒冷、酷热、天灾、人祸的抗争,因此,成长就是为生存而战,是一次次抗争胜利的积累过程。

本书就是要帮助父母亲,尤其是年轻的父母亲在孩子成长过程中如何认识急症,如何应对突发急患,在孩子发生急症或意外伤害时能够得到及时恰当的处置,避免延误或误治,造成不良后果。也就是说父母必须知道在什么情况下,发生了什么事情,父母应该做什么,怎样做,什么时候该去医院,在医院里医生将怎样处理。

本书专门针对儿科急症,包括内科、外科、耳鼻咽喉口腔科、眼科及皮肤科的常见急症及意外伤害。读者对象主要是家庭、幼儿园、中小学及社区家政服务部门。作者队伍集中了北京大学第一医院长期工作在医疗第一线的专家、教授,体现了丰富的临床实践经验和现代医学的新理念、新技术、新疗法。为了帮助读者理解内容,书中插入了大量示意图,书后还附录了彩色照片。只要按照这本书的要求去做,一般急症急患不难处置,做不到的或不该做的,本书都告诉您去医院,而且告诉您在医



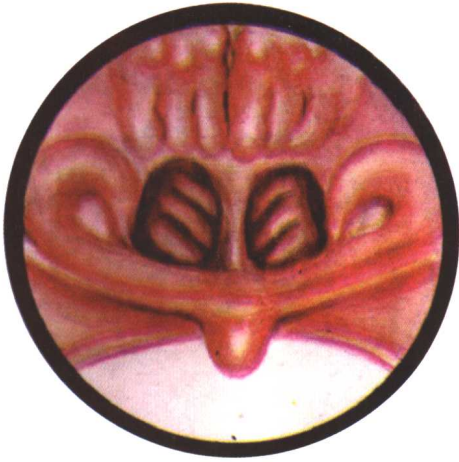院里医生会怎样处理以及最后的治疗效果。

考虑到本书是给非专业读者的,在编写中我们贯彻了预防为主方针,因为儿童的许多急症或意外伤害是完全可以避免的。本书以通俗的文字,实用的办法告诉读者只要平时做到哪些要求,就能防患未然,免去许多疾病和突发急患的发生,因此,这本书也是一本通俗的儿科医学常识读本,读者可以根据自己的实际需要,先通读某些章节。

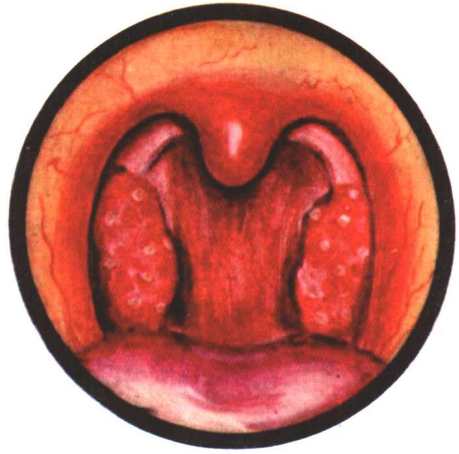健康是福,安全是福。但愿本书能帮助你携手孩子度过幸福的童年。

编 者

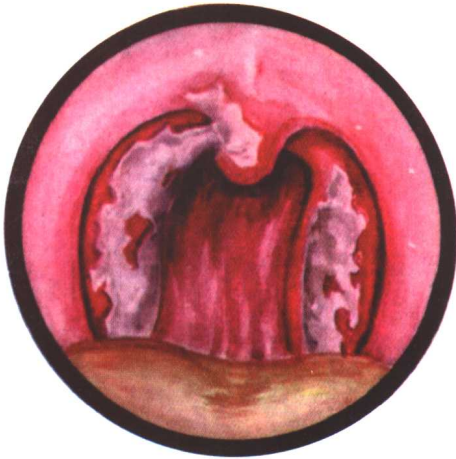2001年5月于北京大学第一临床医学院



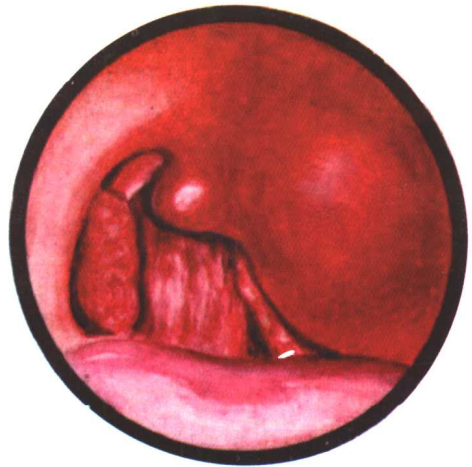
1. 增殖体肥大



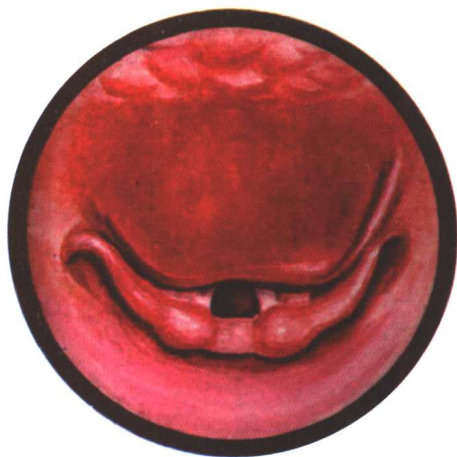2. 急性化脓性扁桃体炎



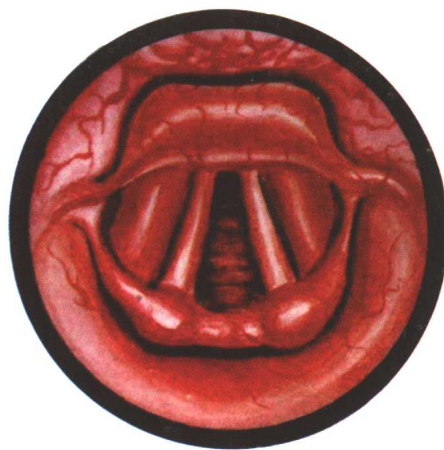3. 咽白喉



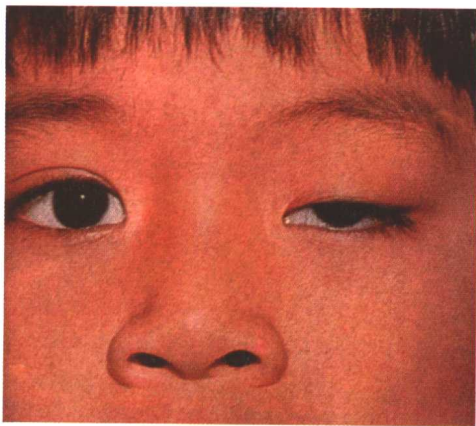
4. 扁桃体周围脓肿



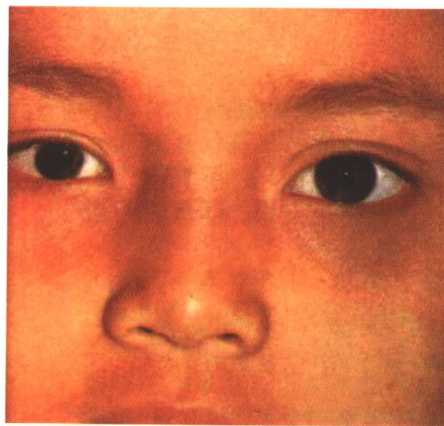5. 急性会厌炎



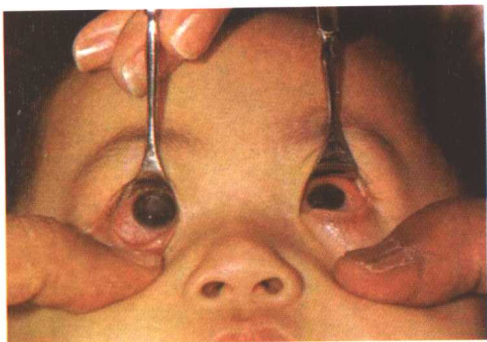6. 急性喉炎



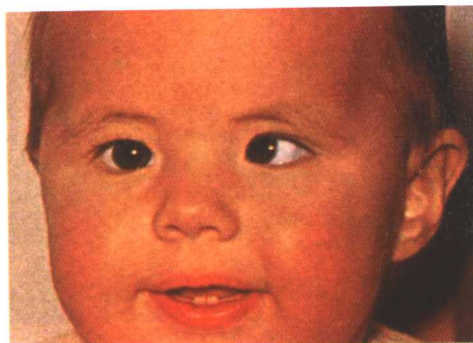7. 左先天性上睑下垂(左眼睁不大)



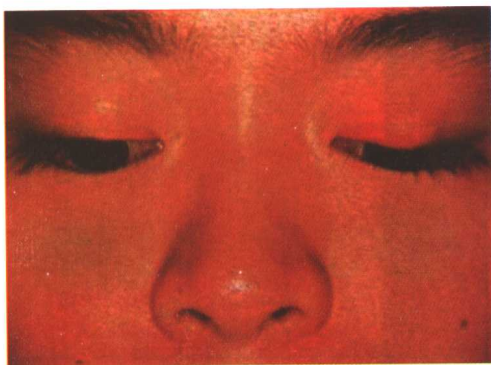
8. 右眼小角膜(右黑眼珠较左眼小)



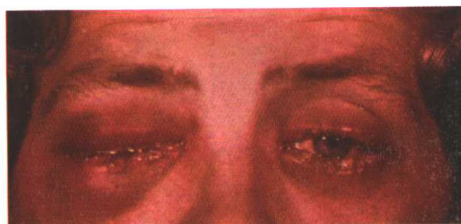9. 左眼小角膜(左黑眼珠
较右小)



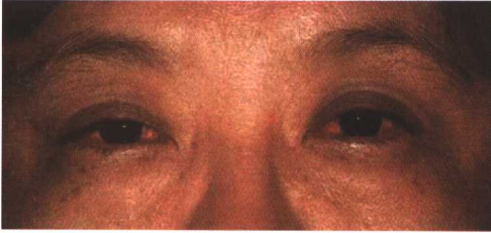10. 内斜视



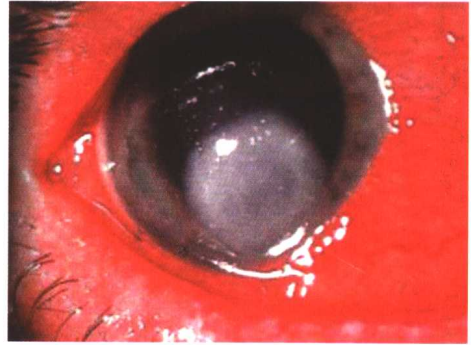
11. 左上睑急性睑腺炎
(红肿硬节)



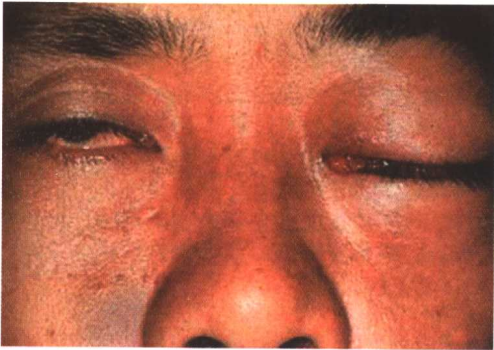12. 双眼急性卡他性结膜炎
(细菌性)(眼屎多)



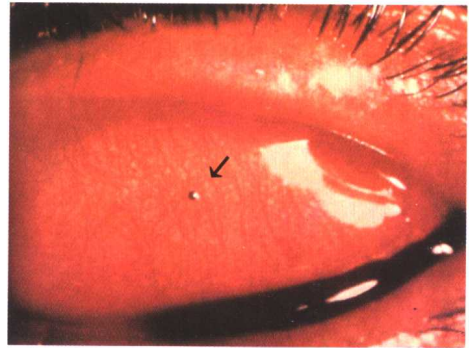
13. 双眼病毒性结膜炎



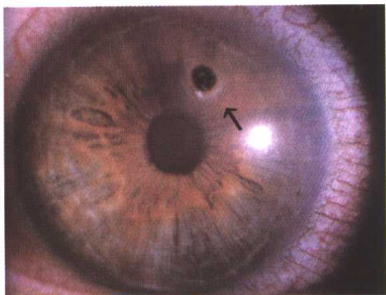
14. 角膜炎后引起角膜溃疡



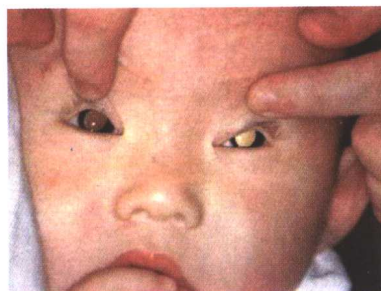
15. 左眼眶急性蜂窝组织炎、
眼睑及结膜水肿



16. 上睑结膜异物(翻开上睑)
(箭头所指)



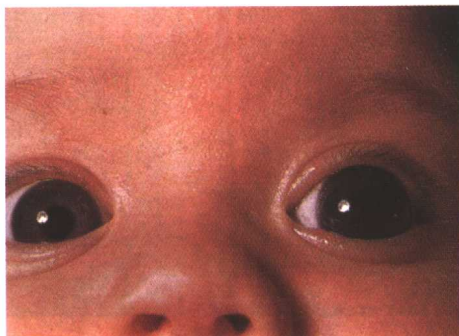17. 角膜异物(箭头所指)



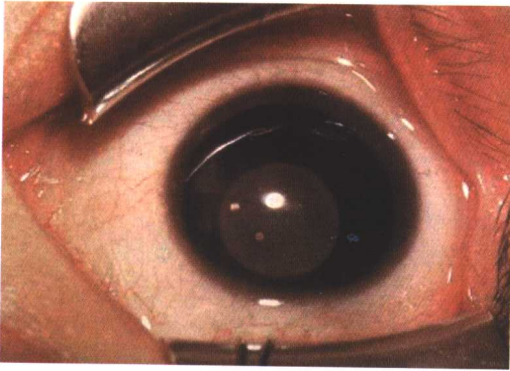
18. 双眼视网膜母细胞瘤
(瞳仁黄白色)



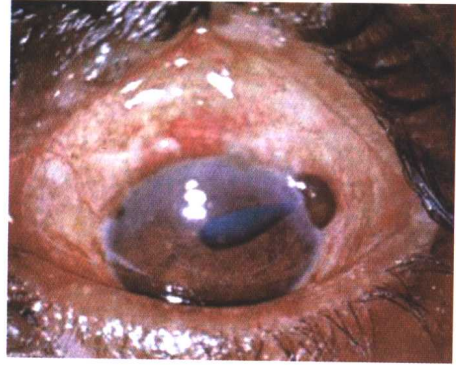
19. 右眼视网膜母细胞瘤, 内斜视



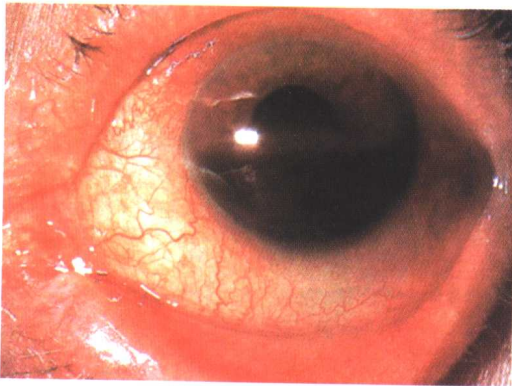
20. 先天性青光眼, 左眼角膜增大明显, 左眼病情重(左眼球扩大)



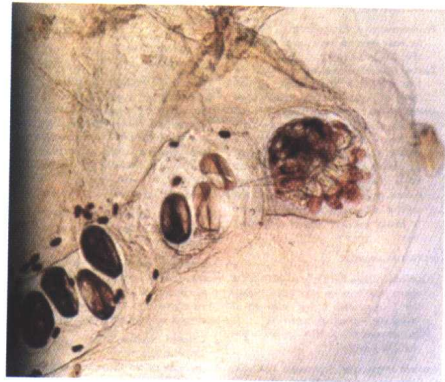
21. 先天性白内障



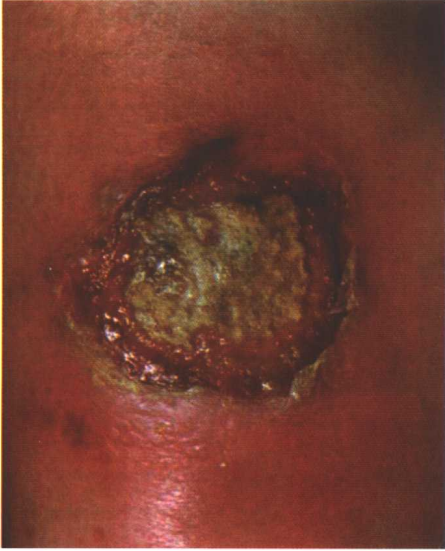22. 角膜穿通伤，虹膜脱出，
瞳孔变形



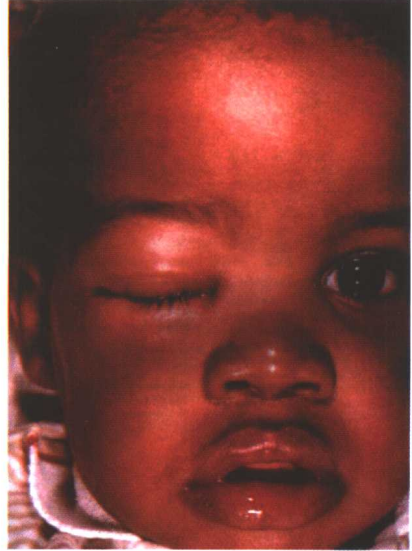
23. 眼球钝伤，前房出血



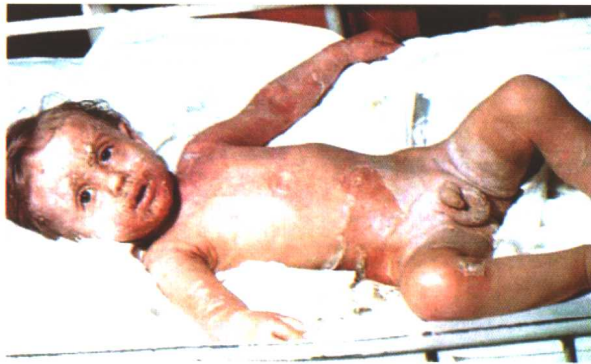24. 疥螨的成虫和卵



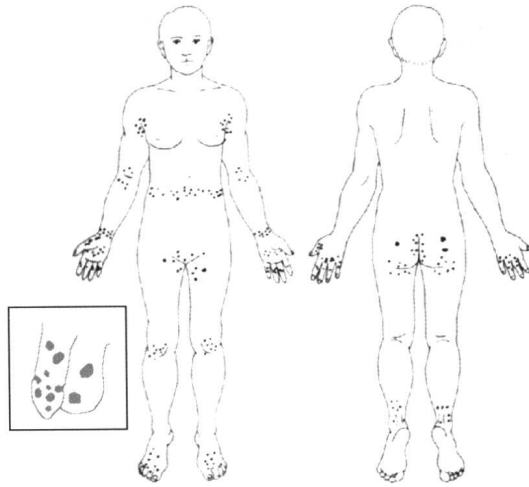
27. 脓疮



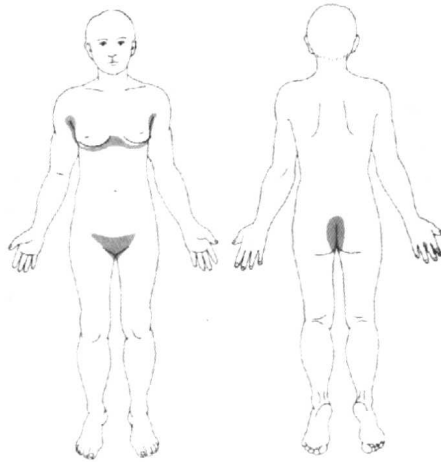
28. 面部丹毒



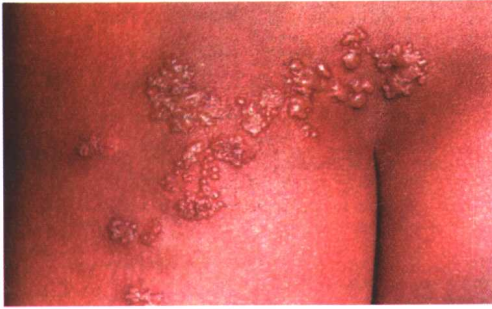29. 金葡菌性皮肤烫伤样综合征全身性皮炎



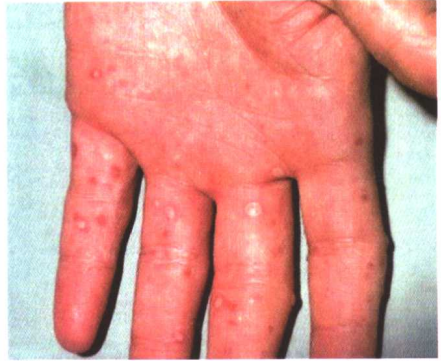25. 疥疮皮疹好发部位



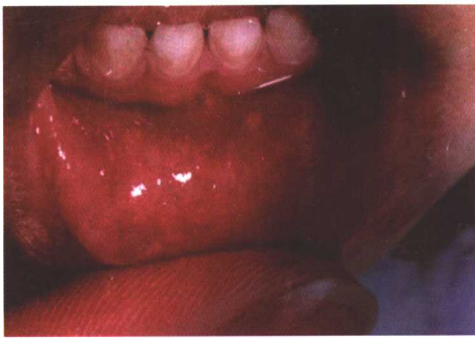26. 皮肤浅部真菌病好发部位：头发、手足、指趾甲、股



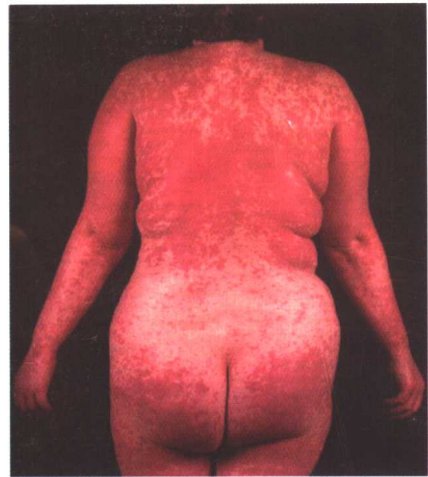
32. 带状疱疹的皮疹呈单侧
带状分布



33. 手足口病手部皮疹



34. 手足口病口腔粘膜损害



35. 发疹型药疹的皮疹广泛而
对称分布



目

录

内 科

1. 儿童急症家庭急救原则及概要(3)
2. 呼吸心跳骤停(5)
3. 高热(10)
4. 休克(11)
5. 惊厥(12)
6. 癫痫持续状态(14)
7. 新生儿窒息(15)
8. 新生儿肺透明膜病(16)
9. 新生儿呼吸暂停(17)
10. 新生儿感染性肺炎(18)
11. 新生儿坏死性小肠结肠炎(19)
12. 新生儿低血糖症(20)
13. 新生儿溶血病(21)



14. 新生儿缺氧缺血性脑病(22)
15. 新生儿颅内出血(24)
16. 婴儿猝死综合症(25)
17. 麻疹(25)
18. 急性上呼吸道感染(27)
19. 小儿肺炎(28)
20. 重症腹泻病(30)
21. 中毒型细菌性痢疾(31)
22. 维生素 D 缺乏性手足搐搦症(32)
23. 阵发性室上性心动过速(33)
24. 充血性心力衰竭(34)
25. 急性肾小球肾炎(35)
26. 急性肾功能衰竭(37)
27. 特发性血小板减少性紫癜(39)
28. 哮喘(41)
29. 糖尿病酮症酸中毒(44)
30. 食物中毒(45)
31. 有机磷中毒(46)
32. 氟乙酰胺中毒(48)

外 科

1. 皮肤擦伤(53)
2. 皮肤切伤(54)
3. 止血和缠绷带的方法(57)
4. 头皮外伤(59)