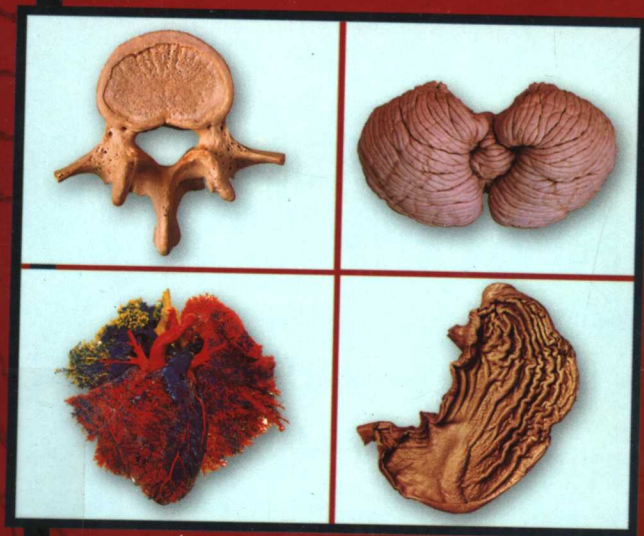


# 精编 人体解剖彩色图谱

CONCISE COLOUR ATLAS OF HUMAN ANATOMY

主 编 刘执玉 田 铎



科学出版社

[www.sciencep.com](http://www.sciencep.com)

R322  
LZYa

128807

# 精编人体解剖彩色图谱

CONCISE COLOUR ATLAS OF HUMAN ANATOMY

主 编 刘执玉 田 铎



R322/6/09

\*C0252483\*



解放军医学图书馆[书]

科学出版社

北京

## 内 容 简 介

《精编人体解剖彩色图谱》是按教育部规划教材内容要求,以精心设计、加工制作的新鲜标本拍照集成。标本制作精良,图像清晰、直观性强,便于记忆。本图谱共收录图片380余幅,按运动系统、内脏学概论、消化系统、呼吸系统、泌尿生殖系统、心脏、淋巴系统、视器与位听器、内分泌系统、神经系统和局部解剖学顺序编排。在本图谱各部分中精选部分有代表性和重要的断面解剖、X线、CT及MRI等图像。名词以全国自然科学名词审定委员会公布的《人体解剖学名词》为准。

本图谱适合医学本科生、高职高专学生、中专学生学习解剖学之用,也适用临床医生作为参考书。

### 图书在版编目(CIP数据)

精编人体解剖彩色图谱 / 刘执玉, 田铎主编. — 北京: 科学出版社, 2005.3

ISBN 7-03-015099-6

I. 精… II. ①刘…②田… III. 人体解剖学—图谱  
IV. R322-64

中国版本图书馆CIP数据核字(2005)第016138号

责任编辑: 吴茵杰 / 责任校对: 刘小梅

责任印制: 刘士平 / 封面设计: 卢秋红

科学出版社 出版

北京东黄城根北街16号

邮政编码: 100717

<http://www.sciencep.com>

北京天彩彩色印刷有限公司 印刷

科学出版社发行 各地新华书店经销

\*

2005年3月第一版 开本: 890 × 1240 1/32

2005年3月第一次印刷 印张: 8 1/2

印数: 1~10 000 字数: 245 000

定价: 29.80元

(如有印装质量问题, 我社负责调换<双青>)

# 前 言

《人体解剖彩色图谱》出版两年来，得到了读者充分的肯定和认可，许多读者纷纷来信，提出了许多很好的建议和意见。著名外科教授、器官移植专家夏穗生教授来信称赞图谱“色彩漂亮、清晰悦目、逼真动人，出版质量极高，令人钦佩和赞扬。”为满足不同读者的要求，我们在《人体解剖彩色图谱》的基础上，精选了学习人体解剖学必须掌握的基本内容，编著了这本《精编人体解剖彩色图谱》。本图谱不仅适合医学院校本科生、高职高专学生、中专学生使用，也适合临床各科医生作为参考工具书。

本图谱大部分标本是按教育部规划教材内容要求，以精心设计、加工制作的新鲜标本拍照集成，绝大部分标本制作精良。为使图像清晰，直观性强，便于记忆，有些神经、血管、淋巴管加了颜色，使图像立体感和层次感更强。

本图谱共收图 380 余幅，按运动系统、内脏学概论、消化系统、呼吸系统、泌尿生殖系统、心脏、淋巴系统、视器与位听器、内分泌系统、神经系统和局部解剖学顺序编排。图谱包括系统解剖学和局部解剖学两部分内容。但系统解剖学中的有关血管、神经部分可在局部解剖学部分中查阅。在本图谱各部分中精选有代表性的断面解剖、X 线、CT 及 MRI 等图像。图像解剖学名词以全国自然科学名词审定委员会 1991 年公布的《人体解剖学名词》为准，中英文对照。

由于我们水平有限，难免存在缺点和不足之处，恳请广大读者和同道给予指正。

编 者  
2005 年 2 月

# 目 录

## 第 1 章 运动系统——骨 Locomotor System —— Bone

|      |  |    |
|------|--|----|
| 图 1  | 全身骨骼前面观 The skeleton (anterior aspect).....                              | 2  |
| 图 2  | 骨的构造 Structure of the bone.....  | 3  |
| 图 3  | 胫骨上端冠状剖面 Coronal section of upper end of the tibia.....                  | 3  |
| 图 4  | 颅盖板障 Diploic of the calvaria.....  | 4  |
| 图 5  | 椎骨剖面 Section of the vertebra.....  | 4  |
| 图 6  | 颅盖剖面 Section of the calvaria.....  | 4  |
| 图 7  | 脊柱(前面观、后面观) The vertebral column (anterior and<br>posterior aspect)..... | 5  |
| 图 8  | 脊柱(外侧面观) The vertebral column (lateral aspect).....                      | 5  |
| 图 9  | 寰椎(上面观) The atlas (superior aspect).....                                 | 6  |
| 图 10 | 枢椎(后面观) The axis (posterior aspect).....                                 | 6  |
| 图 11 | 颈椎(上面观) The cervical vertebra (superior aspect).....                     | 7  |
| 图 12 | 隆椎(右侧面观) The vertebra prominens (right aspect).....                      | 7  |
| 图 13 | 胸椎(上面观) The thoracic vertebra (superior aspect).....                     | 8  |
| 图 14 | 胸椎(外侧面观) The thoracic vertebra (lateral aspect).....                     | 8  |
| 图 15 | 腰椎(上面观) The lumbar vertebra (superior aspect).....                       | 9  |
| 图 16 | 腰椎(外侧面观) The lumbar vertebra (lateral aspect).....                       | 9  |
| 图 17 | 骶骨(前面观) The sacrum (anterior aspect).....                                | 10 |
| 图 18 | 骶骨(后面观) The sacrum (posterior aspect).....                               | 10 |
| 图 19 | 尾骨(前面观) The coccyx (anterior aspect).....                                | 11 |
| 图 20 | 尾骨(后面观) The coccyx (posterior aspect).....                               | 11 |
| 图 21 | 肋 The ribs.....  | 12 |
| 图 22 | 胸骨(前面观) The sternum (anterior aspect).....                               | 13 |
| 图 23 | 胸骨(外侧面观) The sternum (lateral aspect).....                               | 13 |

|       |             |  |    |
|-------|-------------|--|----|
| 图 24  | 新生儿颅(上面观)   | The skull of the infant (superior aspect)    | 14 |
| 图 25  | 新生儿颅(侧面观)   | The skull of the infant (lateral aspect)     | 14 |
| 图 26  | 颅(前面观)      | The skull (anterior aspect)                  | 15 |
| 图 27  | 颅底内面观       | The internal surface of base of the skull    | 16 |
| 图 28  | 颅底外面观       | The external surface of base of the skull    | 17 |
| 图 29  | 下颌骨(外侧面观)   | The mandible (lateral aspect)                | 18 |
| 图 30  | 下颌骨(后面观)    | The mandible (posterior aspect)              | 18 |
| 图 31  | 下颌骨(内侧面观)   | The mandible (medial aspect)                 | 19 |
| 图 32  | 蝶骨(前面观)     | The sphenoid bone (anterior aspect)          | 20 |
| 图 33  | 蝶骨(上面观)     | The sphenoid bone (superior aspect)          | 21 |
| 图 34  | 蝶骨(后面观)     | The sphenoid bone (posterior aspect)         | 21 |
| 图 35  | 泪骨(前面观)     | The lacrimal bone (anterior aspect)          | 22 |
| 图 36  | 腭骨(内侧面观)    | The palatine bone (medial aspect)            | 23 |
| 图 37  | 腭骨(后面观)     | The palatine bone (posterior aspect)         | 23 |
| 图 38  | 舌骨(上面观)     | The hyoid bone (superior aspect)             | 23 |
| 图 39a | 锁骨(上面观)     | The clavicle (superior aspect)               | 24 |
| 图 39b | 锁骨(下面观)     | The clavicle (inferior aspect)               | 24 |
| 图 40  | 肩胛骨(前面观)    | The scapula (anterior aspect)                | 25 |
| 图 41  | 肩胛骨(后面观)    | The scapula (posterior aspect)               | 25 |
| 图 42  | 肱骨(前面观)     | The humerus (anterior aspect)                | 26 |
| 图 43  | 肱骨(后面观)     | The humerus (posterior aspect)               | 26 |
| 图 44  | 肩 X 线图像(正位) | Radiograph of the shoulder (anterior aspect) | 26 |
| 图 45  | 桡骨和尺骨(前面观)  | The radius and ulna (anterior aspect)        | 27 |
| 图 46  | 桡骨和尺骨(后面观)  | The radius and ulna (posterior aspect)       | 27 |
| 图 47  | 手骨(掌侧面)     | Bones of the hand (palmar aspect)            | 28 |
| 图 48  | 手骨(背面观)     | Bones of the hand (dorsal aspect)            | 28 |
| 图 49  | 髌骨(外面观)     | The hip bone (external aspect)               | 29 |
| 图 50  | 髌骨(内面观)     | The hip bone (internal aspect)               | 30 |
| 图 51  | 髌骨(前面观)     | The patella (anterior aspect)                | 31 |
| 图 52  | 髌骨(后面观)     | The patella (posterior aspect)               | 31 |
| 图 53  | 股骨(前面观)     | The femur (anterior aspect)                  | 32 |

|  |    |
|--|----|
| 图 54 股骨(后面观) The femur (posterior aspect).....               | 32 |
| 图 55 胫骨和腓骨(前面观) The tibia and fibula (anterior aspect).....  | 33 |
| 图 56 胫骨和腓骨(后面观) The tibia and fibula (posterior aspect)..... | 33 |
| 图 57 足骨(上面观) Bones of the foot (superior aspect).....        | 34 |
| 图 58 足骨(下面观) Bones of the foot (inferior aspect).....        | 34 |

## 第 2 章 运动系统——骨连结

### Locomotor System —— Joint

|  |    |
|--|----|
| 图 59 椎骨间的连结(前面观) The intervertebral joints (anterior aspect).....                | 36 |
| 图 60 椎骨间的连结(矢状面) The intervertebral joints (sagittal plane).....                 | 37 |
| 图 61 椎间盘(下面观) The intervertebral disc (inferior aspect).....                     | 38 |
| 图 62 颞下颌关节(外侧观) The temporomandibular joint (lateral aspect).....                | 38 |
| 图 63 胸廓(前面观) The thorax (anterior aspect).....                                   | 39 |
| 图 64 颈椎 X 线图像(正位) Radiograph of the cervical vertebrae<br>(anterior aspect)..... | 40 |
| 图 65 颈椎 X 线图像(侧位) Radiograph of the cervical vertebrae<br>(lateral aspect) ..... | 41 |
| 图 66 腰椎 X 线图像(正位) Radiograph of the lumbar vertebrae<br>(anterior aspect) .....  | 41 |
| 图 67 腰椎 X 线图像(侧位) Radiograph of the lumbar vertebrae<br>(lateral aspect).....    | 42 |
| 图 68 腰椎 MRI 图像(侧位) MRI of the lumbar vertebrae (lateral aspect).....             | 42 |
| 图 69 肩关节(前面观) The shoulder joint (anterior aspect) .....                         | 43 |
| 图 70 肩关节(冠状切面) The shoulder joint (coronal section) .....                        | 43 |
| 图 71 肩关节(内面观) The shoulder joint (medial aspect) .....                           | 44 |
| 图 72 肘关节(前面观) The elbow joint (anterior aspect) .....                            | 44 |
| 图 73 肘关节(后面观) The elbow joint (posterior aspect) .....                           | 45 |
| 图 74 手关节(前面观) Joints of the hand (anterior aspect) .....                         | 45 |
| 图 75 肘关节 X 线图像(正位) Radiograph of the elbow joint (anterior aspect) .....         | 46 |
| 图 76 肘关节 X 线图像(侧位) Radiograph of the elbow joint (lateral aspect) .....          | 46 |

|      |   |    |
|------|---|----|
| 图 77 | 手关节 X 线图像(正位) Radiograph of the hand joint (anterior aspect).....       | 47 |
| 图 78 | 手关节 X 线图像(正位) Radiograph of the hand joint<br>(anterior aspect).....    | 47 |
| 图 79 | 骨盆的连结(前面观) Articulations of the pelvis (anterior aspect) .....          | 48 |
| 图 80 | 骨盆的连结(后面观) Articulations of the pelvis (posterior aspect).....          | 48 |
| 图 81 | 骨盆(女性) The pelvis (female) .....  | 49 |
| 图 82 | 骨盆(男性) The pelvis (male) .....  | 49 |
| 图 83 | 髋关节(打开关节腔) The hip joint (opened cavity) .....                          | 50 |
| 图 84 | 骨盆 X 线图像(正位) Radiograph of the pelvis (anterior aspect).....            | 50 |
| 图 85 | 膝关节(前面观) The knee joint (anterior aspect).....                          | 51 |
| 图 86 | 膝关节(后面观) The knee joint (posterior aspect).....                         | 51 |
| 图 87 | 膝关节(打开关节腔) The knee joint (opened cavity) .....                         | 52 |
| 图 88 | 膝关节(前面观, 打开关节腔) The knee joint (anterior aspect,<br>opened cavity)..... | 52 |
| 图 89 | 膝关节(MRI) The knee joint (MRI) .....                                     | 53 |
| 图 90 | 膝关节(MRI) The knee joint (MRI) .....                                     | 53 |
| 图 91 | 膝关节 X 线图像(正位) Radiograph of the knee joint (anterior aspect).....       | 54 |
| 图 92 | 膝关节 X 线图像(侧位) Radiograph of the knee joint<br>(lateral aspect).....     | 54 |
| 图 93 | 足的连结(内侧面观)Articulations of the foot (medial aspect).....                | 55 |
| 图 94 | 足的连结(外侧面观) Articulations of the foot (lateral aspect).....              | 55 |
| 图 95 | 足关节 X 线图像(正位) Radiograph of the foot joint (anterior aspect).....       | 56 |
| 图 96 | 足关节 X 线图像(侧位) Radiograph of the foot joint (lateral aspect).....        | 56 |

### 第 3 章 运动系统——肌

#### Locomotor System —— Muscle

|      |   |    |
|------|---|----|
| 图 97 | 全身体表及肌肉(前面观) Surface anatomy and muscles of the body<br>(anterior aspect).....  | 58 |
| 图 98 | 全身体表及肌肉(后面观) Surface anatomy and muscles of the body<br>(posterior aspect)..... | 59 |



|       |  |    |
|-------|--|----|
| 图 99  | 躯干肌体表标志(侧面观) Surface markings of the muscles of the trunk<br>(lateral aspect).....   | 60 |
| 图 100 | 躯干肌体表标志(后面观) Surface markings of the muscles of the trunk<br>(posterior aspect)..... | 60 |
| 图 101 | 背部肌 Muscles of the back.....   | 61 |
| 图 102 | 背部肌 Muscles of the back.....   | 62 |
| 图 103 | 躯干肌 Muscles of the trunk.....  | 63 |
| 图 104 | 胸肌(前面观) Muscles of the thorax (anterior aspect) .....                                | 64 |
| 图 105 | 肋间肌 The intercostales.....   | 64 |
| 图 106 | 腹前外侧壁肌层 Muscular layer of the anterolateral<br>abdominal wall.....                   | 65 |
| 图 107 | 膈(上面观) The diaphragm (superior aspect).....  | 65 |
| 图 108 | 膈(下面观) The diaphragm (inferior aspect).....  | 66 |
| 图 109 | 面部表情肌 Muscles of the facial expression.....  | 66 |
| 图 110 | 头部的肌 Muscles of the head.....  | 67 |
| 图 111 | 翼肌 The pterygoid.....  | 67 |
| 图 112 | 颈阔肌 The platysma.....  | 68 |
| 图 113 | 颈肌(侧面观) Muscles of the neck (lateral aspect).....                                    | 68 |
| 图 114 | 颈肌(侧面观) Muscles of the neck (lateral aspect).....                                    | 69 |
| 图 115 | 肩及臂部的肌肉(前面观 1) Muscles of the shoulder and arm<br>(anterior aspect 1).....           | 70 |
| 图 116 | 肩及臂部的肌肉(前面观 2) Muscles of the shoulder and arm<br>(anterior aspect 2).....           | 70 |
| 图 117 | 肩及臂部的肌肉(后面观 1) Muscles of the shoulder and arm<br>(posterior aspect 1).....          | 71 |
| 图 118 | 肩及臂部的肌肉(后面观 2) Muscles of the shoulder and arm<br>(posterior aspect 2).....          | 71 |
| 图 119 | 前臂肌(前面观 1) Muscles of the forearm (anterior aspect 1).....                           | 72 |
| 图 120 | 前臂肌(前面观 2) Muscles of the forearm (anterior aspect 2).....                           | 72 |
| 图 121 | 前臂肌(前面观 3) Muscles of the forearm (anterior aspect 3).....                           | 73 |
| 图 122 | 前臂肌(前面观) Muscles of the forearm (posterior aspect).....                              | 73 |

|       |  |    |
|-------|--|----|
| 图 123 | 手体表标志(掌面观) Surface markings of the hand (palmar aspect).....     | 74 |
| 图 124 | 手肌(前面观 1) Muscles of the hand (anterior aspect 1).....           | 75 |
| 图 125 | 手肌(前面观 2) Muscles of the hand (anterior aspect 2).....           | 76 |
| 图 126 | 大腿肌(前面观 1) Muscles of the thigh (anterior aspect 1).....         | 77 |
| 图 127 | 大腿肌(前面观 2) Muscles of the thigh (anterior aspect 2).....         | 78 |
| 图 128 | 髋肌和大腿肌(后面观) Muscles of the hip and thigh (posterior aspect)..... | 78 |
| 图 129 | 髋肌(后面观) Muscles of the hip (posterior aspect) .....              | 79 |
| 图 130 | 大腿肌(后面观) Muscles of the thigh (posterior aspect).....            | 79 |
| 图 131 | 小腿肌(前面观) Muscles of the leg (anterior aspect).....               | 80 |
| 图 132 | 小腿肌(后面观 1) Muscles of the leg (posterior aspect 1).....          | 80 |
| 图 133 | 小腿肌(后面观 2) Muscles of the leg (posterior aspect 2).....          | 81 |
| 图 134 | 小腿肌(后面观 3) Muscles of the leg (posterior aspect 3).....          | 81 |
| 图 135 | 足背的体表标志 Surface markings of dorsum of the foot .....             | 82 |
| 图 136 | 足背肌 Muscles of dorsum of the foot .....                          | 82 |
| 图 137 | 足底肌(1) Muscles of sole of the foot (1).....                      | 83 |
| 图 138 | 足底肌(2) Muscles of sole of the foot (2).....                      | 83 |

## 第 4 章 内脏学概论

### Splanchnology General Arrangement

|       |   |    |
|-------|---|----|
| 图 139 | 人体器官的位置(正面观) Position of the human organs(anterior aspect).....           | 85 |
| 图 140 | 人体器官的位置(右侧面观) Position of the human organs<br>(right lateral aspect)..... | 86 |
| 图 141 | 胸部标志线 Reference lines of the thorax.....                                  | 87 |
| 图 142 | 腹部分区 Regions of the abdomen.....  | 87 |
| 图 143 | 腹前壁体表标志 Surface markings of the anterior abdominal wall.....              | 87 |

## 第 5 章 消化系统

### Digestive System

|       |   |    |
|-------|---|----|
| 图 144 | 消化系统概观 General arrangement of the digestive system..... | 89 |
|-------|---|----|

|       |   |     |
|-------|---|-----|
| 图 145 | 口腔和咽峡 The oral cavity and isthmus of the fauces.....                                  | 90  |
| 图 146 | 口腔 The oral cavity .....  | 90  |
| 图 147 | 舌 The tongue.....   | 91  |
| 图 148 | 舌肌(纵切面) Muscles of the tongue.....  | 91  |
| 图 149 | 恒牙(1) The permanent teeth (1).....  | 92  |
| 图 150 | 恒牙(2) The permanent teeth (2).....  | 93  |
| 图 151 | 大唾液腺 The large salivary glands .....  | 93  |
| 图 152 | 头颈部(正中矢状切面) The head and neck (median sagittal section).....                          | 94  |
| 图 153 | 咽腔(后面观) The pharyngeal cavity (posterior aspect).....                                 | 95  |
| 图 154 | 食管(前面观) The esophagus (anterior aspect).....  | 96  |
| 图 155 | 咽和食管(后面观) The pharynx and esophagus (posterior aspect).....                           | 96  |
| 图 156 | 胃 The stomach.....  | 97  |
| 图 157 | 胃黏膜 The mucous membrane of the stomach.....   | 97  |
| 图 158 | 腹部脏器和网膜(前面观) The viscera of the abdomen and greater<br>omentum (anterior aspect)..... | 98  |
| 图 159 | 小网膜 The lesser omentum.....   | 99  |
| 图 160 | 横结肠系膜 The transverse mesocolon.....   | 99  |
| 图 161 | 肠与阑尾系膜 The mesentery and mesoappendix.....  | 100 |
| 图 162 | 乙状结肠系膜 The sigmoid mesocolon.....   | 101 |
| 图 163 | 食管钡餐 X 线图像 Barium meal radiograph of the esophagus.....                               | 102 |
| 图 164 | 胃钡餐 X 线图像 Barium meal radiograph of the stomach.....                                  | 102 |
| 图 165 | 小肠钡餐 X 线片 Barium meal radiograph of the small intestine.....                          | 103 |
| 图 166 | 结肠钡餐 X 线图像 Barium meal radiograph of the colon.....                                   | 103 |
| 图 167 | 结肠(外面观) The colon (external aspect).....  | 104 |
| 图 168 | 盲肠与阑尾(The cecum and vermiform appendix).....  | 105 |
| 图 169 | 直肠与肛管(内面观) The rectum and anal canal (internal aspect).....                           | 105 |
| 图 170 | 肝(上面观) The liver (superior aspect).....   | 106 |
| 图 171 | 肝(下面观) The liver (inferior aspect).....   | 106 |
| 图 172 | 胆道、十二指肠和胰腺(前面观) The bile ducts, duodenum and<br>pancreas (anterior aspect).....       | 107 |
| 图 173 | 肝脏管道铸型(1) The cast of the hepatic ducts (1).....                                      | 108 |

图 174 肝脏管道铸型(2) The cast of the hepatic ducts (2).....108

## 第 6 章 呼吸系统

### Respiratory System

- 图 175 呼吸系统体表标志 Surface markings of the respiratory system.....110
- 图 176 鼻中隔 The nasal septum.....111
- 图 177 鼻腔外侧壁(1) The lateral wall of the nasal cavity (1).....112
- 图 178 鼻腔外侧壁(2) The lateral wall of the nasal cavity (2).....113
- 图 179 甲状软骨(前面观) The thyroid cartilage (anterior aspect).....114
- 图 180 甲状软骨(后面观) The thyroid cartilage (posterior aspect).....114
- 图 181 环状软骨、杓状软骨和小角软骨(前面观) The cricoid, arytenoid and corniculate cartilages(anterior aspect).....114
- 图 182 环状软骨、杓状软骨和小角软骨(后面观) The cricoid, arytenoid and corniculate cartilages (posterior aspect).....114
- 图 183 会厌软骨(后面观) The epiglottic cartilage (posterior aspect).....115
- 图 184 喉软骨的连结(前面观) Joints of the laryngeal cartilages (anterior aspect).....115
- 图 185 喉软骨的连结(后面观) Joints of the laryngeal cartilages (posterior aspect).....115
- 图 186 弹性圆锥和方形膜(侧面观) The conus elasticus and quadrangular membrane (lateral aspect).....116
- 图 187 弹性圆锥 The conus elasticus.....116
- 图 188 喉腔 The laryngeal cavity.....117
- 图 189 喉口(上面观) The aperture of the larynx (superior aspect) .....118
- 图 190 喉腔内镜图像 Endoscope image of the laryngeal cavity .....118
- 图 191 气管与支气管(前面观) The trachea and bronchi (anterior aspect) .....119
- 图 192 气管与支气管(切除前壁) The trachea and bronchi (part of anterior wall removed) .....119
- 图 193 气管与支气管(后面观) The trachea and bronchi (posterior aspect) .....119

|       |  |     |
|-------|--|-----|
| 图 194 | 右肺(前面观) The right lung (anterior aspect) .....                   | 120 |
| 图 195 | 左肺(前面观) The left lung (anterior aspect) .....                    | 120 |
| 图 196 | 右肺(内侧面观) The right lung (medial aspect) .....                    | 121 |
| 图 197 | 左肺(内侧面观) The left lung (medial aspect) .....                     | 121 |
| 图 198 | 胸膜(前面观) The pleura (anterior aspect) .....                       | 122 |
| 图 199 | 胸膜(后面观) The pleura (posterior aspect) .....                      | 122 |
| 图 200 | 胸膜腔(前面观) The pleural cavity (anterior aspect) .....              | 123 |
| 图 201 | 肺铸型 The cast of the lung .....                                   | 124 |
| 图 202 | 胸部 X 线图像(正位) Radiograph of the thorax (anterior aspect)<br>..... | 124 |

## 第 7 章 泌尿生殖系统

### Urogenital System

|       |  |     |
|-------|--|-----|
| 图 203 | 男性泌尿生殖系统概观 General arrangement of the male<br>urogenital system.....                     | 126 |
| 图 204 | 女性泌尿生殖系统概观 General arrangement of the female<br>urogenital system .....                  | 127 |
| 图 205 | 肾和输尿管的位置 Locations of the kidney and ureter .....  | 128 |
| 图 206 | 肾后面毗邻 Posterior relationship of the kidney .....   | 129 |
| 图 207 | 肾的体表标志 Surface markings of the kidney .....  | 129 |
| 图 208 | 右肾(前面观) The right kidney (anterior aspect) .....   | 130 |
| 图 209 | 左肾(前面观) The left kidney (anterior aspect) .....  | 130 |
| 图 210 | 肾铸型 The cast of the kidney .....   | 130 |
| 图 211 | 肾(冠状切面) The kidney (coronal section) .....   | 131 |
| 图 212 | 男性生殖系统概观(后面观) General arrangement of the male<br>genital system (posterior aspect) ..... | 132 |
| 图 213 | 男性盆部(正中矢状切面) The pelvis of the male<br>(median sagittal section) .....                   | 133 |
| 图 214 | 膀胱和前列腺(前面观) The urinary bladder and prostate gland<br>(anterior aspect) .....            | 134 |

|       |  |     |
|-------|--|-----|
| 图 215 | 膀胱、前列腺、精囊和输精管(后面观) The urinary bladder, prostate gland, seminal vesicle and ductus deferens (posterior aspect) ..... | 134 |
| 图 216 | 睾丸和附睾 The testis and epididymis .....  | 135 |
| 图 217 | 睾丸和精索被膜 Coverings of the testis and spermatic cord .....   | 135 |
| 图 218 | 阴茎 The penis .....   | 136 |
| 图 219 | 阴茎(横断面) The penis (transverse section) .....   | 136 |
| 图 220 | 阴茎(正中矢状切面) The penis (median sagittal section) .....   | 136 |
| 图 221 | 女性生殖系统概观 General arrangement of the female genital system.....   | 137 |
| 图 222 | 女性盆部(正中矢状切面) The pelvis of the female (median sagittal section) .....  | 138 |
| 图 223 | 女性外生殖器 External genital organs of the female .....   | 138 |
| 图 224 | 乳房(1) The mamma (1) .....  | 139 |
| 图 225 | 乳房(2) The mamma (2) .....  | 139 |

## 第 8 章 心脏

### Heart

|       |   |     |
|-------|---|-----|
| 图 226 | 心脏的位置 Position of the heart .....                                 | 141 |
| 图 227 | 心包(心脏已切除) The pericardium (heart removed) .....                   | 142 |
| 图 228 | 心脏的体表标志 Surface markings of the heart .....                       | 142 |
| 图 229 | 心脏的外形(前面观) External features of the heart (anterior aspect).....  | 143 |
| 图 230 | 心脏的外形(后面观) External features of the heart (posterior aspect)..... | 144 |
| 图 231 | 右心房(内面观) The right atrium (internal aspect) .....                 | 145 |
| 图 232 | 右心室(内面观) The right ventricle (internal aspect) .....              | 146 |
| 图 233 | 左心房(内面观) The left atrium (internal aspect) .....                  | 147 |
| 图 234 | 左心室(内面观) The left ventricle (internal aspect) .....               | 148 |
| 图 235 | 心脏内腔 The internal cavities of the heart .....                     | 149 |
| 图 236 | 心瓣膜 The valves of the heart .....                                 | 149 |

|       |   |     |
|-------|---|-----|
| 图 237 | 心脏的血管(前面观) Blood vessels of the heart (anterior aspect).....          | 150 |
| 图 238 | 心脏的血管(后面观) Blood vessels of the heart<br>(posterior aspect) .....     | 150 |
| 图 239 | 心血管铸型标本(1) The cast specimen of the cardiac<br>blood vessels (1)..... | 151 |
| 图 240 | 心血管铸型标本(2) The cast specimen of the cardiac<br>blood vessels(2) ..... | 151 |

## 第9章 淋巴系统

### Lymphatic System

|       |   |     |
|-------|---|-----|
| 图 241 | 淋巴系统模式图 Diagram of the lymphatic system.....  | 153 |
| 图 242 | 胸导管及淋巴干 The thoracic ducts and lymph trunks.....  | 154 |
| 图 243 | 头颈部浅淋巴管及淋巴结 Superficial lymphatic vessels and<br>lymph nodes of the head and neck ..... | 155 |
| 图 244 | 头颈部深淋巴管及淋巴结 Deep lymphatic vessels and lymph<br>nodes of the head and neck .....        | 155 |
| 图 245 | 颈前部淋巴管及淋巴结 Lymphatic vessels and lymph nodes<br>of the neck.....                        | 156 |
| 图 246 | 上肢淋巴管和淋巴结 Lymphatic vessels and lymph nodes<br>of the upper limb.....                   | 156 |
| 图 247 | 腋窝、乳房的淋巴管和淋巴结 Lymphatic vessels and lymph<br>nodes of the axillary fossa and mamma..... | 157 |
| 图 248 | 气管、支气管的淋巴管和淋巴结 Lymphatic vessels and lymph<br>nodes of the trachea and bronchi .....    | 158 |
| 图 249 | 肺的淋巴引流 Lymph drainage of the lung.....  | 158 |
| 图 250 | 胃的淋巴管和淋巴结 Lymphatic vessels and lymph nodes of<br>the stomach.....                      | 159 |
| 图 251 | 腹部器官淋巴结 Lymph nodes of the abdominal viscera .....                                      | 159 |
| 图 252 | 盆部淋巴管和淋巴结(女性) Lymphatic vessels and lymph nodes of<br>the pelvis (Female) .....         | 160 |

- 图 253 直肠的淋巴引流 Lymph drainage of the rectum .....160
- 图 254 下肢浅淋巴管和淋巴结 Superficial lymphatic vessels and lymph nodes of the lower limb .....161
- 图 255 腹股沟浅淋巴结 The superficial inguinal lymph nodes .....161
- 图 256 腹股沟深淋巴结 The deep inguinal lymph nodes .....161
- 图 257 脾(膈面观) The spleen (diaphragmatic aspect) .....162
- 图 258 脾(脏面观) The spleen (visceral aspect) .....162

## 第 10 章 视器与位听器

### Visual Organ and Vestibulocochlear Organ

- 图 259 右侧眼球模式图(水平断面) Diagram of the right eyeball (horizontal section) .....164
- 图 260 眼球前部断面图 Diagram of the section through the anterior part of the eyeball .....164
- 图 261 眼球壁结构模式图 Diagram of the wall of the eyeball.....165
- 图 262 眼底图(右侧) Fundus of the eyeball (right side) .....166
- 图 263 左眼(前面观) The left eye (anterior aspect) .....166
- 图 264 泪器模式图 Diagram of the lacrimal apparatus.....167
- 图 265 眼球外肌(上面观) The extraocular muscles (superior aspect).....167
- 图 266 眼球外肌(外侧面观) The extraocular muscles (lateral aspect).....168
- 图 267 眼球外肌(内侧面观) The extraocular muscles (medial aspect).....168
- 图 268 眼的血管、神经 Blood vessels and nerves of the eye .....169
- 图 269 眼的肌肉、血管、神经 Muscles,blood vessels and nerves of the eye .....169
- 图 270 耳郭(外侧面观) The auricle (lateral aspect) .....170
- 图 271 前庭蜗器概观(前外侧面观) General arrangement of the vestibulocochlear organ (anterolateral aspect).....170
- 图 272 前庭蜗器概观(上面观) General arrangement of the vestibulocochlear organ (superior aspect) .....171



|       |  |     |
|-------|--|-----|
| 图 273 | 鼓室内侧壁(1) Medial wall of the tympanic cavity (1).....                 | 171 |
| 图 274 | 鼓室内侧壁(2) Medial wall of the tympanic cavity (2) .....                | 172 |
| 图 275 | 鼓膜模式图(外侧观) Diagram of the tympanic membrane<br>(outer view) .....    | 172 |
| 图 276 | 听小骨链 The chain of the auditory ossicles.....                         | 173 |
| 图 277 | 听小骨 The auditory ossicles.....                                       | 173 |
| 图 278 | 右耳骨迷路(1) The bony labyrinth of the right ear (1).....                | 174 |
| 图 279 | 右耳骨迷路(2) The bony labyrinth of the right ear (2).....                | 174 |
| 图 280 | 内耳道底 The fundus of the internal acoustic meatus.....                 | 174 |
| 图 281 | 骨迷路模式图 Diagram of the bony labyrinth.....                            | 175 |
| 图 282 | 骨迷路与膜迷路模式图 Diagram of the bony and membranous<br>labyrinth.....      | 175 |
| 图 283 | 螺旋器模式图(横断面) Diagram of the spiral organ<br>(transverse section)..... | 176 |
| 图 284 | 耳蜗模式图 Diagram of the cochlea.....                                    | 176 |

## 第 11 章 内分泌系统 Endocrine System

|       |   |     |
|-------|---|-----|
| 图 285 | 内分泌腺 The endocrine glands .....                       | 178 |
| 图 286 | 胸腺和甲状腺 Thymus and thyroid gland.....                  | 179 |
| 图 287 | 甲状腺(前面观) The thyroid gland (anterior aspect).....     | 179 |
| 图 288 | 甲状腺(后面观) The thyroid gland<br>(posterior aspect)..... | 179 |

## 第 12 章 神经系统——中枢神经 Nervous System —— Central Nerve

|       |  |     |
|-------|--|-----|
| 图 289 | 婴儿脊髓和脊神经(后面观) Spinal cord and nerves in the fetus<br>(posterior aspect)..... | 181 |
| 图 290 | 脊髓和脊神经 The spinal cord and nerves.....                                       | 182 |