ZUZHIXUE YU PEITAIXUE SHIYAN JIAOCHENG

组织学与胚胎学

实验教程

李永红 周 雪 主编

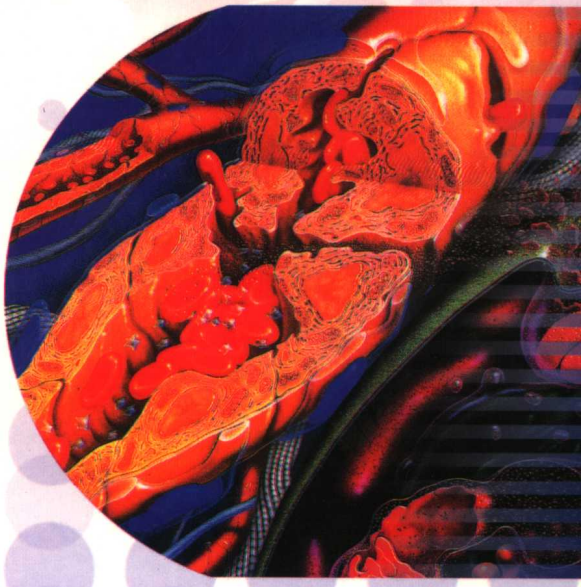

四川大学出版社

组织学与胚胎学实验教程

主　编　李永红　周　雪
副主编　陈建军
编　委　章　为　王　蕾　杨桂枝　赵　佳
　　陈建军　陈　爽

四川大学出版社

责任编辑：胡兴戎
责任校对：应桂英
封面设计：刘梁伟
责任印制：杨丽贤

图书在版编目(CIP)数据

组织学与胚胎学实验教程／李永红，周雪主编．—成都：四川大学出版社，2006.2
ISBN 7-5614-3319-0

Ⅰ.组…　Ⅱ.①李…　②周…　Ⅲ.①人体组织学-实验-医学院校-教材②人体胚胎学-实验-医学院校-教材　Ⅳ.R32-33

中国版本图书馆 CIP 数据核字（2006）第 007487 号

书名　组织学与胚胎学实验教程

主　　编　李永红　周　雪
出　　版　四川大学出版社
地　　址　成都市一环路南一段 24 号 (610065)
发　　行　四川大学出版社
印　　刷　郫县犀浦印刷厂
成品尺寸　185 mm×260 mm
印　　张　9
字　　数　196 千字
版　　次　2006 年 2 月第 1 版
印　　次　2006 年 2 月第 1 次印刷
印　　数　0 001～5 000 册
定　　价　14.00 元

◆读者邮购本书，请与本社发行科联系。电话：8540840 8/8540167 0/8540802 2　邮政编码：610065
◆本社图书如有印装质量问题，请寄回出版社调换。
◆网址：www.scupress.com.cn

前　言

组织学与胚胎学是属于形态学范畴的一门学科，是医学院校学生必修的基础课之一。组织学是研究人体细微结构、超微结构及其与机能关系的科学。胚胎学是研究人体胚胎发生的科学。要全面掌握这些学科的知识，不仅需要理论课的学习，还必须通过实验课的学习，以全面掌握组织学与胚胎学的基本知识、基本理论、基本技能，因此实验教学对于理论联系实际、培养学生分析问题和解决问题的能力具有重要的意义。《组织学与胚胎学实验教程》一书是根据新世纪课程教材《组织学与胚胎学》第六版和教学大纲的要求编写的，内容包括实验课的目的要求、实验观察及操作、超微结构的观察、课后练习题和常用专业英文单词表，是学生在组织学与胚胎学实验课的学习中必不可少的配套教材，对指导学生组织学与胚胎学实验课的学习很有帮助，可供基础医学、预防医学、临床医学、口腔医学、临床药学、医学检验等本科专业学生使用。

本实验教程注重培养学生的自学能力和分析问题、解决问题的能力，强调观察切片的正确方法应按先肉眼、后低倍显微镜、再高倍显微镜的顺序进行，使学生的学习由浅入深，循序渐进，教会学生如何学习，如何鉴别和对比，如何进行综合分析，以达到培养学生观察、分析问题的能力和创新能力的目的。在实验教学中，灵活、恰当地使用各种教具，通过观看教学电视片，参照教学挂图，根据实验指导观察组织切片，完成实验报告和其他作业，充分调动教与学两方面的积极性，从而提高实验教学质量。

本实验教程简明、实用，用于指导学生观察组织切片，并便于学生自学，可与组织学与胚胎学图谱配合使用。

本实验教程由四川大学组织胚胎学与神经生物学教研室及成都医学院组胚教研室的教师编写。由于编者水平有限，书中难免有不足之处，恳请读者提出宝贵的意见。

编　者

2005 年 12 月

目　　录

上篇　组织学

下篇　胚胎学

上 篇

组织学
Histology

第一章　绪　　论

Introduction

组织学是一门微观形态学科。正常组织的显微结构是组织学的重要组成部分，是医学生学习的重点内容之一，而准确、细致的观察是学好本门课程的重要条件之一。实验课是在教师的指导下，让学生通过对细胞、组织和器官细微结构的观察、分析，加深对理论课所学内容的理解和记忆。因此，实验课是理论课的重要实践，是掌握人体细微结构及其发生的必要手段。在实验课中，要求学生必须以严肃的态度、严格的要求、严密的方法训练自己，正规而熟练地使用显微镜，按步骤认真、细致地观察标本，联系理论，建立正确的概念，从而培养独立学习、独立思考和独立工作的能力。对于医学生来讲，掌握组织学的基本知识和技能，是将来学好生理、病理等后续课程的基础。

【目的要求】

1. 熟悉实验室规则和实验课注意事项。
2. 掌握组织学实验课的实习方法。
3. 掌握光学显微镜的基本结构和操作方法。
4. 掌握细胞的一般光镜结构和电镜结构（超微结构）特点。

【实验内容】

（一）实验室规则和实验课注意事项

1. 课前准备。根据进度和实验指导的目的要求，阅读实验指导的有关内容。每次上实验课时应携带教科书、教学大纲、课堂笔记、实验教程、绘图工具（彩色铅笔、黑铅笔、橡皮擦、小刀及直尺），以便实验时参考及绘图时使用。

2. 实验室规则和注意事项。

（1）自觉遵守实验室规则，不得无故缺席、迟到和早退。保持课堂安静、实验室整洁，课后应做好清洁，离开实验室时要关好门窗、水电。

（2）实习时按编定位置就座，并使用固定的显微镜。

（3）正确使用显微镜观察切片，爱护显微镜及切片。

取用及归还显微镜时，应右手持镜臂，左手托镜座。观察完毕时，必须将接物镜转开，以免发生意外损坏。观察切片时，应注意切片的正反面不要放反；观察后，切片勿随手乱放，以免损坏。若有损坏或遗失，应登记赔偿后调换或补充。

（二）学习方法

1．实习课的主要内容是观察切片。通过观察加深理解，巩固对理论内容的掌握，所以应理论与实践相结合，文字与图像相结合，在辅以录像、挂图及图谱的基础上，识别镜下结构，达到掌握及熟悉所学知识的目的。学习中注意培养自己提出问题、分析问题和解决问题的能力。

2．实验课前应复习理论知识，预习实验教程，参考教学大纲，对实验的要求和内容有所了解。

3．实验课应集中注意力，独立、有序地观察切片。观察切片时应按照先肉眼、再低倍镜、后高倍镜的顺序进行，必要时才使用油镜。首先用肉眼观察标本的大致轮廓、形态和染色情况。再用放大镜、低倍镜观察。应重视低倍镜的观察，借此可以了解组织切片的全貌、层次和位置关系。通过高倍镜所观察的只是局部放大的标本，因此放置切片后，切勿立即用高倍镜观察。要培养自己正确的观察习惯，即观察的顺序应从整体到局部，从一般结构到特殊、微细的结构。要注意切面与立体的关系，相邻各部分之间的关系，并联系其机能理解结构。先了解标本的一般结构共性，再抓个别的特征，对类似的组织器官要相互比较区别。要求绘图或描述的内容，必须在全面仔细观察标本和理解的基础上，选择标本中比较典型的部位，按照实物的形态结构和染色情况进行绘图和描述。填写实验报告必须真实、准确，并注意整洁。

4．复习、巩固。每次实验课后，应按照教学大纲的要求，结合标本对理论知识进行复习、整理、综合，以巩固、加深理解和记忆。

（三）光学显微镜

光学显微镜（light microscope，简称光镜）是组织学与胚胎学实习课的重要工具，必须爱护，按正规的操作程序熟练地正确使用显微镜，以免损坏，保证实验课的顺利进行。

各种类型的光学显微镜的结构都大致相似，分为镜座、镜臂、镜筒、粗调节轮、细调节轮、载物台、夹片器、推盘、物镜转换器、集光器、集光器的升降螺旋、反光镜等。要求能准确辨认光学显微镜的结构并正确使用。

1．对光。将低倍镜转于载物台正上方约 1cm 处，并将聚光器置载物台正下方约 1cm 处，双眼对准目镜，将反光镜转向光源，调节至目镜中视野完全明亮为止。若显微镜自带光源，则只需打开开关，调整亮度至适宜强度即可。

2．放片。肉眼识别标本的正反面（有盖玻片的一面为正面）。将正面朝向载物台上方，用标本夹将切片固定，移动切片使样品移至载物台光孔中央。

3．观察。双眼从目镜中观察，转动调焦旋钮至物像清晰为止。观察时应注意：

（1）由低倍镜转为高倍镜时，将物镜转换器按顺时针方向旋转，使高倍镜转至载物台正中位。注意勿使镜头与玻片相碰，这时只能使用微调手轮，直至物像清晰为止。

（2）如高倍镜下物像调节不清晰，应检查标本正反面是否有误，物镜是否为高倍镜，聚光器的位置和光圈大小是否合适。

（3）如转换高倍镜后视野光线变暗，则应将聚光器往上升至顶部。

（4）对组织切片的观察，应按肉眼、低倍镜、高倍镜的顺序进行，切勿放置标本后立即用高倍镜观察，以免调焦困难。

（5）不得擅自拆卸显微镜部件，发现部件松动或损坏应及时报告，按要求填写维修单，以便维修。镜头如有污垢，应用拭镜纸轻拭，切勿用手或其他东西擦拭，以免损坏镜头。

油镜的使用见血液一章。

（四）组织切片的制作方法

本实验课所用的标本主要是石蜡包埋、普通染色（苏木精－伊红染色，hematoxylin－eosin staining，HE 染色）制作的切片。下面简单介绍组织切片的制作方法。

1．取材。本实验课是研究正常有机体组织器官的细微结构，所以取材应新鲜和正常。取材的组织或器官用刀片修成 $1cm^3$ 左右大小的组织块。

2．固定。取材的组织块需用固定剂固定。固定的目的是凝固和沉淀蛋白质，防止标本腐败和自溶，尽量保持其与生活状态相近似。常用的固定剂有 90％乙醇、10％甲醛（福尔马林）、Zenker's 液、Bouin's 液等。固定时间的长短随固定液的性质、组织块的大小与性质而定。

3．脱水和透明。固定后的组织块要用自来水洗涤，以除去多余的固定剂。用水洗涤以后的材料要经过脱水和透明，才可以用石蜡包埋。因为水不能和石蜡混合，必须用脱水剂去掉水分，再用能够和石蜡融合的透明剂向组织内引进石蜡。

常用的脱水剂是乙醇。脱水的步骤是将需要脱水的组织由低浓度脱水剂中逐渐转入高浓度脱水剂中。不能骤然放入高浓度脱水剂中，因为这样会使组织和细胞收缩过甚，形态变化过大。

常用的透明剂有二甲苯、氯仿、甲苯、香柏油等。

4．包埋。常用的包埋剂有石蜡及火棉胶。将组织脱水和透明后投入包埋剂的目的是使材料具备一定的硬度，以利于切片。石蜡包埋法是把已透明的材料放入温箱内已熔化的石蜡中，用石蜡把透明剂从材料中置换出来。当材料浸蜡完毕，即将熔化的石蜡倒入金属的包埋框内，将浸完蜡的组织块放于金属框内，冷却后即成坚硬的蜡块。

5．切片及贴附。将蜡块置于切片机上切成 5μm～7μm 厚的组织薄片，将切片用蛋白质－甘油混合液贴附于载玻片上，经烘干、脱蜡、水化（因一般染料为水溶液，故染色前需将切片水化，即分步将切片置入乙醇浓度由高逐渐降低的一系列溶液及水中）后，再染色。

6．染色。染色的目的是利用组织中各种成分与染料作用所呈现的不同颜色来分辨标本的细微结构。所染的颜色随染料、固定剂、细胞组织的结构和生理状态不同而有差异。染料因其化学性质不同，分为酸性染料、中性染料和碱性染料。普通染色的酸性染料为伊红，碱性染料为苏木精。

7．封藏。切片染色以后，为了便于观察和保存，将切片置入乙醇浓度由低逐渐升高的一系列溶液及纯乙醇中脱水，经二甲苯透明后，用树胶加盖玻片封藏，等树胶干后

就可用于观察。

（五）电子显微镜的基本原理及超薄切片标本的制作

1．透射电子显微镜（transmissional electron microscope，TEM，简称透射电镜）。

电子显微镜（electron microscope，EM，简称电镜）是研究细胞、组织和器官的电镜结构的基本工具，所以在电镜下拍摄的照片是用作组织学与胚胎学研究的主要材料。

电镜是一个筒管状装置，其结构和成像的原理与普通光镜基本相同，但有以下几点主要区别：

（1）电镜用电子束代替光镜用的可见光作光源。

（2）用一组电磁透镜代替光镜的一组玻璃透镜，用来聚焦和放大标本。

（3）为避免电子束与空气中的分子碰撞而引起散射，电镜中要求高度真空。

（4）肉眼不能直接看见标本的电子放大图像，必须将其透射到荧光屏上才能观察。

（5）电镜用的标本是用特殊玻璃刀在超薄切片机上切成的50nm～60nm厚的超薄切片，裱在小铜网上，用重金属盐进行电子染色后放在电子束途中进行观察。

（6）优良的电镜，分辨率很高，可达0.6nm左右，比普通光镜分辨率大1000倍以上。光镜能放大1000倍，而电镜能放大几十万倍。

2．电镜标本的制作。

用于电镜观察的超薄切片比石蜡切片薄得多，但制作原理却与后者基本相同，制作过程也经过取材、固定、脱水、包埋、切片和染色等步骤。现将其制作的特殊之处简介如下：

（1）取材。电镜标本取材要求速度快，一般在动物处死后1分钟内将组织块取下并浸入固定液。组织块大小一般不超过1mm^3。取材操作应细致，避免任何牵、拉、挤、压造成的损伤。

（2）固定。分预固定和后固定两步，均在0℃～4℃条件下进行。预固定常用0.1mol/L磷酸缓冲液配制的pH 7.4的2%～4%戊二醛和多聚甲醛固定液。后固定常用磷酸缓冲液配制的pH 7.4的1%四氧化锇（OsO_4）固定液。

（3）脱水。常用系列浓度的乙醇或丙酮彻底脱水。

（4）浸泡。脱水后，用包埋剂环氧树脂（以丙酮作中间溶剂溶解）浸泡组织，逐渐向组织中引入包埋剂。

（5）包埋。用环氧树脂包埋组织块，借聚合作用使组织块变得十分坚硬，便于切成超薄切片。

（6）切片。用特别锋利的玻璃刀或金刚钻刀，在超薄切片机上将组织切成50nm～60nm厚的超薄切片，裱在小铜网上。

（8）染色。用乙酸铀或柠檬酸铅双重染色。电镜观察是根据细胞和组织结构染色后对电子散射的程度（又称电子密度）显示出不同的结构图像。电子密度大的结构，图像呈深暗色；而电子密度小的结构，图像呈明亮色。

（9）观察。可将染色后的小铜网放入电镜中观察、拍照，印成照片，供学习、研究使用。

3. 扫描电子显微镜（scanning electron microscope，SEM，简称扫描电镜）。

扫描电镜主要用于观察细胞、组织和器官的表面形态。它的成像是由于电子枪发射出电子束经过透镜的会聚，聚焦成一束电子束（又称电子探针），此电子探针打在完整的标本上，像一个扫描光点，在沿着整个样品表面移动进行扫描时，就会产生代替整个表面形态的电子信号，用电子检波器接收、放大这些信号。扫描电镜所获得的图像立体感强、真实。将扫描电镜照片和透射电镜照片结合起来，便可能获得细胞、组织和器官的完整的电镜结构知识。

（六）观察切片的注意事项

1. 标本的形态结构与机体生活时所处的机能状态的关系。实验所观察到的标本的形态结构与机体生活时所处的机能状态有密切关系。如腺细胞一般为立方形或低柱状，在充满分泌物时，细胞可为高柱状；当分泌物完全排出时，则可成扁平状。

2. 立体和平面、全面和局部的关系。在论述某一结构时，本教程是以全面和立体的观点予以介绍。例如，神经细胞的细胞体呈多边形，从细胞体向四周发出若干个突起，但在切片时，切片的厚度比细胞薄，切的部位又不尽相同，所以在显微镜下总是看不到它的全貌，有时主要看到细胞体，有时主要看到突起（图 1－1）。又如，一个煮熟的鸡蛋，由于切开的方位不同，可以看到各种切面图像（图 1－2）。

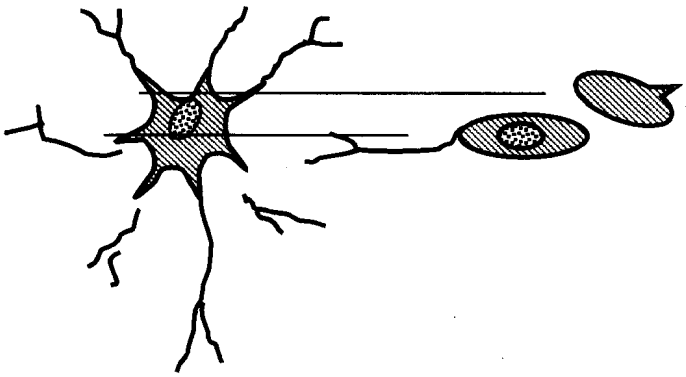

图 1－1　神经细胞不同水平的切面

同样在观察切片时，不但各种组织形态结构各异，加之切面方向的不同，见到的切面多种多样。例如，在一段不规则弯管的切片中可见其多种切面（图 1－3）。

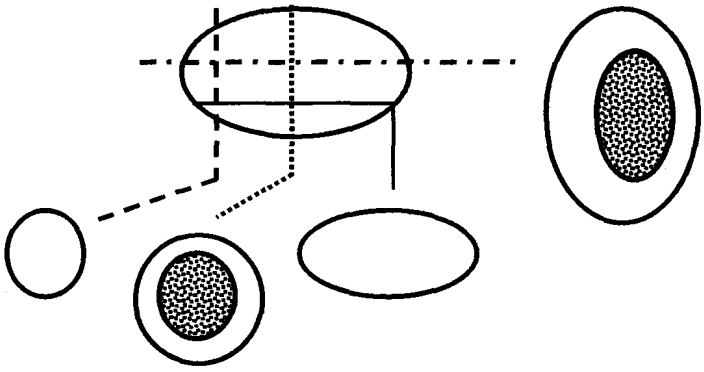

图 1－2　熟鸡蛋的各种切面

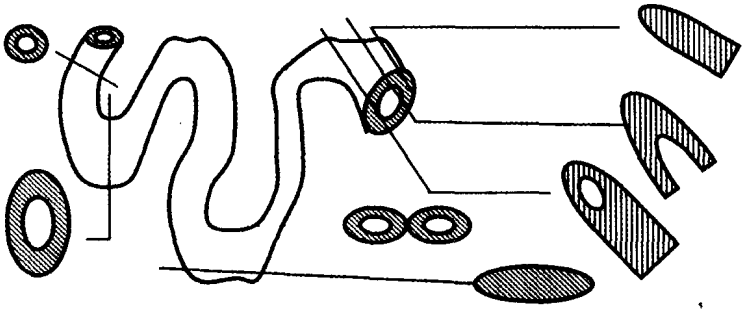

图 1－3　不规则的弯管状结构的各种切面

【练习】

（一）选择题（不确定选项）

1. PAS 反应显示_____。

① 脱氧核糖核酸　　② 蛋白质

③ 多糖　　④ 脂肪

2. 用光镜观察，常用的长度单位是_____。

① 毫米　　② 纳米

③ 微米　　④ 埃

3. 用电镜观察，常用的长度单位是_____。

① 纳米　　② 埃

③ 微米　　④ 毫米

（二）名词解释

1. HE 染色　　2. 电子密度高
3. 嗜酸性　　4. 电子密度低
5. 嗜碱性　　6. PAS 反应
7. 中性

（三）问答题

常用的电子显微镜有哪些？各有何用途？

（选择题参考答案：1. ③　2. ③　3. ①）

【英语单词表】

histology [his'tɔlədʒi]	组织学
embryology [embri'ɔlədʒi]	胚胎学
light microscope [lait 'maikrəskoup]	光学显微镜
electron microscope [i'lektrɔn 'maikrəskoup]	电子显微镜
ultrastructure [ʌltrəs'trʌktʃə]	电镜结构
hematoxylin [hemə'tɔksilin]	苏木精
eosin ['iːəsin]	伊红
basophil [beisɔ'fil]	嗜碱性
acidophil [əsidɔ'fil]	嗜酸性
neutrophil ['njuːtrəfil]	中性
argyrophil ['aːdʒirəfil]	嗜银性
electron - dense [i'lektrɔn - dens]	电子密度高
electron - lucent [i'lektrɔn - luːsnt]	电子密度低
histochemistry [ˌhistou'kemistri]	组织化学
immuno histochemistry [i'mjuːnou ˌhistou'kemistri]	免疫组织化学
tissue culture ['tisjuː 'kʌltʃə]	组织培养
micrometer (μm) ['maikrəˌmiːtə]	微米
nanometer (nm) ['nænəˌmiːtə]	纳米

（李永红）

第二章 细 胞

Cell

细胞是生物体的基本结构和功能单位。不同组织、器官的细胞，因功能不同，其大小及形态亦有差别，但一般而言，细胞由细胞膜、细胞质和细胞核三部分构成。

【目的要求】

1. 掌握普通染色细胞的光镜结构特点。
2. 掌握细胞的电镜结构特点。
3. 熟悉特殊染色细胞的光镜结构特点。

【实验内容】

（一）光镜观察

1. 神经细胞（nerve cell）。

观察标本：脊神经节切片（HE 染色）。

肉眼观察：标本较小，呈不规则卵圆形，染成紫红色。选择标本中份结构进行观察。

低倍镜观察：在切片中可见一些体积大，呈圆形、卵圆形或不规则形的细胞，即神经细胞。神经细胞的细胞体被一层较小的扁平细胞包裹，后者被称为卫星细胞。选择一个能见到细胞核的神经细胞进行高倍镜观察。

高倍镜观察：神经细胞的细胞核较大而圆，位于细胞体中央，染成淡蓝色，核仁明显，核膜清楚，异染色质少；细胞质丰富，染成紫红色。仔细观察可见神经细胞的细胞质内存在粗细不等、分布不均的嗜碱性颗粒，该颗粒被称为尼氏体。神经细胞外周的卫星细胞，细胞核小，呈圆形；细胞质很少，染成淡粉红色且与周围组织分界不清，所以细胞轮廓不清。注意，切片中神经细胞与卫星细胞之间的狭窄空隙是制片过程中造成的。

2. 肝细胞（hepatocyte）（Ⅰ）。

观察标本：肝脏切片（HE 染色）。

肉眼观察：标本的形状和颜色。

低倍镜观察：切片中可见细胞排列为条索状，大多数条索由一行肝细胞组成。细胞条索分支互相连接，吻合成网。细胞条索之间的空隙为血管。

高倍镜观察：肝细胞体积大，呈多边形；细胞核大而圆，居中，有时可存在双核，

染成紫蓝色，常染色质丰富而着色浅，核膜清楚，核仁1至数个；细胞质丰富，呈嗜酸性，染成粉红色。细胞与细胞之间排列紧密，相互间的界限不明显。

3．肝细胞（Ⅱ）。

观察标本：肝脏切片（苏木精染色）。

肉眼观察：标本的形状和颜色，然后按低倍镜、高倍镜顺序观察。

高倍镜观察：由于切片只用了苏木精染色，故细胞质着色不明显，细胞界线不清楚，而细胞核被突出地显示出来。着重观察细胞核，注意比较大小、形态及染色深浅。虽然细胞核的大小、形态不一，但都有明显的核膜，把细胞核范围显示出来。细胞核内可见大小不一、颗粒状的染色质，有的细胞核内还可见1或2个较大的圆形小体（即核仁）。

（二）示教

1．高尔基复合体（Golgi complex）。

脊神经节切片（硝酸银染色）照片。

染成黄色的块状物即为神经细胞，细胞内圆形的淡色区域为细胞核，在细胞核周围的细胞质内可见高尔基复合体呈棕黑色线状或网状结构。

2．线粒体（mitochondria）。

小肠切片（铁、苏木精染色）照片。

小肠上皮细胞呈灰黑色，整齐排列成一排，细胞界限不够明显；细胞核不够明显；细胞质中的线粒体为灰色的细棒状或颗粒状物。

3．神经原纤维（neurofibril）。

神经节切片（硝酸银染色）照片。

在神经细胞细胞质内黑褐色的丝状结构即神经原纤维。

4．糖原（glycogen）。

肝脏切片（PAS或胭脂红染色）照片。

肝细胞呈红色，形状不规则并相互紧密挨连，细胞界限不明显；细胞核呈蓝色；细胞质内大量的红色颗粒沉淀为糖原（细胞包含物之一）。

5．脱氧核糖核酸（DNA）、核糖核酸（RNA）。

肝脏切片（甲绿－派洛宁染色）照片。

甲绿与派洛宁均为碱性染料，甲绿与DNA结合使之呈绿色，派洛宁与RNA结合使之呈红色，故细胞核呈绿色，而细胞质及核仁呈红色。

6．正常人体细胞染色体（姬姆萨染色）照片。

正常人体细胞染色体组由46条染色体组成，每条染色体由两条单体组成，在着丝点处两条单体连在一起。

（三）电镜结构

1．细胞核（nucleus）。

观察核膜、核孔、核仁、常染色质、异染色质。

2. 线粒体（mitochondria）。

观察线粒体内膜、外膜、线粒体嵴、嵴内腔、嵴间腔。

3. 粗面内质网（rough endoplasmic reticulum）。

观察核糖体、粗面内质网池。

4. 高尔基复合体（Golgi complex）。

观察高尔基复合体扁囊、转运大泡、小泡。

5. 滑面内质网（smooth endoplasmic reticulum）。

观察滑面内质网。

6. 糖原（glycogen）。

观察糖原颗粒。

7. 分泌蛋白质的细胞。

观察细胞核、核孔、异染色质、常染色质、核仁、核糖体、粗面内质网。

【练习】

（一）选择题（不确定选项）

1. 对伊红亲和力强的结构是_____。

① 粗面内质网　　② 细胞核

③ 细胞质　　④ 糖原

2. 对苏木精亲和力强的结构是_____。

① 细胞膜　　② 细胞质

③ 脂滴　　④ 细胞核

3. 在下列对于细胞间质的描述中，错误的是_____。

① 细胞间质是细胞产生的非细胞物质，包括基质和纤维

② 血浆、淋巴液、组织液等不属于细胞间质

③ 不同组织的细胞间质成分不同

④ 细胞间质具有支持、联系、保护、营养细胞的作用

4. 在下列细胞结构中，通常呈嗜酸性的结构是_____。

① 游离核糖体　　② 线粒体

③ 高尔基复合体　　④ 溶酶体

5. 在下列结构中，不属于细胞器的是_____

① 微丝、微管　　② 分泌颗粒

③ 糖原　　④ 微体

（二）名词解释

1. 细胞器　　2. 包含物

3. 核孔　　4. 常染色质

5. 异染色质　　6. 染色体