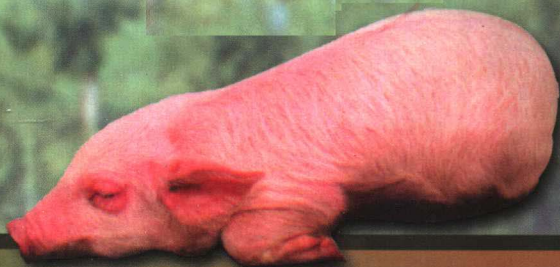



农民致富一招鲜丛书

实用猪病防治

晁林海 编著



北京出版社

实用猪病防治

晁林海 编著



北京出版社

图书在版编目(CIP)数据

实用猪病防治/晁林海编著. —北京:北京出版社,1999
(农民致富一招鲜丛书)

ISBN 7-200-03908-X

I. 实… II. 晁… III. 猪病-防治 IV. S858.28

中国版本图书馆 CIP 数据核字(1999)第 42051 号

实用猪病防治
SHIYONG ZHUBING FANGZHI

晁林海 编著

*

北京出版社出版

(北京北三环中路6号)

邮政编码:100011

北京出版社总发行

新华书店经销

北京朝阳展望印刷厂印刷

787×1092毫米 32开本 3.25印张 63 000字

2000年1月第1版 2000年1月第1次印刷

印数:1~10000

ISBN 7-200-03908-X/S·126

定价:5.50元

序

改革开放使农民的生活发生了巨大变化，农业生产进入全面发展的新阶段。特别是近几年，粮食连年丰收，畜禽产品日益丰富，农业的长足发展为我国国民经济的快速发展奠定了坚实的基础。

但是，我国人均占有耕地面积和人均占有年径流量都仅为世界平均水平的1/4，总体上农业生产水平仍处于初级阶段，科技进步对农业增长的贡献率还不到40%，与发达国家相比还有很大差距。特别是农业基础薄弱，抗御旱涝等自然灾害的综合生产能力还很差，所以把农业生产真正建立在“一优双高”的基础上，实现现代化、集约化和可持续发展的任务仍十分艰巨。

农业要实现可持续发展，需要发挥多种因素的作用，而潜力最大、见效最快的是科技。实践证明，近几年来农业生产获得的发展，科技的作用举足轻重。特别是种子工程的实施，日光温室和塑料大棚应用领域的拓宽，特种养殖的兴起，以及精量匀播、地膜覆盖、平衡施肥、病虫害综合防治、节水灌溉、旱作农业等良种良法配套技术的推广应用，均取得了显著的效果。

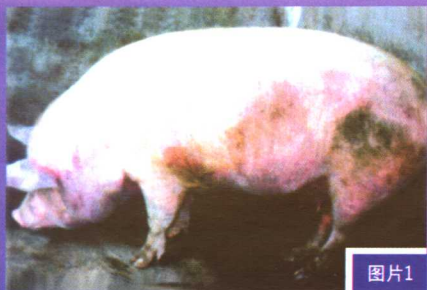农业要改变目前大多数地区粗放经营的状况，提高农业有限资源的利用效率，促进农业向产业化方向发展，惟一的出路就是转变农业的增长方式。而实现农业增长方式的转变，

摆脱那些落后生产方式的束缚，根本在于科技兴农，把农业发展转到领先科技进步和提高农民素质的轨道上来，努力提高科技在农业增长中的贡献份额。实施科技兴农，首要任务就是抓好农业技术推广工作，特别是实用新技术的推广，建立持续性农业技术推广体系以及农业知识和技术培训体系，使现有的科技成果尽快转化成现实的农业生产力。

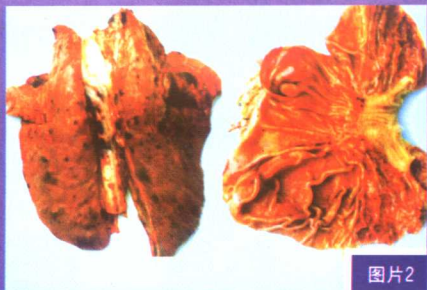这次北京出版社经过充分的调研、策划，组织编写的这套“农民致富一招鲜”丛书，旨在进一步普及和推广农业科研、生产方面的新技术、新成果、新观念，促进农业生产再上新台阶。它的出版是科技界、出版界为科技兴农做的一件实事，希望对广大农民朋友有所帮助。

《农民致富一招鲜》丛书编委会

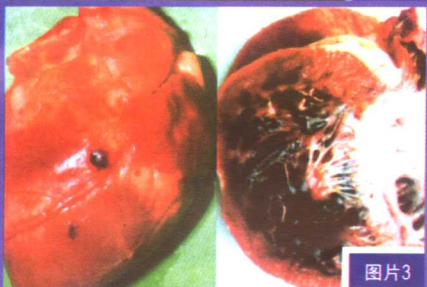1999年9月



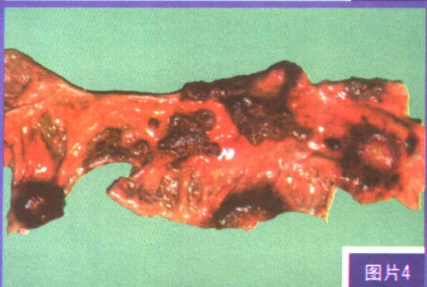图片1



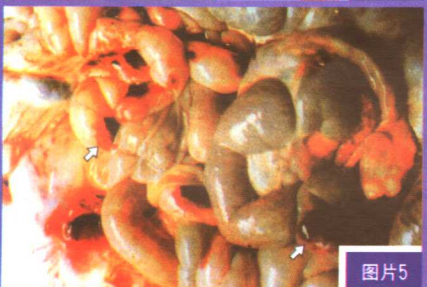图片2



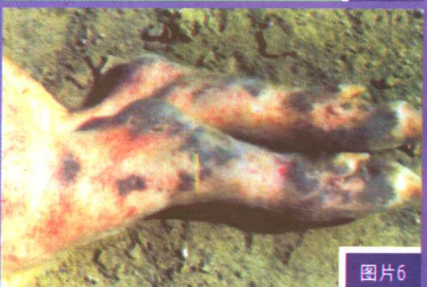图片3



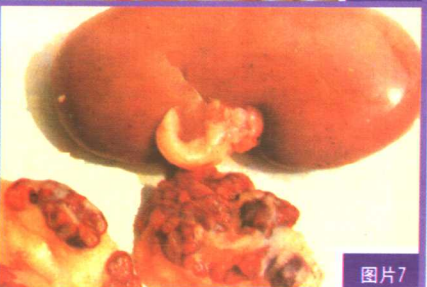图片4



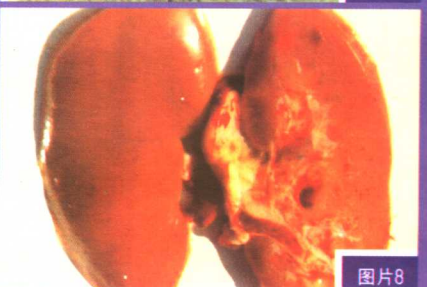
图片5



图片6

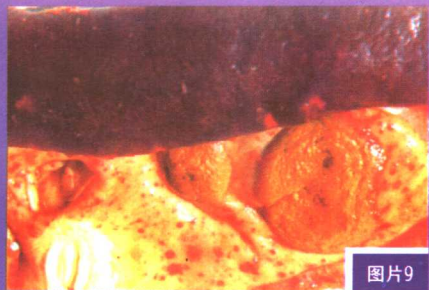

图片7

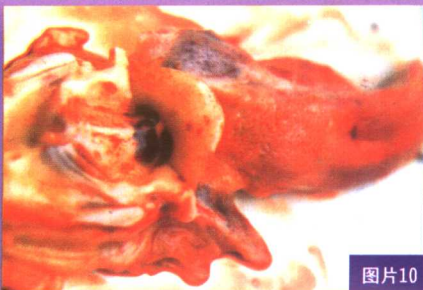

图片8

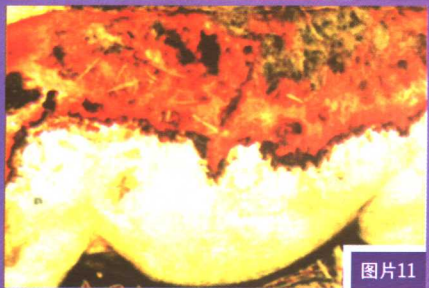
●猪瘟 图片1 耳、颈、胸腹部及后肢皮肤呈暗紫色。图片2 左：肺散在出血斑点；右：胃黏膜有出血斑点。图片3 左：心外膜出血；右：心内膜出血。图片4 盲肠、结肠黏膜上单个及融合溃疡。图片5 肠道黏膜出血。图片6 皮肤出血。图片7 肾苍白，表面小点出血，肾门淋巴结周边出血。图片8 肾表面和切面，肾盂、输尿管出血。



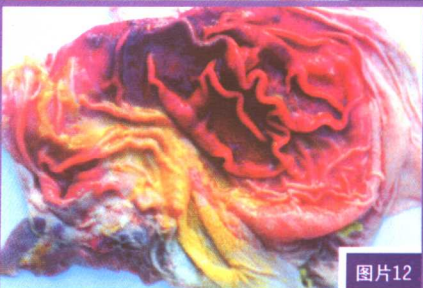图片9



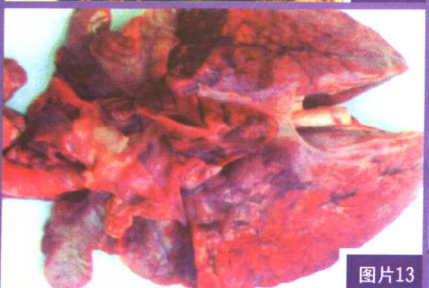图片10



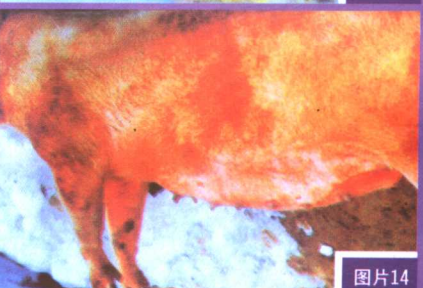图片11



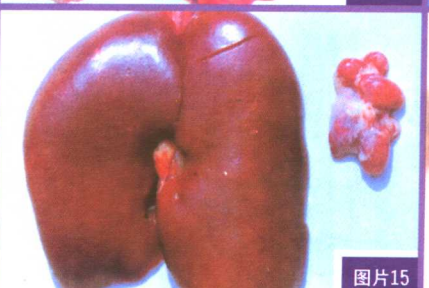图片12



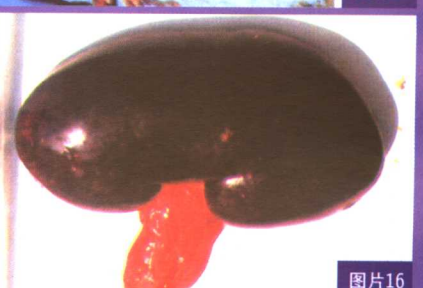图片13



图片14

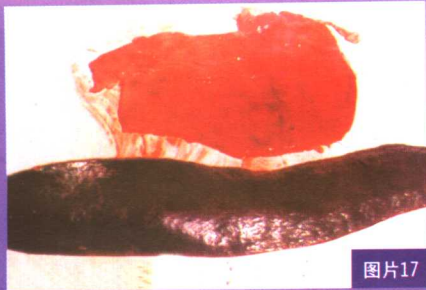


图片15

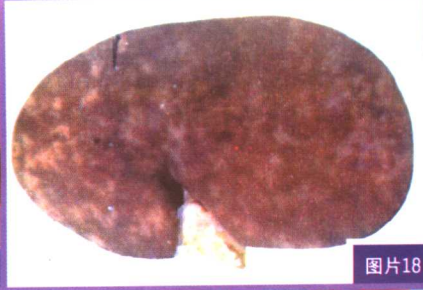


图片16

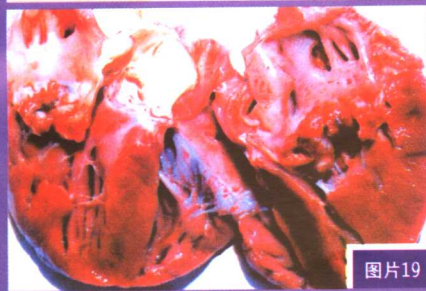
●猪瘟 图片9 脾滤泡坏死。图片10 喉头黏膜出血。●猪丹毒 图片11 背部皮肤大面积坏死、脱落, 皮下组织裸露。图片12 胃底区黏膜红布样充血, 卡他性炎症。图片13 肺水肿、小叶间质增宽(伴发猪支原体肺炎)。图片14 全身皮肤紫斑。图片15 急性病例, 淋巴结肿大、充血。图片16 肾肿大、紫红色, 散在云雾状斑。



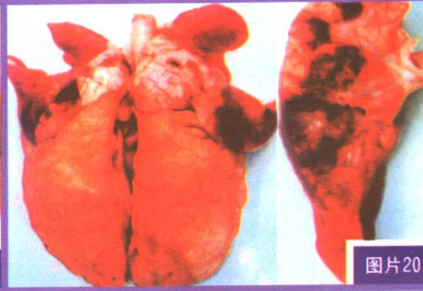图片17



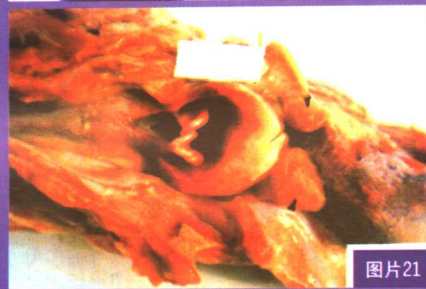图片18



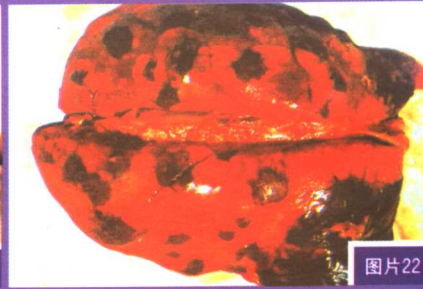图片19



图片20



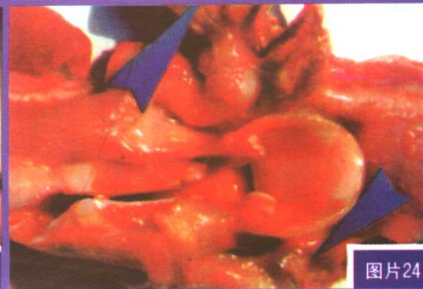图片21



图片22

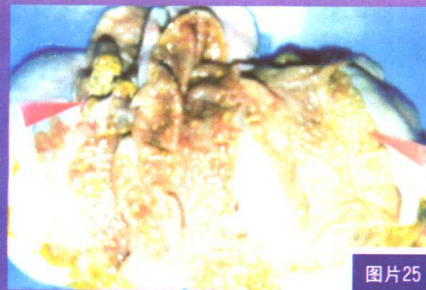

图片23

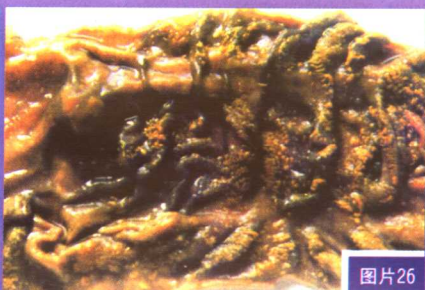

图片24

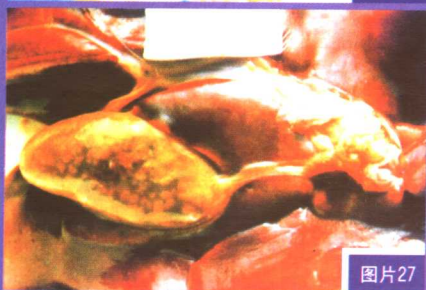●猪丹毒 图片17 急性病例,脾明显肿大。图片18 肾肿大,散在云雾状白斑(经固定紫红色消退)。图片19 慢性病例,心瓣膜增生。●猪肺炎 图片20 左:肺水肿及肺小叶出血(伴发猪支原体肺炎);右:肺切面,水肿,间质增宽,肺小叶散在出血。图片21 舌根两侧与扁桃体相夹处形成水泡(▲)。图片22 肺出血。●仔猪副伤寒 图片23 耳朵、鼻端等肢体末梢皮肤瘀血,呈弥漫的紫红色。图片24 扁桃体坏死。



图片25



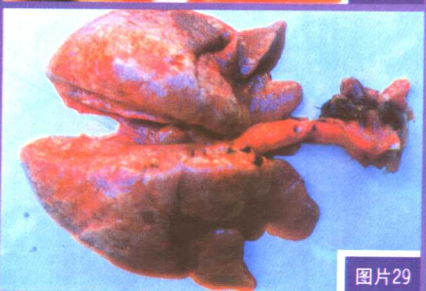
图片26




图片27



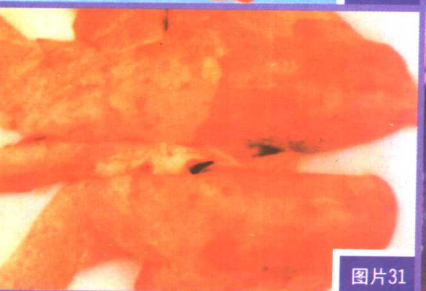图片28



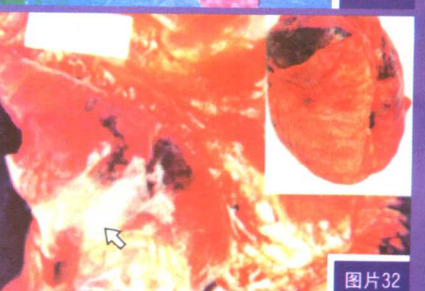
图片29



图片30



图片31

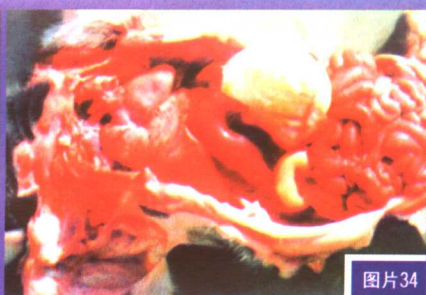

图片32

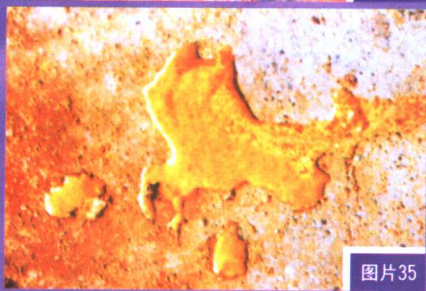●仔猪副伤寒(慢性) 图片25 结肠和回盲瓣黏膜上弥漫散在麦麸状坏死性纤维索性炎灶。图片26 盲、结肠黏膜坏死。图片27 胆囊黏膜坏死。●猪霉形体肺炎 图片28 肺炎、肺间质性炎症,呈胰腺样外观,分布于心叶、尖叶和副叶。图片29 两侧肺之尖叶、心叶和主叶前下缘呈对称性胰样变。图片30 支气管和纵膈淋巴结肿大。●猪传染性胸膜肺炎 图片31 边缘齐,炎灶分布于膈叶背后缘。图片32 肺膜上大量纤维索性渗出和肺实质出血、实变。



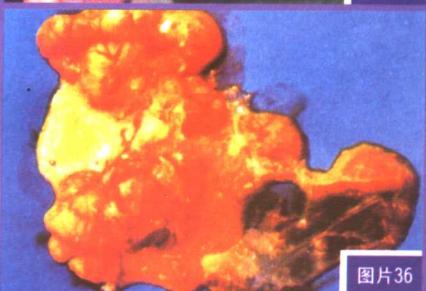图片33



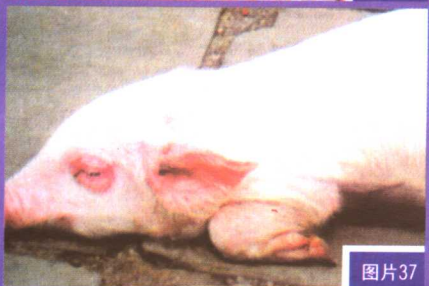图片34



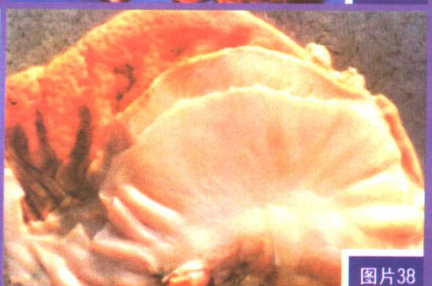图片35



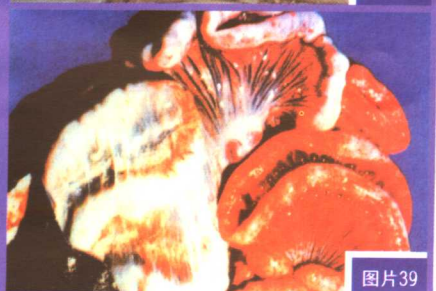图片36



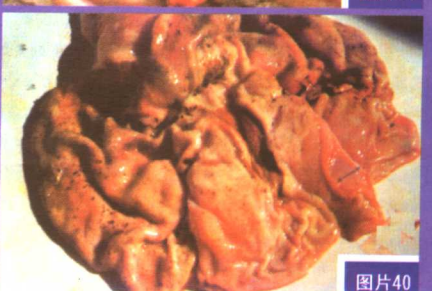
图片37



图片38

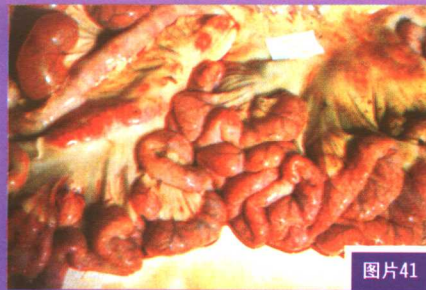

图片39

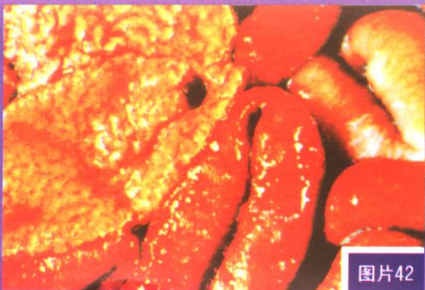

图片40

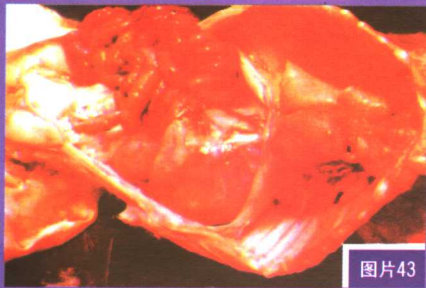
●仔猪痢疾 图片33 全段小肠肠腔中充满水样便,肠黏膜充血。图片34 胃积大量乳酪,小肠壁充血,肠腔充气,皮肤脱水、干燥。图片35 肠壁变薄,肠内充盈白色糊状内容物。图片36 黄色稀便。●仔猪水肿病 图片37 眼睑水肿、脱水、充血,前肢呈腕趴姿势。图片38 胃大弯黏膜和胃壁水肿,肌层与黏膜分离,其间充满稀薄水肿液。图片39 肠间膜水肿与肠浆膜充血、出血。图片40 胃黏膜下水肿,显著增宽,胃壁变厚。



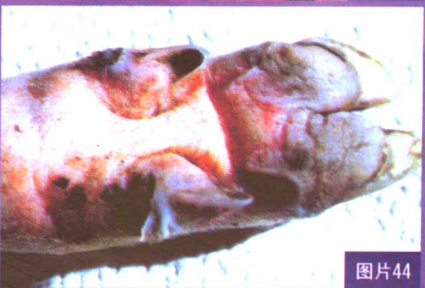图片41



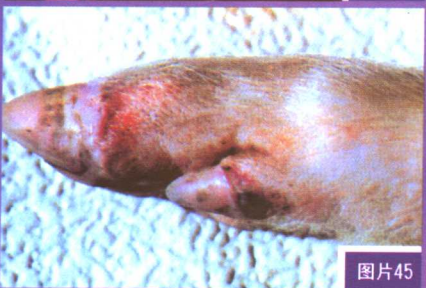图片42



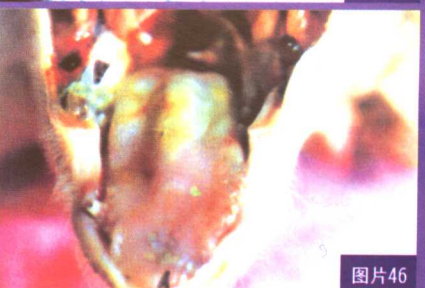图片43



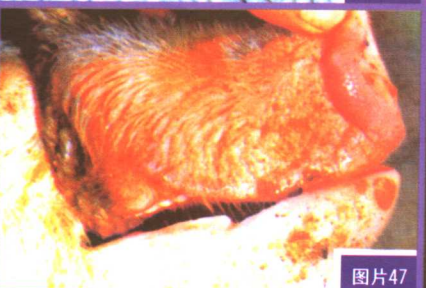图片44



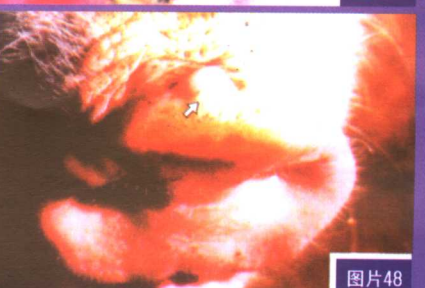图片45



图片46

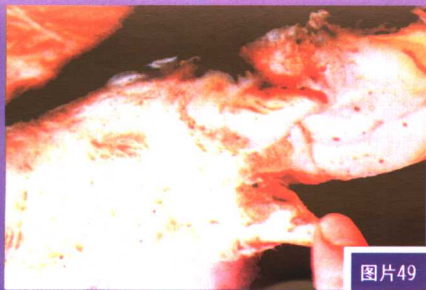

图片47

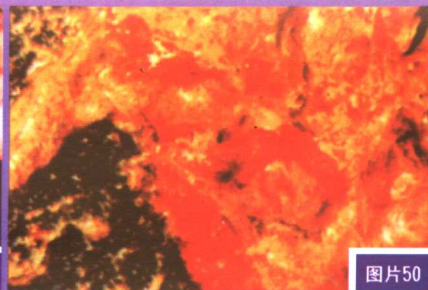


图片48

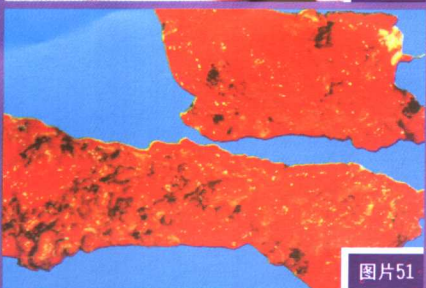●仔猪水肿病 图片41 小肠卡他,肠系膜淋巴结充血、肿胀。●仔猪梭菌性肠炎 图片42 肠黏膜坏死。图片43 肠道浆膜潮红,回肠充满气体。●猪口蹄疫 图片44 蹄踵部水泡破溃。图片45 蹄冠部皮肤水泡,及水泡破溃后之糜烂面。图片46 舌、颊部黏膜糜烂。图片47 鼻镜边缘水泡。●猪水泡病 图片48 发病初期鼻端出现水泡。



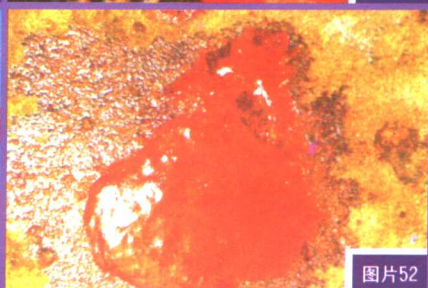
图片49



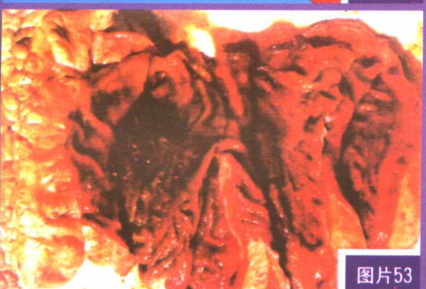图片50



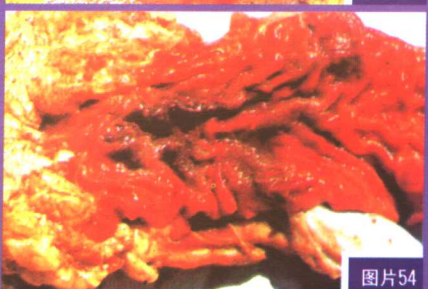图片51



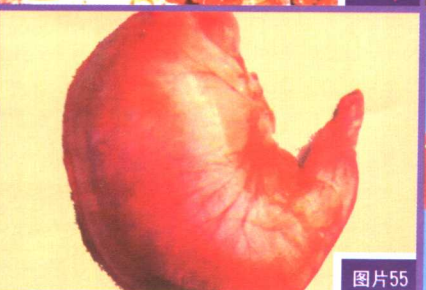图片52



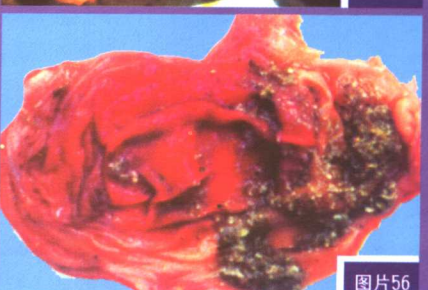图片53



图片54

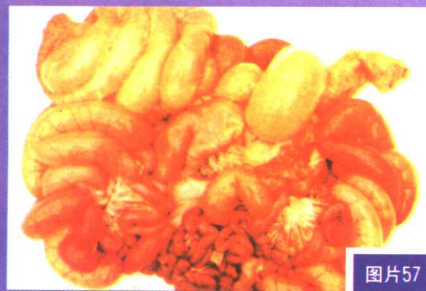

图片55

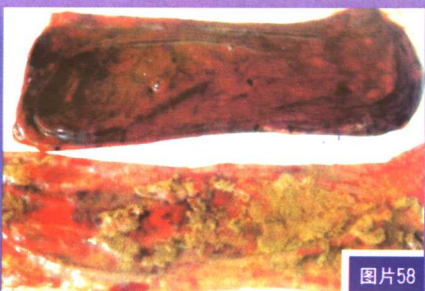

图片56

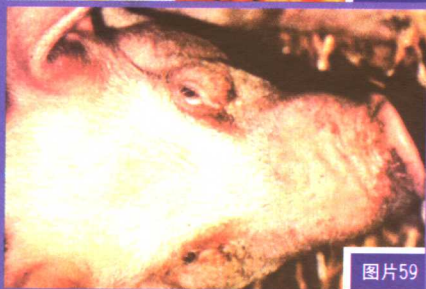●猪水泡病 图片49 蹄部烂斑,蹄匣将脱落。●猪痢疾 图片50 排出黏性、血性、脓性为主的下痢粪便。图片51 结肠上皮刮取物,暗视野显微镜检查,可见螺旋状的菌体。●猪血痢 图片52 黏性血便。图片53 结肠黏膜充血、出血,黏膜坏死。图片54 直肠黏膜充血、出血。●猪传染性胃肠炎 图片55 胃膨隆积食。图片56 胃黏膜弥漫性充血、肿胀,呈卡他性炎症。



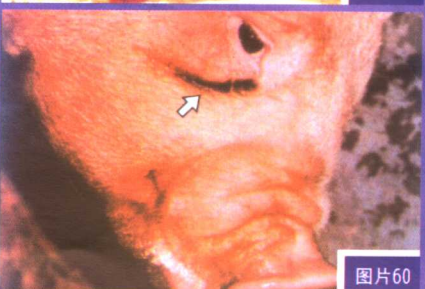图片57



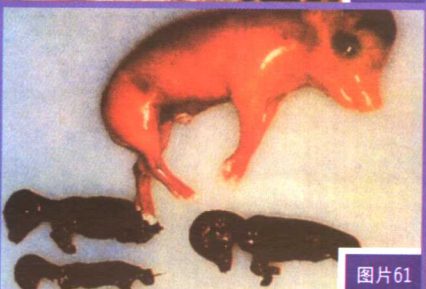图片58



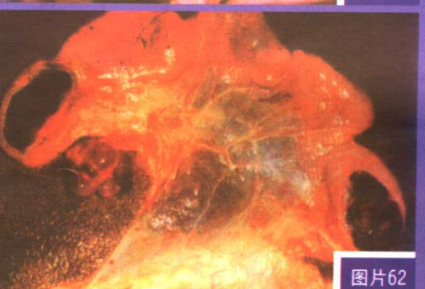图片59



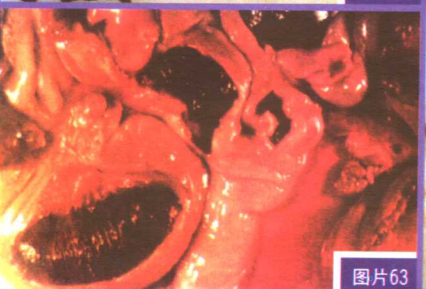图片60



图片61



图片62

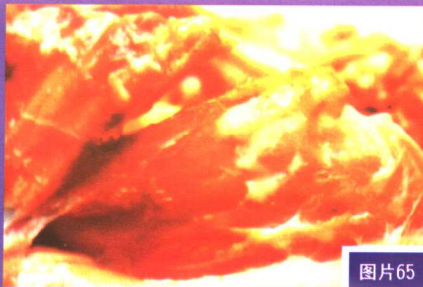

图片63



图片64

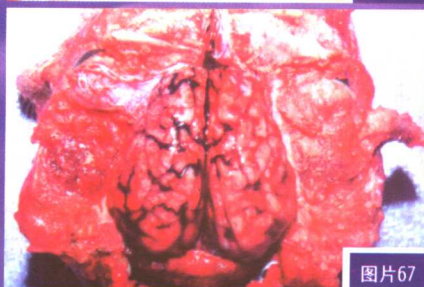●猪传染性胃肠炎 图片 57 小肠充血,肠腔充气,肠壁变薄、弛缓,呈半透明状。图片 58 肠壁极薄,由于继发细菌感染致黏膜严重出血。●猪传染性萎缩性鼻炎 图片 59 鼻端歪向体左侧。图片 60 眼角的“泪斑”变化。●猪传染性细小病毒病 图片 61 死胎及木乃伊胎。图片 62 子宫中的木乃伊胎儿。图片 63 子宫中的死亡胎儿和木乃伊胎儿。●猪繁殖和呼吸综合征 图片 64 早产的 1 日龄仔猪,体表沾有血块或附有胎衣,不易剥离。



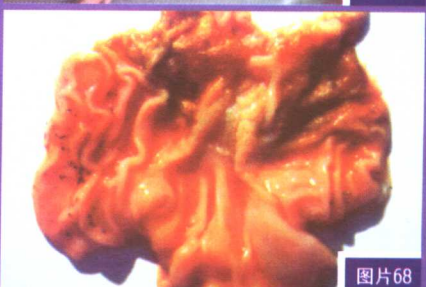图片65



图片66



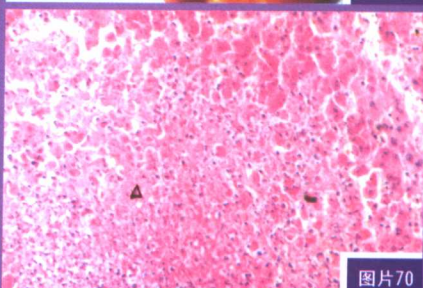
图片67



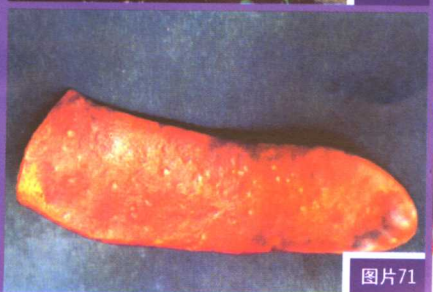图片68



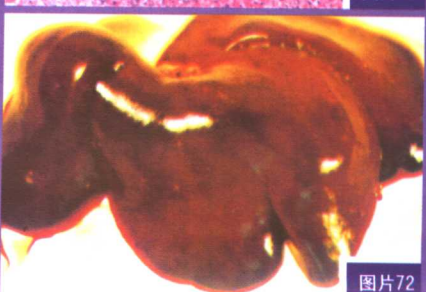图片69



图片70



图片71

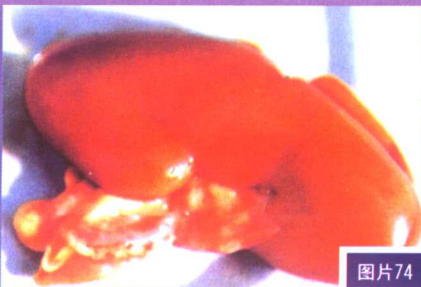

图片72

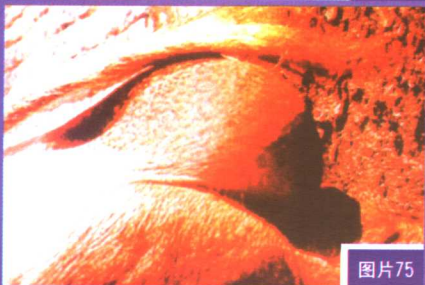
●猪繁殖和呼吸综合征 图片65 死亡仔猪胸部、腹部、颈部肌肉呈灰白色或黄白色,似开水烫过样。●猪伪狂犬病 图片66 受刺激后神经反射过敏,呈抽搐症状。图片67 软脑膜充血,其下脑沟积有出血性水肿液。图片68 胃底区黏膜出血性卡他。图片69 病猪站不稳,四肢开张或摇晃。图片70 肝局灶坏死(△)。图片71 脾散在坏死结节。图片72 肝散在坏死结节。



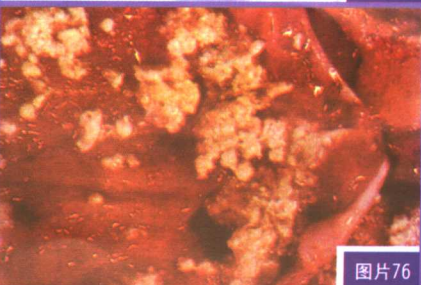图片73



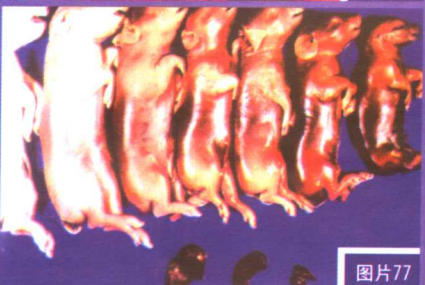图片74



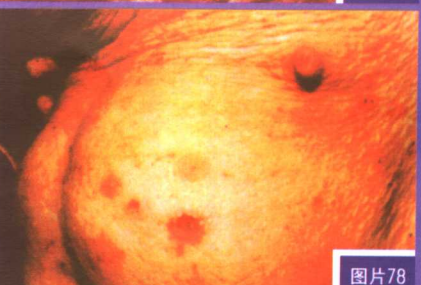图片75



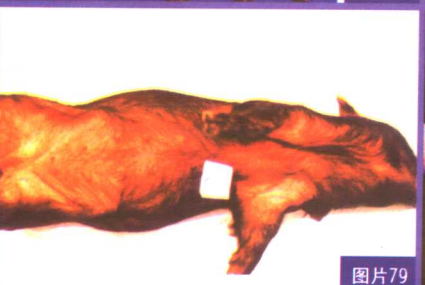图片76



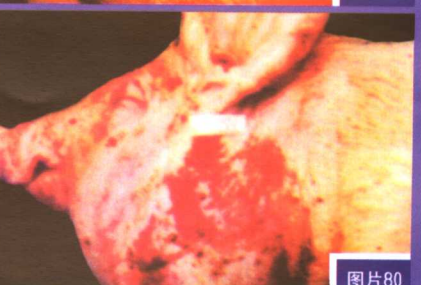
图片77



图片78



图片79

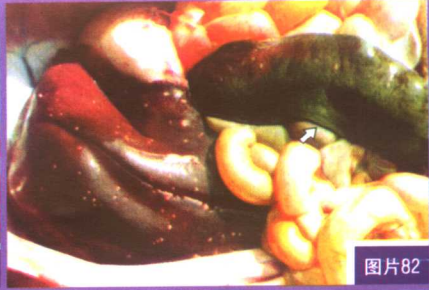

图片80

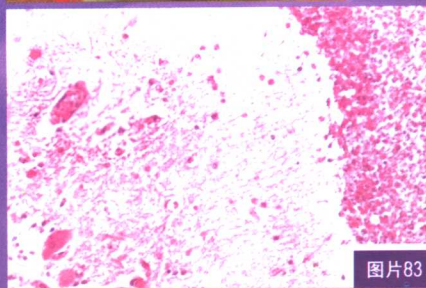
●猪伪狂犬病 图片73 散在小叶性肺炎及肺炎灶中小坏死点(▲)。图片74 肾散在细小出血点。●猪布氏杆菌病 图片75 公猪睾丸肿大。图片76 化脓性子宫内膜炎变化。●猪日本乙型脑炎 图片77 流产胎儿:3头木乃伊胎儿(下)、5头黑色死胎(上右)、2头脑水肿色淡死胎(上左)。●猪痘 图片78 母猪乳房上的痘疹。●猪溶血性链球菌病 图片79 败血症并发肺炎死亡,全身皮肤瘀血,呈暗红色。图片80 下颌淋巴结化脓性炎症。



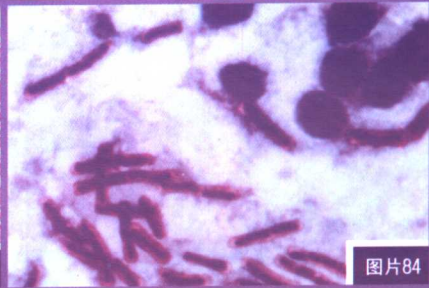
图片81



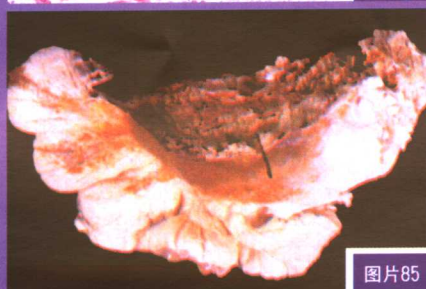图片82



图片83



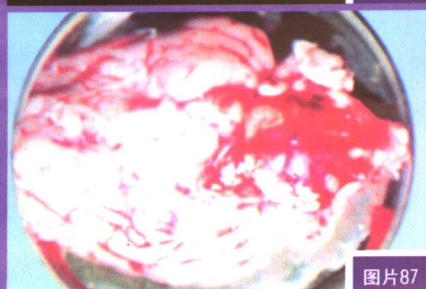图片84



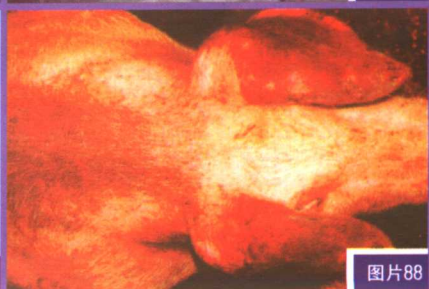图片85



图片86

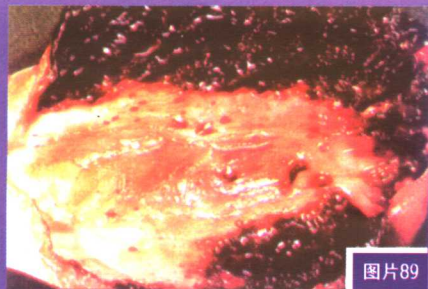


图片87

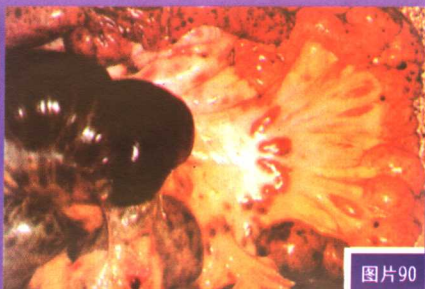

图片88

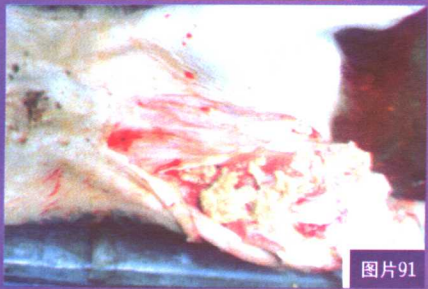●猪溶血性链球菌病(急性) 图片81 肺广泛散在小叶性肺炎。图片82 脾肿大(败血脾)。图片83 小脑化脓性脑膜炎。●猪炭疽病 图片84 病料抹片,可见成链的大杆菌,周围有明显荚膜(瑞氏染色)。图片85 肠系膜显著出血、水肿,肠系膜淋巴结出血、坏死。●猪李氏杆菌病 图片86 病猪受刺激后表现角弓反张的神经症状。图片87 延髓脑脊髓膜下出血、水肿和细小灰白色化脓灶。●非洲猪瘟 图片88 耳、背部严重瘀血。



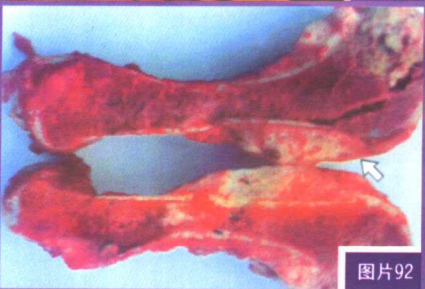图片89



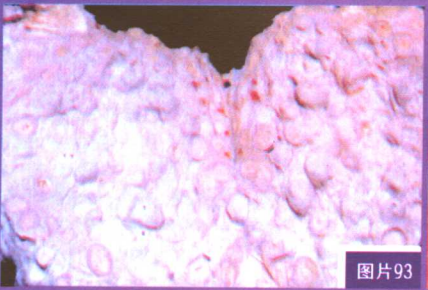
图片90



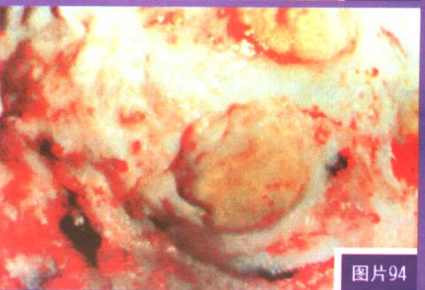
图片91



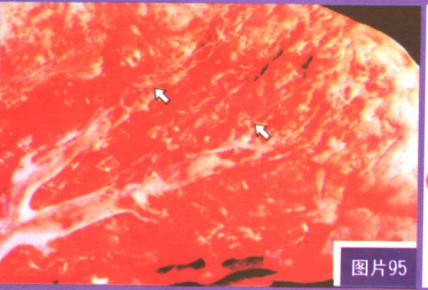图片92



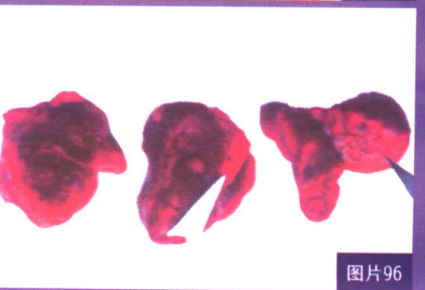
图片93



图片94



图片95



图片96

●非洲猪瘟 图片89 膀胱黏膜严重出血。图片90 小肠的出血斑。●猪化脓棒状杆菌感染 图片91 膝关节及其周围化脓性炎灶(脓肿)。图片92 化脓性骨膜骨髓炎,胫骨近端骨质破坏,骨髓化脓和骨膜增生。●放线菌病 图片93 乳腺切面可见肉芽肿结节。图片94 放线菌脓肿切面。●猪肺线虫病 图片95 猪肺末梢支气管内寄生的肺线虫,肺尖部退缩不全。●猪弓形虫病 图片96 淋巴结淋巴组织增生、肿大、坏死。