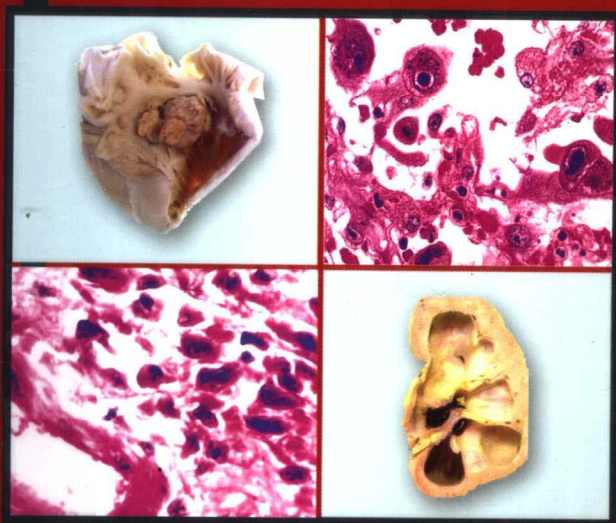


病理学彩色图谱

COLOUR ATLAS OF PATHOLOGY

主 编 陈瑞芬 Zhang Daming(Canada)



科学出版社

www.sciencepress.com

只需29.80元

病理学彩色图谱

COLOUR ATLAS OF PATHOLOGY

主 审 郑 杰

主 编 陈瑞芬 Zhang Deming (Canada)

副主编 董小黎 李 良 宫丽平 王蓬文

编 者 (按拼音排序)

Zhang Deming (Victoria General
Hospital, Winnipeg Canada)

陈瑞芬 (首都医科大学)

董小黎 (首都医科大学)

宫丽平 (首都医科大学)

李 良 (首都医科大学)

李海燕 (首都医科大学)

廖 静 (首都医科大学)

刘 瑜 (首都医科大学)

任乐荣 (首都医科大学)

时淑舫 (首都医科大学附属友谊医院)

宋爱利 (首都医科大学)

宋丽娜 (首都医科大学)

孙 静 (首都医科大学)

王 鹏 (首都医科大学附属友谊医院)

王大业 (首都医科大学)

王蓬文 (首都医科大学)

王小平 (首都医科大学)

杨 慧 (首都医科大学)

张立洁 (首都医科大学附属佑安医院)

郑 杰 (北京大学医学部病理系)

科 学 出 版 社

内 容 简 介

本图谱精选428幅包括各种病变的肉眼和镜下图像,内容分为总论和各论两部分。总论图谱共151幅,其中包括细胞和组织的适应与损伤、损伤的修复、局部血液循环障碍、炎症和肿瘤的病变。各论图谱共277幅,其中包括心血管系统、呼吸系统、消化系统、淋巴造血系统、泌尿系统、生殖系统及传染病的常见病理变化及其特点。

本图谱可作为高等医学院校学生及其他各级医护院校学生的配套辅助教材,也可供医学专业工作者参考。

图书在版编目(CIP)数据

病理学彩色图谱/陈瑞芬等主编. —北京:科学出版社,2006.4

ISBN 7-03-016980-8

I. 病… II. 陈… III. 病理学—图谱 IV. R36-64

中国版本图书馆CIP数据核字(2006)第016199号

责任编辑:裴中惠 / 责任校对:宋玲玲

责任印制:刘士平 / 封面设计:黄超

版权所有,违者必究。未经本社许可,数字图书馆不得使用

科学出版社 出版

北京东黄城根北街16号

邮政编码:100717

<http://www.sciencep.com>

北京天对彩色印刷有限公司 印刷

科学出版社发行 各地新华书店经销

*

2006年4月第一版 开本:A5 890×1240

2006年4月第一次印刷 印张:5

印数:1—10 000 字数:181 000

定价:29.80元

(如有印装质量问题,我社负责调换〈双青〉)

前 言

病理解剖学是通过形态学研究疾病的病因、发病机制、病理变化、结局和转归的医学基础学科，有很强的直观性。因此，无论在基础医学教学还是在临床医学诊断教学中，除了文字的参考书和教科书外，还需要与病理学教学图谱相配合，使病理改变图像化、理论问题形象化。特别是随着科学技术的不断发展，新的影像仪器和设备不断增加，图像分辨力不断提高，图像已日益成为诊断疾病不可缺少的手段。

本书选材主要依据普通高等医学院校教学大纲，紧密围绕五年制和七年制全国统编教材的主要内容，同时也兼顾高等职业院校的需要编写。通过图像帮助学生深入理解病理解剖的基本知识、基本理论，提高学生鉴别各种病理变化的基本技能。

图谱是在北京大学医学部病理系专家郑杰教授指导下，由首都医科大学病理解剖教研室具有丰富一线教学经验的老师与Victoria General Hospital, Winnipeg Canada的Dr. Zhang Deming，经过多年的努力与合作编写而成，在编写过程中注意在充分展示内容的同时，考虑到价格和学生的承受能力，因此从3000多幅肉眼和镜下标本的图片中精选出428幅编写了这本《病理学彩色图谱》。本图谱的特色为利用数字图像处理技术对图像进行加工，使病变的结构和特点更加突出，特别是用高分辨率的数码相机拍摄的肉眼标本，图像更清晰，颜色更逼真。图谱编写的过程中，着重在实用性的基础上力求内容先进，如在图谱中包含SARS的主要脏器的病理变化。本书资料来源于首都医科大学附属友谊医院、附属同仁医院、附属佑安医院、Victoria General Hospital, Winnipeg Canada与首都医科大学病理解剖教研室。图谱得以顺利编写，与各位编者团结协作和精益求精的工作态度，特别是各医院病理科为我们提供了大量图像资料是分不开的，在此对他们表示一并致谢。科学出版社领导和编辑为图谱的出版给予了大力的支持，在此表示深深的感谢。

在图谱的编写过程中，虽然主编与编者付出了很大的努力，力求做到完美，但由于我们的学术水平和实践经验有限，难免会出现一些缺点和错误，希望各位教师和学生提出宝贵意见，恳切希望给予批评和指正，以便今后进一步修订和完善。

编 者

2006年1月19日

目 录

第 1 篇 病理学总论 GENERAL PATHOLOGY

图 1	肝细胞萎缩 Atrophy of liver	2
图 2	肾压迫性萎缩 Pressure atrophy of kidney	2
图 3	心脏褐色萎缩 Brown atrophy of heart	2
图 4	子宫肥大 Hypertrophy of uterus	3
图 5	鼻息肉腺体增生 Gland hyperplasia of polyp, nose	3
图 6	胃黏膜肠上皮化生 Intestine metaplasia of stomach	3
图 7	肝细胞水肿 Cellular swelling of hepatocytes	4
图 8	心肌细胞水肿 Cellular swelling of myocytes	4
图 9	肝脂肪变性 Fatty change of liver	4
图 10	肝细胞脂肪变 Fatty change of liver	5
图 11	肝细胞玻璃样变 Hyaline degeneration of liver	5
图 12	浆细胞 Rusell 小体 Rusell body of plasma cell	5
图 13	纤维结缔组织玻璃样变 Hyaline degeneration of connective tissues	6
图 14	脾中央动脉玻璃样变 Hyaline degeneration of spleen central arteriole	6
图 15	心肌淀粉样变 Amyloidosis of heart	6
图 16	心肌淀粉样变 Amyloidosis of heart	7
图 17	胎盘钙化 Calcification of placenta	7
图 18	胰腺凝固性坏死 Coagulative necrosis of pancreas	7
图 19	心肌凝固性坏死 Coagulative necrosis of heart	8
图 20	肾凝固性坏死 Coagulative necrosis of kidney	8
图 21	胰腺液化性坏死 Liquefactive necrosis of pancreas	8
图 22	心肌脓肿 (液化性坏死) Abscess of heart (liquefactive necrosis)	9
图 23	动脉壁纤维素样坏死 Fibrinoid necrosis of artery	9
图 24	阑尾湿性坏疽 Moist gangrene of appendix	9
图 25	淋巴结干酪样坏死 Caseous necrosis of lymph node	10
图 26	淋巴结干酪样坏死 Caseous necrosis of lymph node	10
图 27	肺结核空洞形成 Tubercular cavity of lung	10
图 28	肝细胞凋亡 Apoptosis of liver	11
图 29	分泌期腺体的凋亡 Apoptosis of secretory gland	11
图 30	肝细胞凋亡 Apoptosis of hepatocytes	11
图 31	巨噬细胞吞噬凋亡小体 Apoptosis body engulfed by macrophage	12

图 32	肉芽组织 Granulation tissue	12
图 33	瘢痕组织 Scar tissue	12
图 34	I 期愈合 Healing by first intention	13
图 35	脾淤血 Spleen congestion	13
图 36	肺淤血 Lung congestion	13
图 37	肺淤血 Lung congestion	14
图 38	慢性肺淤血 (心衰细胞) Chronic lung congestion (heart failure cells)	14
图 39	急性肝淤血 Acute liver congestion	14
图 40	慢性肝淤血 Chronic liver congestion	15
图 41	槟榔肝 Nutmeg liver	15
图 42	血栓形成 - 血小板黏附 Thrombosis-platelets adhesion	15
图 43	血栓形成 - 血小板伪足 Thrombosis-pseudopod of platelet	16
图 44	血小板性血栓 Platelet thrombus	16
图 45	白色血栓 Pale thrombus	16
图 46	白色血栓 (PTAH 染色, 同图 45) Pale thrombus (PTAH staining, same as above figure)	17
图 47	胰腺小叶间动脉混合血栓 Mixed thrombus of artery in pancreas	17
图 48	心脏室壁瘤伴附壁血栓形成 Ventricular aneurysm with mural thrombosis	17
图 49	动脉内混合血栓 Mixed thrombus of artery	18
图 50	脑膜血管内血栓 Thrombus of meningeal blood vessel	18
图 51	动脉内混合血栓 Mixed thrombus of artery	18
图 52	DIC 肾小球毛细血管内微血栓形成 Microthrombosis of glomerulus during DIC	19
图 53	肾小球内微血栓形成 (PTAH 染色) Microthrombosis of glomerulus (PTAH staining)	19
图 54	血栓机化再通 Thrombus organization and recanalization	19
图 55	血栓再通 Thrombus recanalization	20
图 56	血栓钙化 Thrombus calcification	20
图 57	肺动脉血栓栓塞 Pulmonary thromboembolism	20
图 58	肺血管脂肪栓塞 Pulmonary fat embolism	21
图 59	肾血管脂肪栓塞 (胆固醇栓子) Renal fat embolism (cholesterin embolus)	21
图 60	脾贫血性梗死 Anemic infarct of spleen	21
图 61	心肌梗死 Myocardial infarction	22
图 62	肺出血性梗死 Hemorrhagic infarct of lung	22
图 63	肠出血性梗死 Hemorrhagic infarct of intestine	22
图 64	肠出血性梗死 Hemorrhagic infarct of intestine	22
图 65	中性粒细胞 Neutrophil	23
图 66	浆细胞 Plasma cell	23
图 67	淋巴细胞 Lymphocyte	23

图 68	嗜酸粒细胞 Eosinophil	24
图 69	白细胞附壁 Leukocytic adhesion	24
图 70	白细胞的游出 Leukocytic emigration	24
图 71	红细胞的漏出 Red cells leak	25
图 72	白细胞的吞噬作用 Leukocytic phagocytosis	25
图 73	气管纤维素性炎 Fibrinous inflammation of trachea	25
图 74	肠纤维素性炎 Fibrinous inflammation of intestine	25
图 75	肠纤维素性炎 Fibrinous inflammation of intestine	26
图 76	纤维素性心外膜炎 Fibrinous pericarditis	26
图 77	胸膜纤维素性炎 Fibrinous inflammation of pleura	26
图 78	肺纤维素性炎 Fibrinous inflammation of lung	26
图 79	化脓性腹膜炎 Suppurative peritonitis	27
图 80	化脓性脑膜炎 Suppurative meningitis	27
图 81	化脓性脑膜炎 Suppurative meningitis	27
图 82	急性蜂窝织炎性阑尾炎 Acute phlegmonous appendicitis	28
图 83	急性蜂窝织炎性阑尾炎 Acute phlegmonous appendicitis	28
图 84	急性蜂窝织炎性阑尾炎 Acute phlegmonous appendicitis	28
图 85	毛囊炎 Folliculitis	29
图 86	脑脓肿 Cerebral abscess	29
图 87	脓肿 Abscess	29
图 88	脓肿 Abscess	30
图 89	慢性胃炎 Chronic gastritis	30
图 90	慢性子宫内膜炎 Chronic endometritis	30
图 91	慢性胆囊炎 Chronic cholecystitis	31
图 92	慢性胆囊炎 Chronic cholecystitis	31
图 93	肠息肉 Polyp of intestine	31
图 94	肠息肉 Polyp of intestine	32
图 95	炎症性息肉 Inflammatory polyp, nose	32
图 96	异物肉芽肿 Foreign body granuloma	32
图 97	结核结节 Tubercle	33
图 98	皮肤乳头状瘤 Papilloma of skin	33
图 99	皮肤乳头状瘤 Papilloma of skin	33
图 100	卵巢浆液性囊腺瘤 Serous cystadenoma of ovary	34
图 101	卵巢浆液性囊腺瘤 Serous cystadenoma of ovary	34
图 102	卵巢黏液性囊腺瘤 Mucinous cystadenoma of ovary	34
图 103	卵巢黏液性囊腺瘤 Mucinous cystadenoma of ovary	35
图 104	甲状旁腺腺瘤 Parathyroid adenoma	35
图 105	子宫内膜非典型性增生 Endometrial atypical hyperplasia	35

图 106	胰腺原位癌 Carcinoma in situ of pancreas	36
图 107	皮肤鳞癌 Squamous carcinoma of skin	36
图 108	高分化鳞癌 Well differentiated squamous carcinoma	36
图 109	直肠肛门鳞癌 Squamous carcinoma of rectum	37
图 110	结肠癌 Carcinoma of colon	37
图 111	结肠腺癌 Adenocarcinoma of colon	37
图 112	盲肠腺癌 Adenocarcinoma of cecum	38
图 113	卵巢浆液性囊腺癌 Serous cystadenocarcinoma of ovary	38
图 114	高分化子宫内膜样腺癌 Well differentiated endometrioid adenocarcinoma	38
图 115	低分化子宫内膜样腺癌 Poorly differentiated endometrioid adenocarcinoma	39
图 116	子宫内膜样腺癌 Endometrioid adenocarcinoma	39
图 117	子宫内膜浆液性乳头状癌 Endometrial serous papillary carcinoma	39
图 118	弥漫型胃腺癌 Diffuse adenocarcinoma of stomach	40
图 119	胃印戒细胞癌 Signet-ring cell carcinoma of stomach	40
图 120	胃印戒细胞癌 Signet-ring cell carcinoma of stomach	40
图 121	胰腺导管腺癌 Ductal adenocarcinoma of pancreas	41
图 122	低分化胰腺癌 Poorly differentiated carcinoma of pancreas	41
图 123	甲状腺滤泡状腺癌(低倍镜) Thyroid follicular adenocarcinoma	41
图 124	甲状腺滤泡状腺癌(高倍镜) Thyroid follicular adenocarcinoma	42
图 125	甲状腺乳头状癌 Thyroid papillary carcinoma	42
图 126	肝癌腹膜种植转移 Liver carcinoma seeding to peritoneum	42
图 127	纤维瘤 Fibroma	43
图 128	纤维瘤 Fibroma	43
图 129	乳腺纤维腺瘤 Fibroadenoma of breast	43
图 130	脂肪瘤 Lipoma	44
图 131	脂肪瘤 Lipoma	44
图 132	脂肪瘤 Lipoma	44
图 133	子宫平滑肌瘤 Leiomyoma of uterus	45
图 134	子宫平滑肌瘤 Leiomyoma of uterus	45
图 135	骨肉瘤 Osteosarcoma	45
图 136	纤维肉瘤 Fibrosarcoma	46
图 137	横纹肌肉瘤 Rhabdomyosarcoma	46
图 138	平滑肌肉瘤(低倍镜) Leiomyosarcoma	46
图 139	平滑肌肉瘤(高倍镜) Leiomyosarcoma	47
图 140	皮肤血管肉瘤 Hemangiosarcoma of skin	47
图 141	脂肪肉瘤 Liposarcoma	47
图 142	脂肪肉瘤 Liposarcoma	48
图 143	混合痣(低倍镜) Junctional nevus	48

图 144	混合痣 (高倍镜) Junctional nevus	48
图 145	背部黑色素瘤 Melanoma of back	49
图 146	背部黑色素瘤 Melanoma of back	49
图 147	前臂痣恶变的黑色素瘤 Melanoma from nevus of forearm	49
图 148	卵巢囊性成熟性畸胎瘤 Mature cystic teratoma of ovary	50
图 149	卵巢囊性成熟性畸胎瘤 Mature cystic teratoma of ovary	50
图 150	卵巢实性成熟性畸胎瘤 Mature solid teratoma of ovary	50
图 151	卵巢成熟性畸胎瘤 Mature teratoma of ovary	50

第 2 篇 病理学各论

SYSTEMIC PATHOLOGY

图 152	纤维斑块 Fibrous plaque	52
图 153	粥样斑块 Atheromatous plaque	52
图 154	脂纹 Fatty streak	53
图 155	粥样斑块 Atheromatous plaque	53
图 156	粥样斑块 Atheromatous plaque	53
图 157	斑块内出血 Hemorrhage in atheromatous plaque	54
图 158	斑块破裂 Cracking of atheromatous plaque	54
图 159	斑块钙化 Calcification of atheromatous plaque	54
图 160	脑动脉粥样硬化 Cerebral artery atherosclerosis	55
图 161	冠状动脉粥样硬化 Coronary atherosclerosis	55
图 162	冠状动脉粥样硬化 Coronary atherosclerosis	55
图 163	陈旧性心肌梗死 Stale myocardial infarction	56
图 164	心肌梗死 Myocardial infarction	56
图 165	心肌梗死 Myocardial infarction	56
图 166	心脏破裂 Rupture of heart	57
图 167	心包填塞 Tamponade in pericardium	57
图 168	高血压心脏病合并主动脉粥样硬化 Hypertensive heart disease with aorta atherosclerosis	57
图 169	原发性颗粒性固缩肾 Primary granular atrophy of kidney	58
图 170	原发性颗粒性固缩肾 Primary granular atrophy of kidney	58
图 171	原发性颗粒性固缩肾 Primary granular atrophy of kidney	58
图 172	原发性颗粒性固缩肾 Primary granular atrophy of kidney	59
图 173	原发性颗粒性固缩肾 Primary granular atrophy of kidney	59
图 174	原发性颗粒性固缩肾 Primary granular atrophy of kidney	59
图 175	脑出血 Haemorrhage in cerebra	60
图 176	脑出血 Haemorrhage in cerebra	60

图 177	风湿小结 Aschoff body	60
图 178	风湿细胞 Aschoff cell	61
图 179	风湿性心内膜炎 Rheumatic endocarditis	61
图 180	风湿性心外膜炎 Rheumatic pericarditis	61
图 181	急性感染性心内膜炎 Acute infective endocarditis	62
图 182	亚急性感染性心内膜炎 Subacute infective endocarditis	62
图 183	慢性瓣膜病 Chronic valvular vitium of heart	62
图 184	慢性瓣膜病 Chronic valvular vitium of heart	63
图 185	大叶性肺炎 (灰色肝样变期) Lobar pneumonia (stage of gray hepatization)	63
图 186	大叶性肺炎 (灰色肝样变早期) Lobar pneumonia (early stage of gray hepatization)	63
图 187	大叶性肺炎 (灰色肝样变早期) Lobar pneumonia (stage of gray hepatization)	64
图 188	小叶性肺炎 Lobular pneumonia	64
图 189	小叶性肺炎 Lobular pneumonia	64
图 190	病毒性肺炎 (病毒包涵体) Viral pneumonia (viral inclusion bodies)	65
图 191	严重急性呼吸综合征 (SARS) Severe acute respiratory syndrome	65
图 192	严重急性呼吸综合征 (SARS) Severe acute respiratory syndrome	65
图 193	严重急性呼吸综合征 (SARS) Severe acute respiratory syndrome	66
图 194	严重急性呼吸综合征 (SARS) Severe acute respiratory syndrome	66
图 195	严重急性呼吸综合征 (SARS) Severe acute respiratory syndrome	66
图 196	严重急性呼吸综合征 (SARS) (肺门淋巴结) Severe acute respiratory syndrome (lymph node at hilum of lung)	67
图 197	严重急性呼吸综合征 (SARS) 伴曲菌感染 Severe acute respiratory syndrome with aspergillus infection	67
图 198	支气管哮喘 Bronchial asthma	67
图 199	支气管扩张症 Bronchiectasis	68
图 200	肺气肿 Pulmonary emphysema	68
图 201	肺气肿 Pulmonary emphysema	68
图 202	间质性肺气肿 Interstitial emphysema	69
图 203	硅肺 Silicosis	69
图 204	肺心病 Cor pulmonale	69
图 205	新生儿呼吸窘迫综合征 (NRDS) Neonatal respiratory distress syndrome	70
图 206	颈淋巴结转移性鼻咽癌 (非角化型鳞癌) Neck lymph node with metastatic nasopharyngeal carcinoma (nonkeratinizing squamous cell carcinoma)	70
图 207	颈淋巴结转移性鼻咽癌 (非角化型鳞癌) Neck lymph node with metastatic nasopharyngeal carcinoma (nonkeratinizing squamous cell carcinoma)	70
图 208	中央型肺癌 Carcinoma of lung, central type	71
图 209	周围型肺癌 Carcinoma of lung, peripheral type	71

图 210	肺鳞癌 Squamous cell carcinoma of lung	71
图 211	肺腺癌 (混合细胞型) Adenocarcinoma of lung (mixed cell subtype)	72
图 212	肺腺癌 (杯状细胞型) Adenocarcinoma of lung (goblet cell subtype)	72
图 213	肺腺癌 (细支气管肺泡癌) Adenocarcinoma of lung (bronchioloalveolar carcinoma)	72
图 214	肺小细胞癌 Small cell carcinoma of lung	73
图 215	肺大细胞癌 Large cell carcinoma of lung	73
图 216	肺类癌 Carcinoid of lung	73
图 217	肺类癌 Carcinoid of lung	74
图 218	胸膜间皮瘤 Pleural mesothelioma	74
图 219	胸膜间皮瘤 Pleural mesothelioma	74
图 220	反流性食管炎 Regurgitant esophagitis	75
图 221	白色念珠菌食管炎 <i>Candida albicans</i> esophagitis	75
图 222	幽门螺杆菌性胃炎 <i>H. pylori</i> gastritis	75
图 223	幽门螺杆菌性胃炎 (Giemsa 染色) <i>H. pylori</i> gastritis	76
图 224	慢性萎缩性胃炎 Chronic atrophic gastritis	76
图 225	胃肠上皮化生 Intestinal metaplasia of stomach	76
图 226	胃溃疡 Gastric ulcer	77
图 227	急性化脓性阑尾炎 Acute suppurative appendicitis	77
图 228	急性化脓性阑尾炎 Acute suppurative appendicitis	77
图 229	急性化脓性阑尾炎 Acute suppurative appendicitis	78
图 230	急性坏疽性阑尾炎 Acute gangrenous appendicitis	78
图 231	急性坏疽性阑尾炎 Acute gangrenous appendicitis	78
图 232	慢性阑尾炎 Chronic appendicitis	79
图 233	Crohn 病 Crohn's disease	79
图 234	慢性溃疡性结肠炎 Chronic ulcerative colitis	79
图 235	Meckel 憩室 Meckel's diverticulum	80
图 236	急性病毒性肝炎 Acute viral hepatitis	80
图 237	慢性肝炎, 桥接坏死 Chronic hepatitis, bridging necrosis	80
图 238	酒精性肝炎 Alcoholic hepatitis	81
图 239	门脉性肝硬化 Portal cirrhosis	81
图 240	门脉性肝硬化 Portal cirrhosis	81
图 241	食管下段静脉曲张 Esophageal varices	82
图 242	原发性胆汁性肝硬化 Primary biliary cirrhosis	82
图 243	肝血色病 Liver hemochromatosis	82
图 244	急性胆囊炎 Acute cholecystitis	83
图 245	慢性胆囊炎 Chronic cholecystitis	83
图 246	食管癌 Carcinoma of esophagus	83

图 247	食管鳞癌 Squamous cell carcinoma of esophagus	84
图 248	溃疡型胃癌 Ulcerative type of gastric carcinoma	84
图 249	胃腺癌 Adenocarcinoma of stomach	84
图 250	弥漫性浸润型胃癌 Diffuse invasive type of gastric carcinoma	85
图 251	弥漫性浸润型胃癌 Diffuse invasive type of gastric carcinoma	85
图 252	胃腺癌 Adenocarcinoma of stomach	85
图 253	胃黏液癌(低倍镜) Mucinous carcinoma of stomach	86
图 254	胃黏液癌(高倍镜) Mucinous carcinoma of stomach	86
图 255	胃印戒细胞癌 Signet-ring cell carcinoma of stomach	86
图 256	胃小细胞癌(低倍镜) Small cell carcinoma of stomach	87
图 257	胃小细胞癌(高倍镜) Small cell carcinoma of stomach	87
图 258	胃癌肝转移 Metastatic gastric carcinoma in liver	87
图 259	胃平滑肌瘤(低倍镜) Leiomyoma of stomach	88
图 260	胃平滑肌瘤(高倍镜) Leiomyoma of stomach	88
图 261	胃底腺息肉 Fundic gland polyp	88
图 262	胃增生性息肉 Hyperplastic polyp of stomach	89
图 263	溃疡型直肠癌 Ulcerative type of rectal carcinoma	89
图 264	隆起型肠癌 Massive type of intestinal carcinoma	89
图 265	结肠腺癌(低倍镜) Adenocarcinoma of colon	90
图 266	结肠腺癌(高倍镜) Adenocarcinoma of colon	90
图 267	结肠腺癌凋亡 Apoptosis of colon adenocarcinoma cells	90
图 268	结肠腺癌淋巴结转移 Metastatic colon adenocarcinoma in lymph node	91
图 269	小肠类癌 Carcinoid tumor of small bowel	91
图 270	结肠管状腺瘤 Tubular adenoma of colon	91
图 271	结肠绒毛状腺瘤 Villus adenoma of colon	92
图 272	直肠平滑肌瘤 Leiomyoma of rectum	92
图 273	结肠 Peutz-Jepfers 息肉 Peutz-Jepfers polyp of colon	92
图 274	阑尾黏液囊腺瘤 Mucinous cystadenoma of appendix	93
图 275	阑尾黏液囊腺瘤 Mucinous cystadenoma of appendix	93
图 276	肝细胞癌 Hepatocellular carcinoma	93
图 277	胆囊腺癌 Adenocarcinoma of gallbladder	94
图 278	胰头癌 Carcinoma of head of pancreas	94
图 279	胰腺导管腺癌 Ductal adenocarcinoma of pancreas	94
图 280	弥漫性大 B 细胞淋巴瘤(远端回肠) Diffuse large-B cell lymphoma (distal ileum)	95
图 281	弥漫性大 B 细胞淋巴瘤(远端回肠) Diffuse large-B cell lymphoma (distal ileum)	95
图 282	弥漫性大 B 细胞淋巴瘤 Diffuse large-B cell lymphoma	95

图 283	弥漫性大 B 细胞淋巴瘤 Diffuse large-B cell lymphoma	96
图 284	弥漫性大 B 细胞淋巴瘤 (腋下淋巴结) Diffuse large-B cell lymphoma (axillary lymph node)	96
图 285	滤泡性淋巴瘤 (颈部淋巴结) Follicular lymphoma (cervical lymph node)	96
图 286	滤泡性淋巴瘤 (1 级) Follicular lymphoma (grade 1)	97
图 287	滤泡性淋巴瘤 (2 级) Follicular lymphoma (grade 2)	97
图 288	黏膜相关淋巴组织 (MALT) 淋巴瘤 Mucosa-associated lymphoid tissue lymphoma	97
图 289	黏膜相关淋巴组织 (MALT) 淋巴瘤 Mucosa-associated lymphoid tissue lymphoma	98
图 290	黏膜相关淋巴组织 (MALT) 淋巴瘤 Mucosa-associated lymphoid tissue lymphoma	98
图 291	慢性淋巴细胞性白血病 / 小细胞性淋巴瘤病 Chronic lymphocytic leukaemia/small lymphocytic lymphoma	98
图 292	慢性淋巴细胞性白血病 / 小细胞性淋巴瘤病 Chronic lymphocytic leukaemia/small lymphocytic lymphoma	99
图 293	慢性淋巴细胞性白血病 / 小细胞性淋巴瘤病 Chronic lymphocytic leukaemia/small lymphocytic lymphoma	99
图 294	套细胞淋巴瘤 (骨) Mantle cell lymphoma (bone)	99
图 295	淋巴浆细胞性淋巴瘤 Lymphoplasmacytic lymphoma	100
图 296	多发性骨髓瘤 Multiple myeloma	100
图 297	多发性骨髓瘤 Multiple myeloma	100
图 298	Burkitt 样淋巴瘤 Burkitt-like lymphoma	101
图 299	Burkitt 样淋巴瘤 Burkitt-like lymphoma	101
图 300	外周 T 细胞淋巴瘤 (非特异性) Peripheral T-cell lymphoma (unspecified)	101
图 301	外周 T 细胞淋巴瘤 (非特异性) Peripheral T-cell lymphoma (unspecified)	102
图 302	NK/T 细胞淋巴瘤 NK/T-cell lymphoma	102
图 303	T 淋巴母细胞性淋巴瘤 T-lymphoblastic lymphoma	102
图 304	T 淋巴母细胞性淋巴瘤 T-lymphoblastic lymphoma	103
图 305	间变性大细胞淋巴瘤 Anaplastic large cell lymphoma	103
图 306	血管免疫母细胞性 T 细胞淋巴瘤 Angioimmunoblastic T-cell lymphoma	103
图 307	结节性淋巴细胞为主型霍奇金淋巴瘤 Nodular lymphocyte predominant Hodgkin lymphoma	104
图 308	结节性淋巴细胞为主型霍奇金淋巴瘤 Nodular lymphocyte predominant Hodgkin lymphoma	104
图 309	结节性淋巴细胞为主型霍奇金淋巴瘤 Nodular lymphocyte predominant Hodgkin lymphoma	104

图 310	结节性淋巴细胞为主型霍奇金淋巴瘤 Nodular lymphocyte predominant Hodgkin lymphoma	105
图 311	经典型霍奇金淋巴瘤 (结节硬化亚型) Classical Hodgkin lymphoma (nodular sclerosis subtype)	105
图 312	经典型霍奇金淋巴瘤 (结节硬化亚型) Classical Hodgkin lymphoma (nodular sclerosis subtype)	105
图 313	经典型霍奇金淋巴瘤 (混合细胞亚型) Classical Hodgkin lymphoma (mixed cellularity subtype)	106
图 314	正常肾小球 Normal glomerulus	106
图 315	正常肾小球 (电镜) Ultrastructure of normal glomerulus	106
图 316	免疫复合物沉积 (免疫荧光) Deposition of immune complex (immunofluorescence)	107
图 317	急性弥漫性增生性肾小球肾炎 Acute diffuse proliferative glomerulonephritis	107
图 318	急性弥漫性增生性肾小球肾炎 (电镜) Ultrastructure of acute diffuse proliferative glomerulonephritis	107
图 319	新月体性肾小球肾炎 Crescentic glomerulonephritis, CrGN	108
图 320	新月体性肾小球肾炎 (环形小体) Crescentic glomerulonephritis, CrGN	108
图 321	轻微病变性肾小球肾炎 (电镜) Ultrastructure of minimal change glomerulonephritis	108
图 322	继发性颗粒性固缩肾 Secondary granular atrophy of kidney	109
图 323	慢性肾小球肾炎 Chronic glomerulonephritis	109
图 324	慢性肾小球肾炎 Chronic glomerulonephritis	109
图 325	慢性肾小球肾炎 Chronic glomerulonephritis	110
图 326	慢性肾盂肾炎 Chronic pyelonephritis	110
图 327	慢性肾盂肾炎 Chronic pyelonephritis	110
图 328	慢性肾盂肾炎 Chronic pyelonephritis	111
图 329	慢性肾盂肾炎急性发作 Acute paroxysm of chronic pyelonephritis	111
图 330	慢性肾盂肾炎急性发作 Acute paroxysm of chronic pyelonephritis	111
图 331	肾细胞癌 Renal cell carcinoma	112
图 332	肾细胞癌 Renal cell carcinoma	112
图 333	肾透明细胞癌 Clear cell renal carcinoma	112
图 334	肾嫌色细胞癌 Chromophobe renal carcinoma	113
图 335	肾盂移行细胞癌 Transitional cell carcinoma of renal pelvis	113
图 336	肾盂移行细胞癌 Transitional cell carcinoma of renal pelvis	113
图 337	输尿管移行细胞癌 Transitional cell carcinoma of ureter	114
图 338	膀胱癌 Carcinoma of bladder	114

图 339	膀胱癌 Carcinoma of bladder	114
图 340	膀胱移行细胞原位癌 Transitional cell carcinoma in situ of bladder	115
图 341	膀胱乳头状移行上皮细胞癌 Papillary transitional cell carcinoma of bladder	115
图 342	膀胱乳头状移行上皮细胞癌 Papillary transitional cell carcinoma of bladder	115
图 343	膀胱浸润性移行细胞癌 Invasive transitional cell carcinoma of bladder	116
图 344	膀胱炎伴鳞状上皮化生 Cystitis with squamous metaplasia	116
图 345	膀胱炎伴鳞状上皮化生 Cystitis with squamous metaplasia	116
图 346	膀胱鳞癌原位癌 Squamous cell carcinoma in situ of bladder	117
图 347	膀胱高分化鳞癌 Well differentiated squamous cell carcinoma of bladder	117
图 348	多囊肾 Polycystic kidney	117
图 349	多囊肾 Polycystic kidney	118
图 350	慢性宫颈炎 Chronic cervicitis	118
图 351	子宫颈囊肿 Nabothian cyst	118
图 352	子宫颈上皮内瘤变 I 级 Cervical intraepithelial neoplasia, CIN I	119
图 353	子宫颈上皮内瘤变 II 级 Cervical intraepithelial neoplasia, CIN II	119
图 354	子宫颈上皮内瘤变 III 级 Cervical intraepithelial neoplasia, CIN III	119
图 355	子宫颈原位癌累及腺体 Carcinoma in situ of cervix and involved gland	120
图 356	子宫颈癌 (内生浸润型) Carcinoma of cervix (invasive type)	120
图 357	子宫颈鳞状细胞癌 (低分化) Squamous cell carcinoma of cervix (poorly differentiated)	120
图 358	子宫颈腺癌 Adenocarcinoma of cervix	121
图 359	子宫腺肌病 Adenomyosis of uterus	121
图 360	子宫腺肌病 Adenomyosis of uterus	121
图 361	子宫内膜单纯性增生 Simple hyperplasia of endometrium	122
图 362	子宫内膜复杂性增生 Complex hyperplasia of endometrium	122
图 363	子宫内膜非典型增生 Atypical hyperplasia of endometrium	122
图 364	子宫内膜癌 (弥漫型) Adenocarcinoma of endometrium (diffuse type)	123
图 365	子宫内膜腺癌 (高分化) Adenocarcinoma of endometrium (well differentiated)	123
图 366	子宫内膜腺癌 (中分化) Adenocarcinoma of endometrium (moderate differentiated)	123
图 367	子宫内膜腺癌 (低分化) Adenocarcinoma of endometrium (poorly differentiated)	124
图 368	子宫平滑肌瘤 Leiomyoma of uterus	124
图 369	子宫平滑肌瘤 Leiomyoma of uterus	124

图 370	子宫平滑肌瘤 Leiomyoma of uterus	125
图 371	葡萄胎 (完全性) Hydatidiform mole (complete)	125
图 372	葡萄胎 (完全性) Hydatidiform mole (complete)	125
图 373	葡萄胎 (部分性) Hydatidiform mole (partial)	126
图 374	葡萄胎 (部分性) Hydatidiform mole (partial)	126
图 375	侵蚀性葡萄胎 Invasive mole	126
图 376	子宫绒毛膜癌 Choriocarcinoma	127
图 377	子宫绒毛膜癌 Choriocarcinoma	127
图 378	子宫绒毛膜癌 Choriocarcinoma	127
图 379	子宫绒癌肝转移 Choriocarcinoma metastasis to liver	128
图 380	卵巢交界性浆液性乳头状囊腺瘤 Borderline serous papillary cystadenoma of ovary	128
图 381	卵巢浆液性乳头状囊腺癌 Serous papillary cystadenocarcinoma of ovary	128
图 382	卵巢成熟畸胎瘤 Mature teratoma of ovary	129
图 383	乳腺增生性纤维囊性变 Hyperplasia fibrocystic change of breast	129
图 384	乳腺硬化性腺病 Sclerosing adcnosis of breast	129
图 385	乳腺纤维腺瘤 Fibroadenoma of breast	130
图 386	乳腺粉刺癌 Comedocarcinoma of breast	130
图 387	乳腺导管内原位癌 Intraductal carcinoma in situ of breast	130
图 388	乳腺导管内原位癌 Intraductal carcinoma in situ of breast	131
图 389	乳腺小叶原位癌 Lobular carcinoma in situ of breast	131
图 390	乳腺 Paget 病 Paget's disease of breast	131
图 391	乳腺癌 Carcinoma of breast	132
图 392	乳腺癌 Carcinoma of breast	132
图 393	乳腺浸润性导管癌 Invasive ductal carcinoma of breast	132
图 394	乳腺浸润性导管癌 (硬癌) Invasive ductal carcinoma of breast (scirrhous carcinoma)	133
图 395	乳腺浸润性小叶癌 Invasive lobular carcinoma of breast	133
图 396	乳腺髓样癌 Medullary carcinoma of breast	133
图 397	乳腺黏液癌 Mucinous carcinoma of breast	134
图 398	原发进行性肺结核 Primary progressive pulmonary tuberculosis	134
图 399	干酪性肺炎 Caseous pneumonia	134
图 400	肺结核球 Pulmonary tuberculoma	135
图 401	肺结核球 Pulmonary tuberculoma	135
图 402	慢性纤维空洞型肺结核 Chronic fibro-cavitative pulmonary tuberculosis	135
图 403	粟粒性肺结核 Miliary tuberculosis of lung	136
图 404	脾粟粒性结核 Miliary tuberculosis of spleen	136
图 405	肺结核结节 Tubercle of lung	136

图 406	结核结节 Tubercle	137
图 407	淋巴结结核 Tuberculosis of lymph nodes	137
图 408	淋巴结结核 Tuberculosis of lymph nodes	137
图 409	肾结核 Tuberculosis of kidney	138
图 410	结核菌抗酸染色 Anti-acid stain of tubercle bacillus	138
图 411	骨结核 Tuberculosis of bone	138
图 412	肺结核钙化灶 Calcification of pulmonary tuberculosis	139
图 413	肠伤寒髓样肿胀期 Typhoid fever of intestine, stage of medullary swelling	139
图 414	伤寒小结 Typhoid nodule	139
图 415	假膜性肠炎 Pseudomembrane enteritis	140
图 416	阿米巴痢疾的结肠 Amoebiasis of colon	140
图 417	扁桃体放线菌 Tonsil actinomycete	140
图 418	曲菌感染 (PAS 染色) Aspergillus infection (PAS stain)	141
图 419	血吸虫虫卵 Eggs of schistosoma	141
图 420	血吸虫病慢性虫卵结节 Chronic egg tubercle of schistosomiasis	141
图 421	细粒棘球蚴病 Echinococosis	142
图 422	乙脑时嗜神经细胞象 Epidemic encephalitis B, engulfing nerve cells	142
图 423	乙脑时淋巴血管套 Epidemic encephalitis B, lymphocytes infiltrating around vessel	142
图 424	乙脑时胶质细胞结节 Epidemic encephalitis B, nodule of glial cells	143
图 425	流行性脑脊髓膜炎 Epidemic cerebrospinal meningitis	143
图 426	尖锐湿疣 Condyloma acuminatum	143
图 427	尖锐湿疣 Condyloma acuminatum	144
图 428	卡波西肉瘤 Kaposi's sarcoma	144