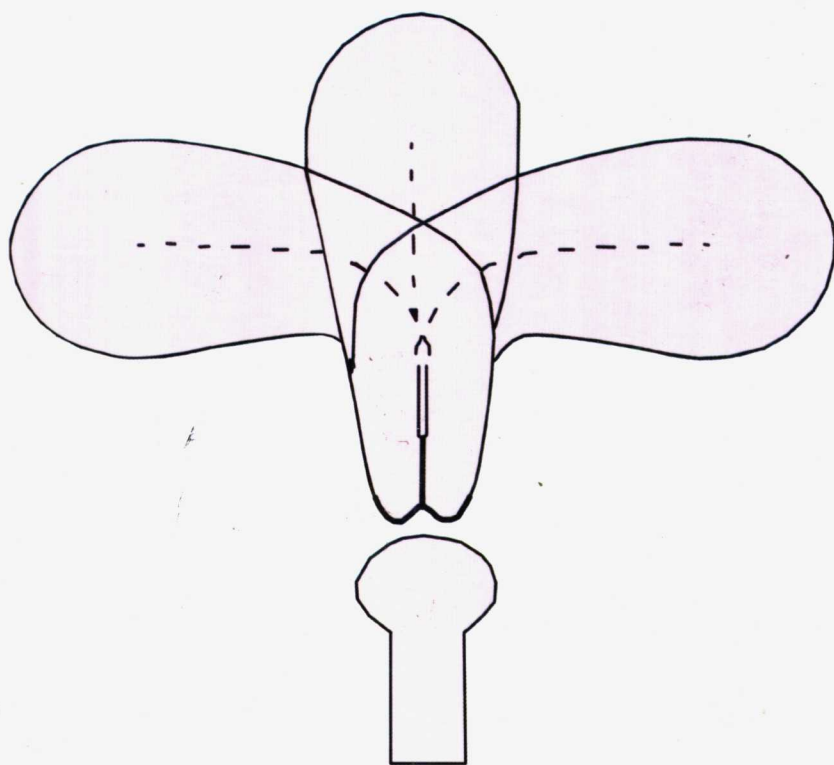


妇科疾病的超声 诊断与鉴别诊断

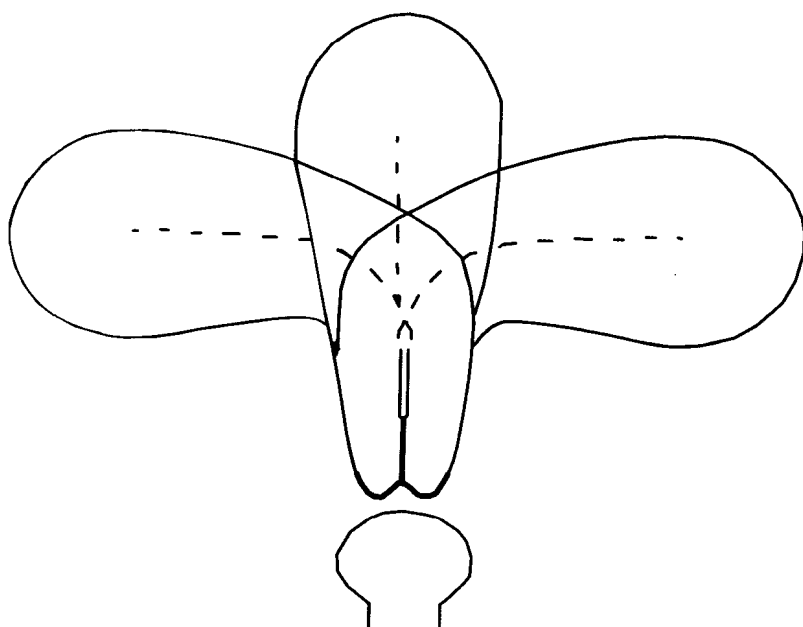
唐军 著



中国医药科技出版社

妇科疾病超声诊断与鉴别诊断

唐 军 著



中国医药科技出版社

图书在版编目 (CIP) 数据

妇科疾病的超声诊断与鉴别诊断 / 唐军著. - 北京: 中国医药科技出版社, 2006. 6

ISBN 7-5067-3331-5

I. 妇... II. 唐... III. 妇科病-超声波诊断...
IV. R711.04

中国版本图书馆 CIP 数据核字 (2005) 第 157943 号

美术编辑 陈君杞
责任校对 张学军
版式设计 郭小平

出版 中国医药科技出版社
地址 北京市海淀区文慧园北路甲 22 号
邮编 100088
电话 010-62244206
网址 www.cspyp.cn www.mpsky.com.cn
规格 A4
印张 18¹/₄
字数 498 千字
印数 1-4000
版次 2006 年 6 月第 1 版
印次 2006 年 6 月第 1 次印刷
印刷 北京市昌平区百善印刷厂
经销 全国各地新华书店
书号 ISBN7-5067-3331-5/R·2761
定价 88.00 元
本社图书如存在印装质量问题请与本社联系调换


序

现代医学的发展，先进的医疗设备，各种监测技术有明显提高，对人体的变化已由定性观察发展为定量监护，发现微小变化，指导临床医师予以及时调治，成为提高疾病治愈率的有力手段。超声诊断学是超声工程学与医学相结合的学科，属医学影像学。在超声检查时，利用超声的物理特性，人体不同器官组织在声学性质上的差异，通过波形、曲线、图像等不同的显示记录，进行疾病的检查和诊断。随着科学技术的进步，超声已由单纯的影像学技术发展对疾病可以进行比较明确的诊断，并进行一定的治疗。在妇产科领域中，超声检查日益成为临床辅助诊断不可缺少的方法之一，特别近年来，彩色多普勒超声（CDFI）和经阴道超声（TVS）设备的出现，在妇科的广泛应用，不仅可以从形态学上观察疾病，而且还可通过获得的血流信息，得到“形态学-血流动力学”相结合的诊断，另外超声声学造影、介入超声和三维超声成像等新技术的研究应用，在临床实践中发挥越来越重要的作用。

北京大学人民医院唐军副教授是具有丰富临床经验的妇产科医师，又从事妇产科B超多年，在长年的临床实践中积累了大量一手资料。本书作者付出了艰辛的劳动，积自己二十余年的经验编写了《妇科疾病的超声诊断与鉴别诊断》一书。本书主要以妇科各器官疾病为主体，描述了各种妇科常见病的超声所见、超声诊断及鉴别诊断要点，并附有大量图像。在本书中还介绍了妇科介入超声的操作技术。

该书内容紧密结合临床，临床实用性强，不仅是超声科医师的参考资料，也是妇产科医师、研究生、教学及科研人员一本较好的参考书。相信其出版发行有助于我国妇产科的超声医学的水平提高。

本人乐而为之序。



前 言

编写此书的目的，是想把近 20 年来的妇科超声经验与妇科临床结合后的体会介绍给同仁们，以供参考，少走弯路。

我们这一代人经历是很坎坷的，作为我，曾插队当过赤脚医生，看到农民生病缺医少药的痛苦与渴望治疗的心情。1979 年从北医医疗系一毕业，就被分配到人民医院妇产科，一直干到今天。刚开始进科时，没有超声仪器，一切全凭大夫的手与经验，不管是子宫、卵巢肿瘤，不管是非赘生性、赘生性、良性、恶性肿瘤，只要手一摸到肿物较大就一律手术，当时妇科大夫的手就像人的眼睛一样。当时在产科正规的产前检查很少，经常遇见足月生产畸形的胎儿。病人一来，除四部触诊与测量骨盆出口外只是在病人的耻骨处按压胎头，如果能把胎头压下去，证明此胎儿能生，如果胎头高于耻骨平面，一般为头盆不称，生的希望渺茫。无脑儿分娩时因胎头与宫颈接触不良生产时间长，但多长时间还是能生产出来，要是遇上脑积水，胎儿的头太大，连入盆都很困难，就别提下一步多么难处理，如果胎儿是畸形，为了保全产妇的子宫，只有从阴道行碎胎术。如果是巨大胎儿，人家怀孕十个月很不容易，生不出来，就应该剖宫产，不然时间太长，会发生子宫破裂，胎死宫内，对大人和孩子均不利。另一头盆不称的检查办法是照 X 光片，产妇胎儿均需接受 X 线照射，头盆不称须剖宫产，剖出来是个好孩子全家高兴，如果是畸形儿，那个难受劲就别提了，只能希望下回生个好孩子。会不会再次怀上畸形儿，不管是家属还是产妇本人思想顾虑都很大。记得当时我院超声室，只有 A 型超声仪，我有时带着产妇去检查，看见测量胎儿头时，进时一个波峰，出时一个波峰，根据两个峰的距离来计算胎头的大小，再根据声波幅度峰值的高低，猜测胎儿头内有无水，水有多少，但是无法像现在一样看清是否胎儿畸形与什么畸形。

我科于 1983 年，进了一台日立黑白 B 型超声仪，是二维灰阶超声显像图，胎儿有无畸形均能看到。那时我因怀孕 6 个月很幸运正好赶上试机，通过显示屏看到肚子里的孩子在动，当检查告知胎儿发育正常无明显畸形，那个高兴劲就别提了，这可能就是我跟超声的缘份吧。1986 年做完住院总医师后，工作有了一些变动，阴差阳错我也开始了超声生涯。由于原来做超声的大夫生病，临床工作又少不了 B 超，我们几个大夫自学，对超声都不熟悉，可以说超声图像认识我们，但是我们不认识它。我手里拿着探头，跟拿着棒槌似的，一会儿工夫下来，胳膊就累得发酸了，可是病人还在那躺着，有没有问题，有什么问题，结论怎么下，我的心里七上八下。记得有一回，一个盆腔实性肿物的病人，我看了半天也分不清是子宫肿瘤还是卵巢肿瘤。病人躺在那里急，我心里更急，汗一下子从脸上冒出顺着流，自己知道所出的报告是要经得起手术、病理考验的。后来从北京妇产医院调来一名专家，我边学边干，慢慢地入门。在产科一边干临床工作一边用超声仪观察胎儿发育是否正常、有无畸形、胎儿体重、胎儿生物物理评分，并配合临床在产妇生产过程中，了解是否会难产、胎方位、宫口开大情况，有无胎盘前置与胎盘早剥。

1993 年我科进了美国 acuson 128/xp 彩超与阴道超声探头，对于我而言都是新的技术，自己一直经历了从腹部超声、会阴超声到阴道超声的操作，从黑白超声到彩超加多普勒

血流等新的仪器使用的变革，而且一直参与从事妇产科的临床工作，有条件及时将出的报告与产后胎儿或手术后病理对照。1996年，我从产科调到妇科门诊，便开始以妇科超声工作为主兼职门诊工作。我们B超由原来预约时间排队做改为现在为了方便病人，随来随做，工作量很大。患者看病可当时做超声，每天要在上百个病人中，分辨出是什么病、肿瘤的良性与恶性，什么病人需要手术，什么病人不用手术，什么病人须马上住院，什么病人可观察一段时间而没有生命危险。有的病人盆腔正常，很简单几分钟就看完，有的病人病情复杂，一两个小时也还分辨不清肿瘤的来源，我们几个大夫在一起，边做超声边商量如何诊断更恰当。我们要求对每个病人都一样，不能粗心大意，经我们的检查过的病人，是要经过病理与手术考验的。如果手术下来，为非赘生性，不须手术的，给做了手术，造成病人不必要的痛苦；或把恶性的当成良性的肿瘤，放走病人，会耽误治疗最佳时机。尽管声像图有时很枯燥，有时肿瘤的图像又非常接近很难辨别，但是我们一直都很努力工作，责任感让我们知道肩上的担子有多重，不能有丝毫马虎。我们除了上班时间做超声，还要在业余时间看书、看病历与病理结果。要针对手术情况与病理结果对照，诊断的对不对，错了，错在哪？不断地分析总结，不断地提高。有一段时间，自己总想出的报告以病理报告名称诊断，有时经常听到一些大夫说，我们的超声做的多么准，所以，出报告时除了哪侧的、什么性质的肿瘤外，后面还注上病名。经过与手术病理对照，是有出入的。自己反过来考虑，就卵巢肿物来说，组织病理有几十种、上百种，声像图上有很多相似之处，超声怎么能分辨出来这么多细胞学、病理学的分类，显微镜下的诊断，超声是无法比拟的，不然会造成误导。术前报出肿瘤的来源、提供良、恶性肿瘤的信息是超声的关键，不可能每样都作出病理诊断。目标明确，工作起来就轻松多了。有时妇科手术大夫觉得少了我们B超（只有外院超声报告），不敢做手术，我们的工作得到了同仁们的认可。

随着超声仪器的不断改进，我们的知识不断地更新，使我们对过去不认识的病认识了，过去未诊断的病可以诊断了，病人得到应有的、及时的诊断与治疗，是我们做医师的最大欣慰。我觉得仍有很多很多的工作要做，学习无止境，妇科超声是我的工作。

有人建议让我总结经验并作为一本书发表，因工作忙一拖再拖，但不时脑子里有一种写书的冲动，写书并发表一直是个梦想……。一是自己通过总结经验下次遇到这种声像图就知道最有可能诊断什么病，一是写出来让别人有所了解，少走弯路。想来想去以什么形式写？如何写？随着时间推移，在妇科超声方面的书已很多，其内容全面、细致、精辟，这是我自愧不如的，写书的念头又放下了。最近，偶遇朋友帮忙，有出书的机会。我终于能够静下心来，参考妇女生殖器的解剖和文献，以妇科常见病、多发病入手，以诊断与鉴别诊断方面为重点，各个部位的炎症在每个章节内穿插，对于报告应包括的内容加以注明。尽管内容有一些杂乱，但是自己的亲身经验；水平有限，错误难免，望同仁们谅解与批评指正。

本书在编写过程中得到了魏丽惠教授的鼓励与支持，以及妇科超声同仁的无私协助，在此表示衷心的感谢。

唐 军

目 录

第一章 妇科超声显像方法与特点 / 1

- 第一节 妇科超声显像方法 / 1
- 第二节 妇科超声报告应如何写 / 5

第二章 正常子宫解剖和子宫的病变与超声 / 7

- 第一节 正常子宫的解剖特点 / 7
- 第二节 常见的子宫病变 / 11
- 第三节 子宫病变的鉴别诊断 / 20
- 第四节 子宫肌瘤变性的种类与超声表现 / 24

第三章 妊娠滋养细胞疾病 / 38

- 第一节 良性葡萄胎 / 38
- 第二节 侵蚀性葡萄胎 / 42
- 第三节 绒毛膜癌 / 43
- 第四节 子宫宫壁囊区常见原因 / 47

第四章 子宫畸形 / 51

- 第一节 子宫畸形概况 / 51
- 第二节 子宫畸形的种类、超声特征与鉴别诊断 / 52

第五章 宫颈病变 / 61

- 第一节 宫颈的解剖 / 61
- 第二节 宫颈良性病变 / 62
- 第三节 宫颈妊娠 / 65
- 第四节 宫颈肌瘤 / 68
- 第五节 宫颈癌 / 70
- 第六节 宫颈良性病变与恶性病变的鉴别诊断 / 83

第六章 子宫内膜病变与宫腔病变 / 84

- 第一节 正常子宫内膜解剖与生理 / 84
- 第二节 常见内膜病变与超声鉴别诊断 / 86
- 第三节 各种宫内环的超声表现与鉴别诊断 / 103
- 第四节 子宫内膜癌 / 109
- 第五节 内膜病变的鉴别诊断 / 116

- 第六节 乳癌术后服用三苯氧胺后超声追踪观察子宫内膜病变 / 117
- 第七节 手术后近期超声观察内容 / 121

第七章 卵巢病变与超声特征 / 126

- 第一节 正常卵巢解剖与生理 / 126
- 第二节 卵巢肿瘤的组织学分类 / 128
- 第三节 卵巢肿瘤按声像图特征分类 / 129
- 第四节 常见卵巢瘤样病变的病理与超声表现 / 130
- 第五节 卵巢肿物的鉴别诊断 / 160
- 第六节 卵巢良、恶性肿瘤超声评分法 / 173
- 第七节 幼少女、青少年易患的卵巢肿瘤种类 / 174
- 第八节 卵巢癌术后超声追踪观察 / 175

第八章 输卵管病变的超声特征与鉴别诊断 / 180

- 第一节 输卵管的生理解剖（见图 8-1） / 180
- 第二节 常见输卵管的病变 / 181
- 第三节 输卵管恶性肿瘤 / 196
- 第四节 输卵管疾病的鉴别诊断 / 199

第九章 会阴、阴道病变与超声 / 201

- 第一节 会阴超声与外阴病变 / 201
- 第二节 阴道解剖与超声常见的阴道病变 / 201

第十章 绝经后妇女超声特征与病变 / 210

- 第一节 绝经后妇女生理变化概况 / 210
- 第二节 超声探查绝经后盆腔脏器的变化：见图 10-1 至 10-6 / 210
- 第三节 绝经后妇女盆腔肿瘤特点 / 214
- 第四节 绝经后妇女激素替代疗法的超声探查（HRT） / 222
- 第五节 盆腔充血与盆腔淤血综合征 / 222

第十一章 原发性腹膜浆液性乳头状癌 / 226

- 第一节 原发性腹膜肿瘤 / 226
- 第二节 原发性腹膜浆液性乳头状癌 / 226
- 第三节 原发性腹膜浆液性乳头状癌的鉴别诊断 / 233

第十二章 妇科常见的急腹症种类与鉴别诊断 / 237

- 第一节 妇科常见的急腹症种类与临床诊断特征 / 237
- 第二节 各种原因造成的腹痛的超声鉴别诊断 / 238

第十三章 与妇科内分泌有关的超声表现 / 251

- 第一节 概论 / 251
- 第二节 超声监测卵泡成熟与排卵 / 251
- 第三节 妇科内分泌病变 / 254

第十四章 介入性超声在妇科的应用 / 259

- 第一节 概论 / 259
- 第二节 经阴道宫腔超声造影术 (Sonohysterography,SHG) / 259
- 第三节 超声引导下盆腔肿物的穿刺 / 263
- 第四节 选择性减胎术 / 264
- 第五节 超声引导下的宫腔操作与宫腔镜联合检查 / 266
- 第六节 子宫动脉栓塞术 / 266
- 第七节 超声造影在妇科的应用 / 267

第十五章 超声医学发展在妇产科方面的应用 / 268

第一章 妇科超声显像方法与特点

第一节 妇科超声显像方法

超声医学涉及到医学影像学、声学、解剖学、病理生理学、临床医学等各个门类，而妇科超声只是其中一项分支。妇科超声一般有经腹、经阴道（直肠）、经会阴等方法，检查女性的生殖器官，即外阴、阴道、子宫、卵巢、输卵管等，下面一一介绍。

一、经腹部超声检查

腹部超声特点：患者饮水 500ml 后，膀胱适度充盈（膀胱透声窗：将子宫底显露出来）如图 1-1 所示，在耻骨联合上方进行各方位扫描，凸阵探头与线阵探头均可，探头频率 2.5 ~ 3.0MHz。

优点：探头频率低，超声穿透力强，探头扫描角度大，视野宽广。腹部超声是产科主要的检查手段。妇科当有较大的肿瘤时应用，能全面探查了解肿瘤与其他脏器的关系；有穿刺支架，对腹水、羊水、较大的卵巢囊性肿物穿刺定性；只需普通探头，经济、简便、实用。

缺点：探头频率低，分辨力较差。组织器官的细微结构不清，尤其肥胖及腹部有手术史者，图像更加模糊。需膀胱充盈，给患者带来不适；有的产后的病人、老年妇女憋不住尿，膀胱充盈不好，透声窗差，不能很好的暴露所需显示的病变部位，给诊断带来一定的困难，有时会造成误诊。

操作手法：膀胱适量，只有能露出子宫底部即可。先探查整个子宫的三个径线，要注意子宫的标记、内膜、宫颈等。探查双卵巢时，先横切从子宫左侧探查右卵巢，然后在卵巢横切面上原地转 90°，转到卵巢的纵切面，测量卵巢的长与厚径。另一侧相仿。如子宫有较大的肿瘤，只能同侧找同侧卵巢。

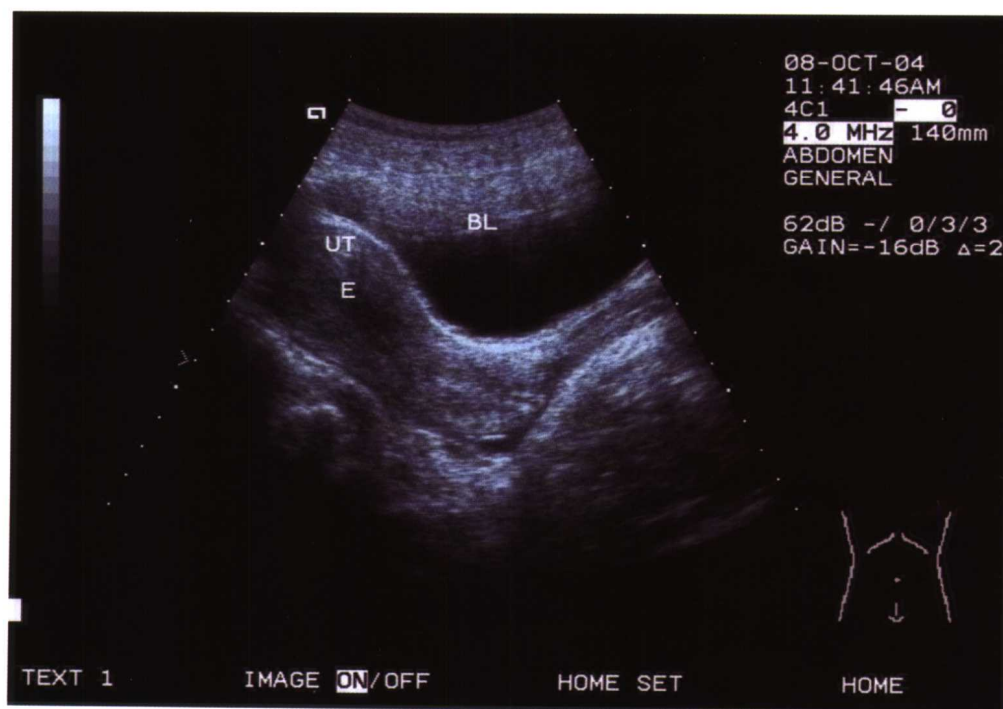


图 1-1 腹部超声纵切：BL 为充盈膀胱，其是很好的透声窗，要求充盈适度即把子宫底露出即可。UT 为前位正常大小的子宫，E 为内膜

二、经阴道（直肠）超声检查

阴道超声操作方法：患者排空膀胱，取膀胱截石位。阴道探头涂耦合剂，套上乳胶套。经1%新洁尔灭液浸泡后放入阴道，进行纵、横各切面的扫描。探头频率5.0~7.0MHz。

优点：探头频率高，可根据探测部位深度而改变频率，分辨率好，探头扫描角度可变，加之探头距离靶器官近，少有肠气干扰（有粪石的除外），清楚显示女性生殖系统的（子宫、内膜、卵巢）结构如图1-2所示，对子宫内膜病变、早期的子宫肿瘤、卵巢肿瘤、输卵管病变探查优于腹部超声。可装有穿刺支架，方便的进行穿刺活检，进行试管婴儿取卵，肿物穿刺治疗等介入性超声。对未婚或不宜阴道操作者可经直肠扫查。

缺点：探头频率高，超声穿透力弱，探头聚焦区在6~8cm以内，远区显示欠清。有的探头扫查角度小（90°）。盆腔内脏器的全貌，不能在一次扫查中显示，需要多方位连续扫描。盆腔腹部较大的肿瘤，须腹部超声与阴道超声联合探查，才能作出准确的诊断。

说起阴道超声，1993年我们刚开始应用时觉得比较麻烦，病人需脱鞋、脱裤子，觉得不好意思，但最大的好处是避免了病人憋尿的痛苦，可随来随作。随着时间推移，阴道超声能诊断很多细微的早期的妇科病变，尤其是内膜、卵巢病变，对肿瘤质地显示清晰，血流信号显示明显，不用憋尿，优于腹部超声诊断，目前阴道超声已成为我们常规做法。

注意操作时，不要将探头过度深进或用劲过大，这样均可造成患者不适，有时也探查不到子宫。

三、会阴部超声检查

是将探头放置于患者外阴、会阴部，无需膀胱充盈，可探及到外阴病变、阴道病变、宫颈病变。

四、三维超声是在二维超声基础上

将所要诊断的部位有用的二维断面扫查存储，电子计算机经过一系列图像信息的技术处理与重建，建立立体数据库，显示三维立体空间图像。应用三维探头采集图像，可同时显示子宫纵、横、冠状三断面。妇科显示子宫、卵巢、肿瘤立体图像，可提供子宫形态立体结构的完整性，冠状面清晰显示内膜倒置三角形于子宫角部，可分辨出各种子宫畸形与内膜微小病变，体积测量功能对内膜癌体积测量>13ml，提供临床诊断参考指标。对卵巢卵泡或囊性的卵巢肿瘤立体显示更清晰，三维彩色多普勒成像显示肿瘤血管结构，为良、恶性肿瘤提供信息，三维彩色直方图提供血流定量的新方法。三维超声在产科能显示胚胎外形，胎儿表面器官立体图像，对胎儿畸形诊断优于二维超声。

五、彩色超声多普勒检查

1. 伪彩对二维灰阶图像彩色编码、进行彩色增强处理，对不同的灰阶显示不同的颜色，提高眼睛对超声图像的分辨力，增加影像层次、使图像的边界显示清晰。

2. 彩色多普勒血流成像（CDFI）是脉冲多普勒信号以彩色编码显示，多条取样线与多个取样容积显示血流流动。彩色色彩显示朝向探头方向的血流为红色，背离探头的方向的血流显示为蓝色，血流紊乱时，红蓝混叠。频谱分析显示，频谱图横轴表示时间，纵轴表示血流的方向及流速的大小，根据频谱显示了解动脉、静脉血流与流速。彩色实时显示血流方向，得到血流的运动速度，血流的种类（动、静脉），血流的性质（层流、射流、湍流）等信息。通过检测子宫、卵巢动脉血流参数的变化及分析频谱形态的差异，可对多种妇科疾病提供诊断信息，可成为判断妇科肿瘤良、恶性的重要手段之一。

3. 测量参数：平均流速（Mean）、血流量、血流指数表示。彩色信号的深浅（明与暗），显示血流流速的快慢。多普勒频移的大小用不同强度色调表示，当血流速度增快、流量大时，彩色多普勒成像敏感度增高。高速血流用高速滤波，低速血流用低速滤波。流速超过尼奎斯特频率极限时，彩色多普勒频率失真。彩色多普勒成像受到角度影响，角度大影响成像速度与帧频。超声入射角与血流方向呈90°时，血流不能显示，选择角度要在<60°之内。

4. 彩色多普勒能量图（CDE），不受声速与血流夹角的影响，与血流中红细胞的浓度有关，以红细胞散射能量的总积分进行彩色编码显像，对于低流量、低速血流更敏感，显示血流的空间分布，但不能

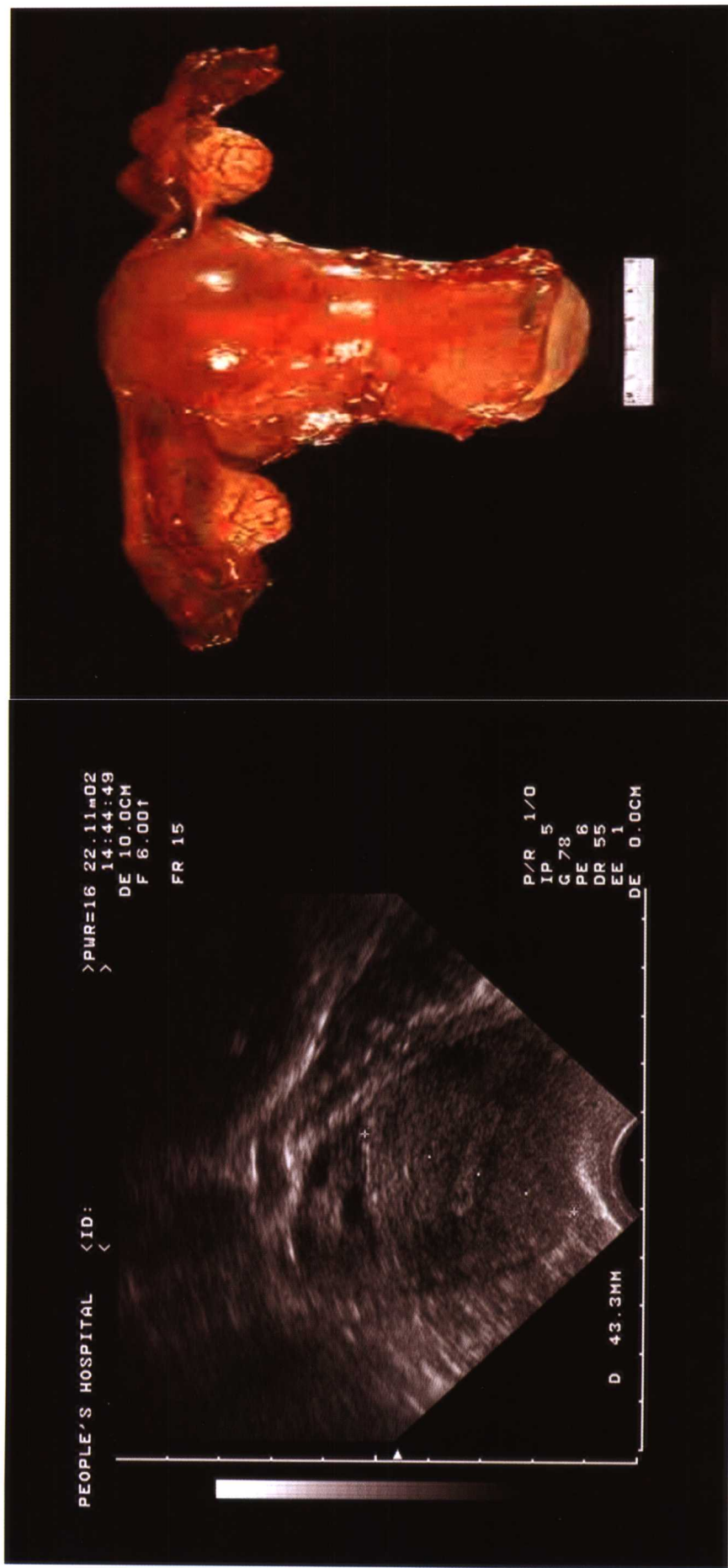


图 1-2 阴道超声纵切：前位子宫正常大小，宫壁回声均匀，前后壁对称，内膜居中，卵巢正常大小。右图为正常子宫卵巢标本

显示血流方向，不能标志血流速度流速的快慢与血流性质。

5. 彩色多普勒速度能量图克服彩色多普勒能量图的缺点，测量时即不受角度影响显示血流，又能表示血流方向。

6. 我们工作中发现的经验：

①妇科疾病与肿瘤是在二维超声图像基础上进行诊断，增加血流的分布与多普勒频谱信息，共同的组合，综合分析判断才能更准确。

②妇科的任何一种肿瘤（子宫肌瘤、子宫肉瘤、宫颈癌、内膜癌、卵巢肿瘤等）超声显示血流分布，均有富血供型与少血供型两种，不是肿物内为富血供型血流就是恶性肿瘤，少血供型血流分布就不能发生癌症，两者均有可能发生在良性或恶性肿瘤内。这可能与肿瘤内血管生成因子的含量多少、肿瘤本身血管受体的敏感性、个体差异均有关系。

③肿瘤血流频谱不是低阻力频谱就是恶性，高阻力频谱就是良性；在有新生血管的组织内如卵巢正常排卵时、炎症时、肿瘤生长较快时均可测到低阻力血流频谱；良性与恶性肿瘤在血管分布上有差别，在多普勒血流频谱上有交叉性。

六、不同器官或组织成分的显像特点

1. 超声的分辨力是超声在人体软组织中传播时，显示器上能够区分声束中两个细小目标的能力或最小距离。它受多种因素影响：超声波的频率、脉冲宽度、聚焦区、声场、能量分布、探头类型、仪器性能等。

2. 人体组织和体液回声强度主要分为四种：强回声、中等回声、低回声、无回声，介于两者之间可用中强回声、中低回声、极低回声等。

3. 妇科常用的超声回声的描述：根据组织内含水分的多少，组织内含介质的不同而定。

无反射型（无回声）：液体—纯囊性肿物（宫腔积液、卵巢单纯囊肿、输卵管积水、盆腔包裹性积液）。

弱反射型（弱回声）：液体—非纯囊性肿物（宫腔积脓、卵巢巧克力囊肿、输卵管积脓、盆腔积脓、积血）。

少反射型（低回声）：为均匀实性组织与肿物的描述（子宫、卵巢、子宫肌瘤、卵巢泡膜细胞瘤、纤维瘤等）。

多反射型（中等回声）：为对结构复杂实性组织与肿物的描述（内膜息肉、宫腔残留组织、肌瘤脂肪变、血块等）。

全反射型（强回声）：金属节育环、骨骼声像、肌瘤钙化、内膜钙化、畸胎瘤（含骨骼、牙齿、毛发）、带有气体的界面阴道内气体等。

声衰减：超声波在介质中传播时，随着距离增加，声能将随之吸收减弱。组织中含胶原蛋白和钙质越多，声衰减越大。纤维组织的衰减程度较明显。物体衰减主要表现在后方的回声，后方回声增强，衰减程度低，后方回声减弱，衰减程度高。

声影：含气体、石头、骨骼的回声很强，使界面后方回声消失。

妇科肿瘤中，畸胎瘤含骨、牙齿等，钙化回声最强，可后伴声影；脂肪瘤、血块呈中等回声，无明显衰减；肌瘤、纤维瘤为低回声有声衰减；淋巴瘤回声最低，甚至接近无回声；单纯囊肿为无回声。

4. 根据回声形态描述为：

点状回声：直径（1~3mm 斑点）很小的“光点”；

泥沙样回声：囊肿内部为大量细沙样光点，可飘浮；

斑状回声：3mm < 斑点 < 10mm 的回声“光斑”；

团块状回声：形态规则、实质性斑块；

线状回声：可细线状或粗线状；

条带状回声：形态似条带状的“光带”；

环状回声：为圆形、半圆形光环样回声。



第二节 妇科超声报告应如何写

一、妇科超声报告包括的内容

1. 子宫的大小的测量：子宫三径长×宽×厚 cm，表面是否光滑，质地是否均匀。如有肌瘤结节要报在子宫的哪个壁、位置（壁间、黏膜下、浆膜下）、大小（当肿瘤较大时或病人在服药期间，须观察治疗效果时，也要报单个瘤结节的长×宽×厚 cm）、质地（回声、有无假包膜、螺旋状结构、有无囊腔），有时须注意宫壁的厚度、与浆膜层的关系、距离、浆膜层的连续性。

2. 内膜的厚度、处于什么期、质地均匀否，内膜边界清晰度，宫腔内有无肿物、肿物的蒂部来源，宫腔有无积液、囊泡、囊泡的大小、数量范围。

3. 卵巢大小的测量：卵巢三径长×宽×厚 cm，质地回声描述；如监测排卵，要测定卵泡的三个径线、透亮程度、张力、有无卵丘、卵泡是否在卵巢的边缘；如为肿瘤要描述肿瘤大小；内部回声是囊性、囊实性、实性；包膜是否完整；有无房隔、房隔厚度、密集度；内壁是否光滑，有无乳头、乳头的大小、个数等。

4. 其他：

①阴道超声出报告时一般不包括宫颈，但如果临床大夫妇科检查时，发现宫颈异常情况如息肉、黏膜下肌瘤、疑宫颈妊娠、宫颈癌时，超声要给予特别关注并报有宫颈病变，包括宫颈的长×宽×厚 cm；前、后唇的比例是否对称；回声均质度、肿物多大、蒂部来源。

②输卵管正常时是看不见的，在少量后穹隆积液时可显示伞端，一般不报。在有病变时（炎性包块、积水、积脓、异位妊娠、肿瘤），一定要描述肿物大小、质地，而且要注意病变与周围脏器的关系。

③有无合并腹水，腹水位置、性质、深度。

④其他肿物的大小（大网膜瘤饼、盆腹腔实性肿物）位置；与盆腔、腹腔其他脏器的比邻情况。

⑤手术切除生殖某器官后，也要观察所剩器官的情况或有无肿瘤与转移灶。

5. 如有多普勒彩超，一定要报子宫动脉、卵巢血流、肿瘤周边与内部的血管分布、频谱情况、血流阻力大小、血流速度等。

6. 超声诊断：超声检查对于妇科疾病的临床诊断价值会有三种情况，即：

能够明确诊断、可能提示诊断和不可能的诊断。临床诊断是对疾病本质认识的一个概念，要求能达到组织病理学或病原学的高度。超声检查是有其局限性的。它必须结合其他临床资料包括病史、体征、各种化验及其他影像资料作全面分析。当无法诊断须进一步观察时，应向病人解释清楚，仍需做什么检查、什么治疗、什么时候复查等。

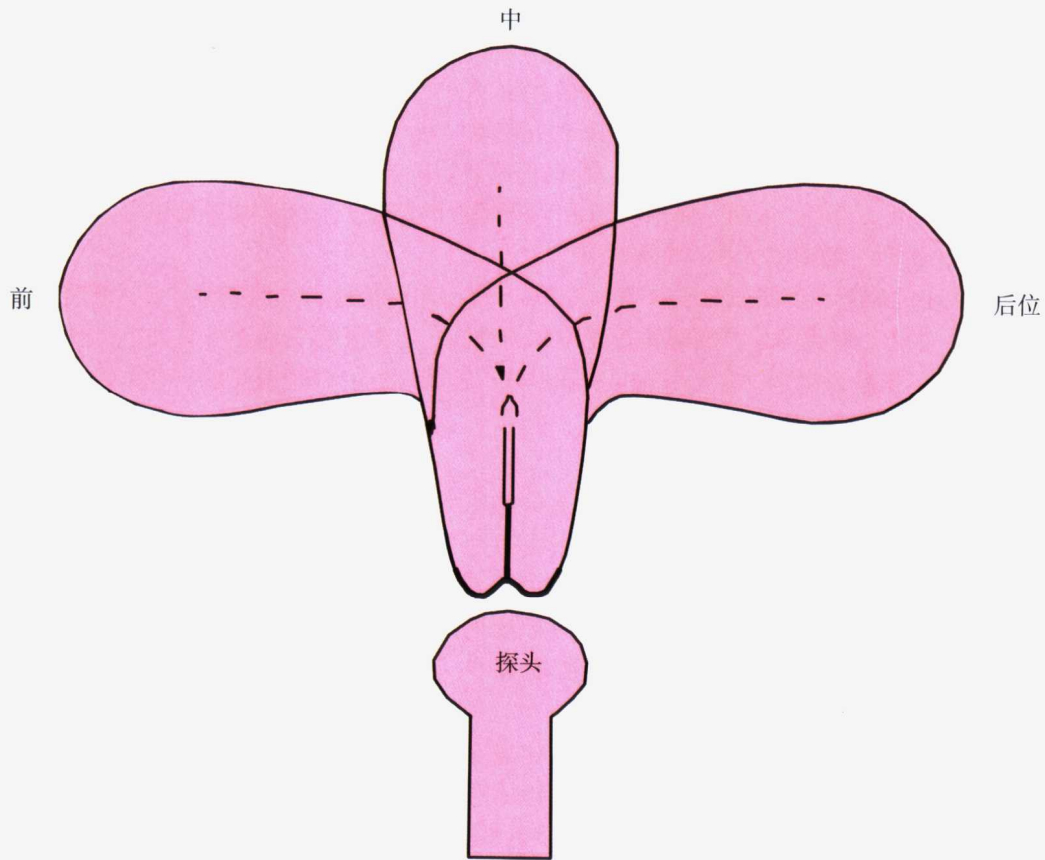
超声诊断必须建立在客观的声像图特征的基础上，而且必须结合临床其他多方面的资料，这样才能减少误诊、漏诊。

二、超声报告

要根据超声医师在观察时的信息，尽量写全、写详细。因为你所报告的每一项信息，均与判断患者正常、异常、哪科的疾病（妇科、内科、外科）、哪个部位的疾病、什么性质的疾病（良性肿瘤、恶性肿瘤、炎症等）有关。这体现了出报告的医师的水平，以及对妇科疾病知识掌握的多少。要把看到的每一信息提供给临床医师去分析，不要武断的出报告。我们选做妇科超声的大夫，不是刚从医学院毕业的学生，而是已经从妇科临床干了几年的临床大夫。因为她对妇科的常见病、疑难病已初步掌握，对盆腔器官的解剖关系了解比较清楚，对什么样的病人需要手术，手术切除的大体标本什么样、术后病理、手术前后的检查对照等，她都需要有相当的认识，才能下一步在做超声时考虑到有可能诊断的病情。当然她还要具备影像学的知识、眼力与头脑中的成像能力。能否恰如其分的提示临床超声诊断是超声医师综合素质的表现，超声医生只有加强专业理论学习，丰富超声检查的实践经验，深入研究声像图特征的病理



基础，并且训练正确的思维方法，才能不断提高临床超声诊断水平，从物理性诊断到临床诊断这是一个思维分析推理判断的过程，也是现象接近本质的过程，需要去粗取精，去伪存真，逐步深化认识，接近疾病的本质，形成正确的概念而最后提示临床诊断。实际临床情况复杂得多，各类诊断并非绝对。随着仪器的发展，研究和认识的深入，超声诊断的价值会不断提高。



阴道超声示意图：子宫的位置

第二章 正常子宫解剖和子宫的病变与超声

第一节 正常子宫的解剖特点

一、子宫形态

1. 成年妇女子宫呈前后略扁的倒置梨形，重约50g，长7~8cm，宽4~5cm，厚2~3cm，宫腔容量约5ml。子宫上部较宽称宫体，其上端隆起部分称宫底，宫底两侧与输卵管相同为宫角，子宫下部较窄呈圆柱状称宫颈。子宫与宫颈的比例随年龄而变化：婴儿期为1:2；成年妇女为2:1；老年妇女为1:1；幼稚型子宫，宫体与宫颈比例1:1，前后径2.5cm以下（正常2.8cm以上）。

2. 子宫的位置分前位、前倾前屈位、中位、后位、后倾后屈位等（见图2-1）。

3. 子宫颈内口水平有一裸区（注：此处是剖宫产瘢痕愈合不良、子宫穿孔易发生部位），腹壁腹膜覆盖膀胱顶部-子宫颈侧方，返转子宫顶部（膀胱子宫反折腹膜）后面直肠，腹膜外剖宫产利用此裸区，手术时，将腹膜向上推，暴露出下段，横行分开10cm，足够胎儿头部娩出。

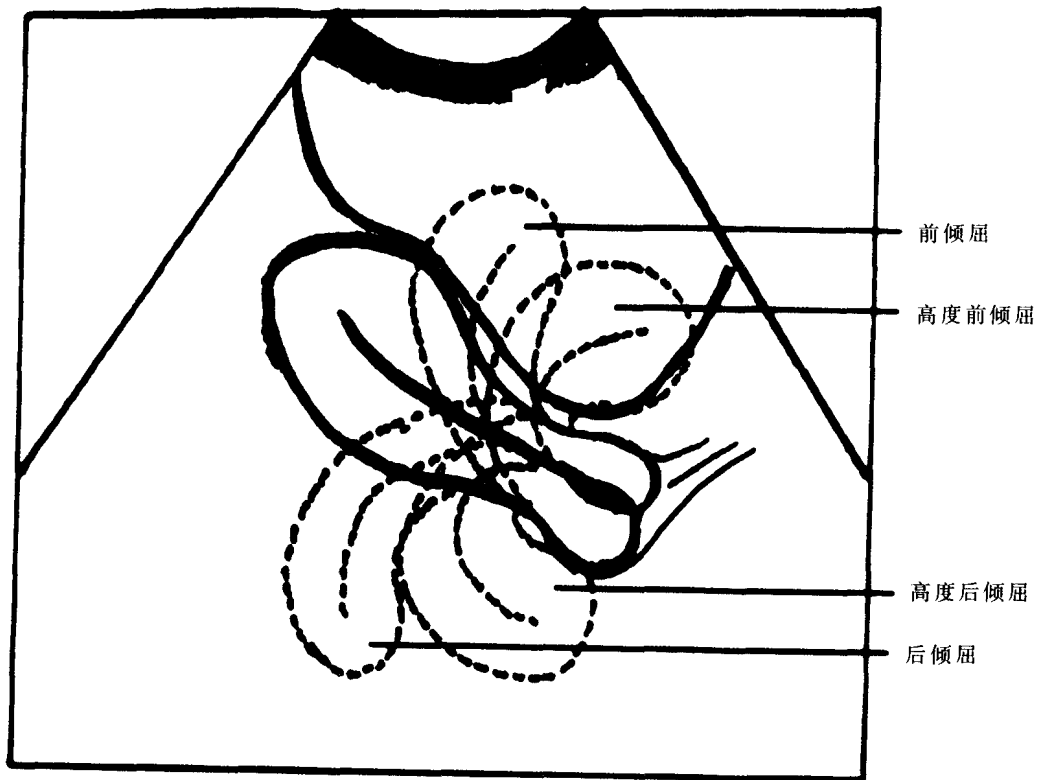


图2-1 子宫位置示意图（腹部超声）



二、超声测量子宫（不包括宫颈）的各个径线

1. 正常子宫（不包括宫颈）长、宽、厚三径之和 $< 15\text{cm}$ 。横切面分辨左右、测量宽度、纵切面测量长度、前后径。

长径：取子宫纵切面，宫底部至宫颈内口的距离，正常值 $4.0 \sim 5.5\text{cm}$ ，前后肌壁厚度一致，回声均匀。

横径：取近子宫底部的横切面，即两侧宫角处横切面的稍下方，并可显示宫腔底内膜横切最宽处，测量宫体的横径，正常为 $4.0 \sim 5.0\text{cm}$ 。

前后径：取子宫纵切面，与宫体纵轴相垂直的最大前后径距离，正常值 $2.6 \sim 4.8\text{cm}$ ，（见图 2-2）。

从多年的超声经验中总结，子宫肌层正常超声声像图应是实性偏低均匀回声，前后壁对称，一般厚度为 $1.5 \sim 2\text{cm}$ 。宫壁在无色超血流多普勒探测时，无血管显示。

2. 当子宫异常增大时，子宫大小的估计（与临床医师手摸妊娠子宫周数相对应）：

子宫长、宽、厚三径之和 $> 15\text{cm}$ 。孕 5 周子宫，相应的子宫大小为三径之和 18cm ；依次类推：6 周 19cm ；7 周 20cm ；8 周 21cm ；9 周 22cm ；10 周 24cm ；11 周 26cm ；12 周 27cm 。

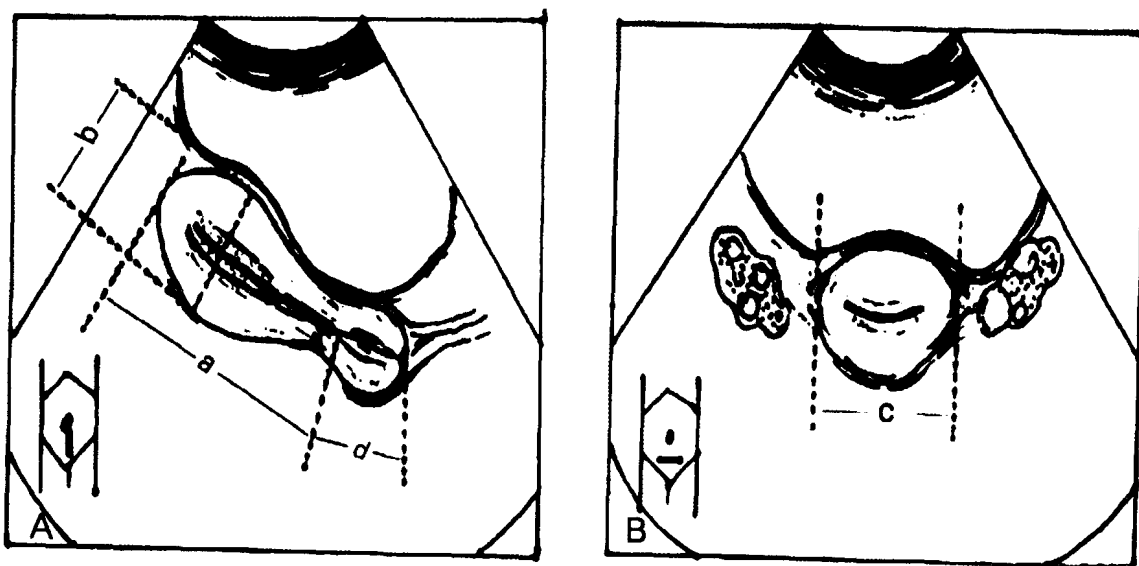


图 2-2 子宫测量方法示意图

A: 子宫矢状切面测量子宫长径 (a) 前后径 (b) 宫颈长径 (d) B: 子宫横切面测量子宫横径 (c)

三、子宫血管

1. 子宫动脉主要是髂内动脉前干的分支；发出后在腹膜后沿骨盆侧壁向下向前行，进入阔韧带两层之间，宫旁组织到达子宫外侧，在宫颈内口侧方 2cm 处，横跨过输尿管前方，到达子宫侧缘，同时分为上行支与下行支。

上行支负责子宫体血供，到子宫角部分为输卵管支与卵巢支；

下行支负责宫颈与阴道上部的血供。

2. 子宫肌层与内膜血管分布：子宫动脉进入子宫肌层后分为：

①弓状动脉——位于子宫肌层外 $1/3$ 处，环绕子宫分布，是子宫动脉的第一级分支；

②放射状动脉——分布体部肌层内 $2/3$ 处，朝向子宫腔呈放射性垂直分布，是子宫动脉的第二级分支；

③螺旋小动脉——位于子宫内膜层，（见图 2-3）。

子宫动脉血流检测：子宫动脉在子宫颈与宫体交界处外缘上可显示其主支或分支，显示为红蓝交错的 Mosaic 像，正常显示为中、高速的连续频谱。