

养

龟

与疾病防治

张景春 编著

中国农业出版社




11639

张景春 编著

养龟与

疾病防治



中国农业出版社



图书在版编目 (CIP) 数据

养龟与疾病防治/张景春编著. —北京: 中国农业出版社, 2004.7

ISBN 7-109-09166-X

I. 养... II. 张... III. ①龟科-淡水养殖②龟科-动物疾病-防治 IV. ①S966.5②S947.1

中国版本图书馆 CIP 数据核字 (2004) 第 068373 号

中国农业出版社出版

(北京市朝阳区农展馆北路 2 号)

(邮政编码 100026)

出版人: 傅玉祥

责任编辑 林珠英

中国农业出版社印刷厂印刷 新华书店北京发行所发行

2004 年 8 月第 1 版 2005 年 1 月北京第 2 次印刷

开本: 850mm×1168mm 1/32 印张: 3 插页: 8

字数: 72 千字 印数: 4 001~8 000 册

定价: 18.80 元

(凡本版图书出现印刷、装订错误, 请向出版社发行部调换)

11639


鳃腺炎



咽喉部肿胀,但不红肿




红脖子病



颈部红肿,收缩困难





皮肤溃烂

断尾



烂爪

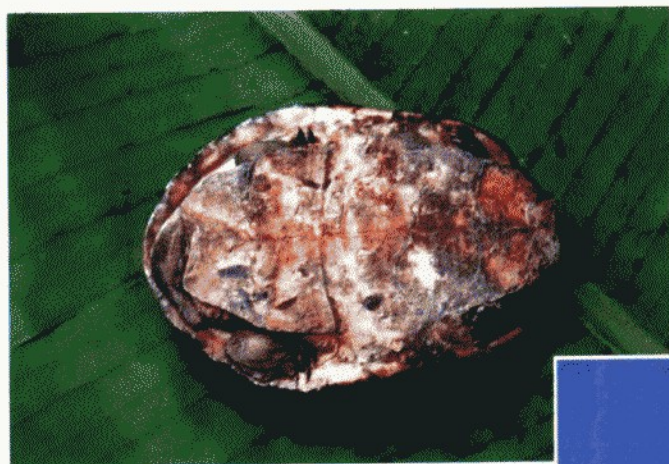


颈部溃烂

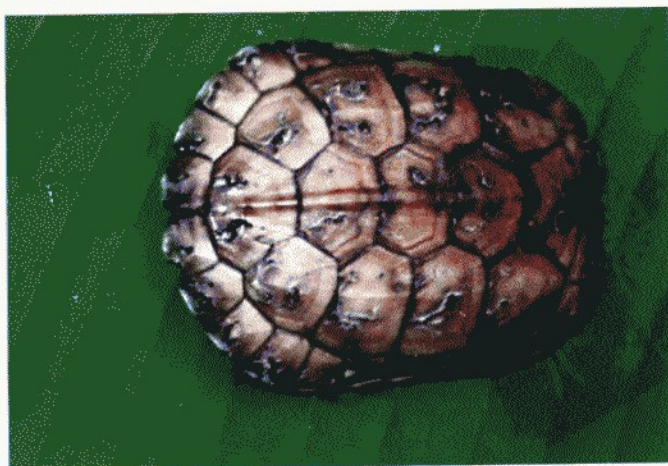
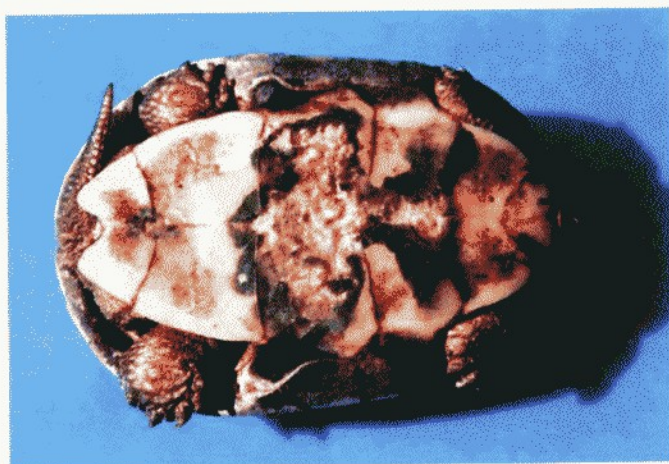
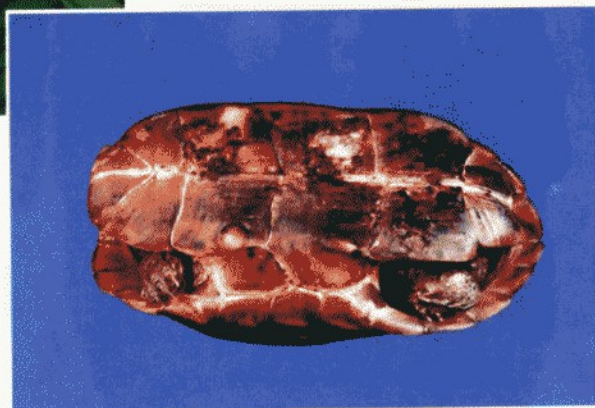喉部溃烂

腐 甲 病



腹甲盾片脱落，露出骨板



背甲溃烂




水 霉 病

龟甲上有灰
白色棉絮状物



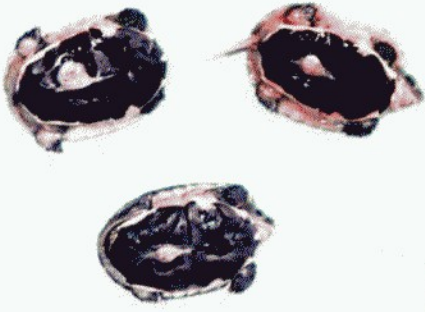
白 斑 病



因白斑病导
致表皮脱落

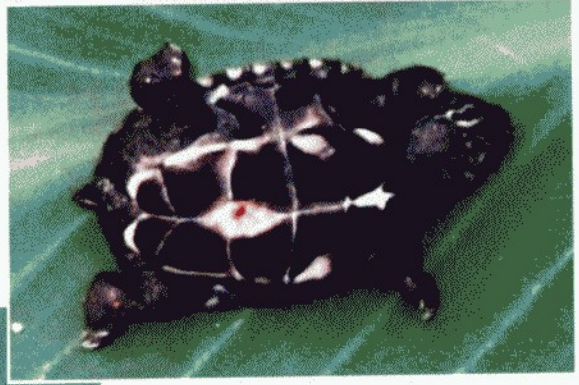红 底 板 病



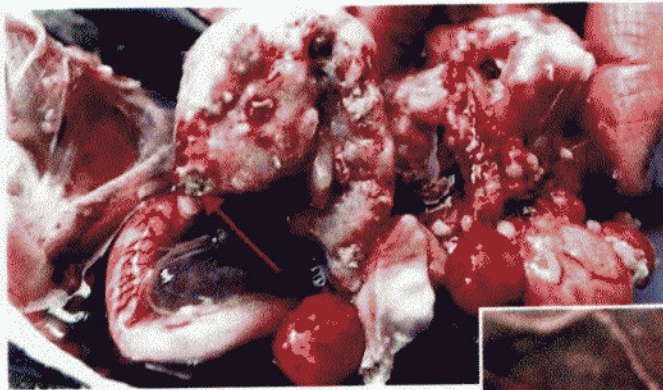



稚龟刚出壳，脐孔未愈合

脐孔炎

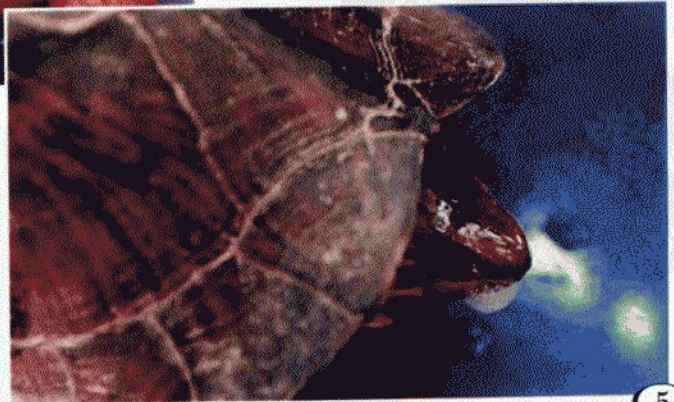


脐孔发炎、化脓

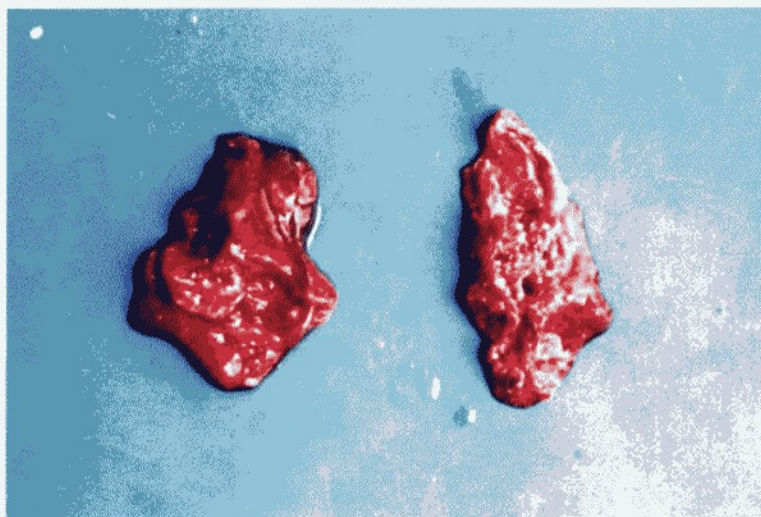

气管腔内有浅黄色干酪样渗出物

传染性支气管炎

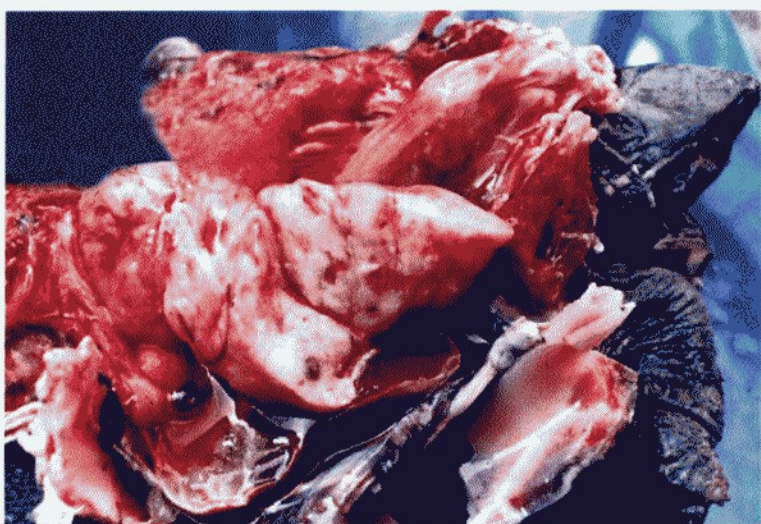


口鼻有黏液或气泡



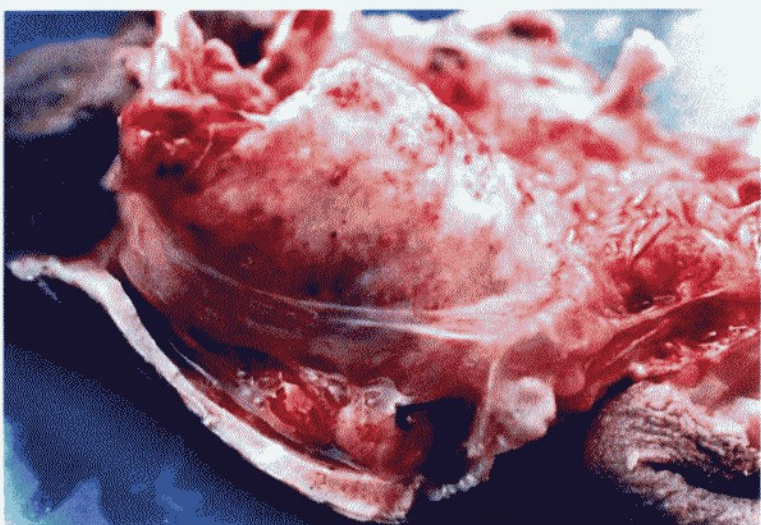
肺 化 脓

肺部有糜烂病灶



肺 坏 死

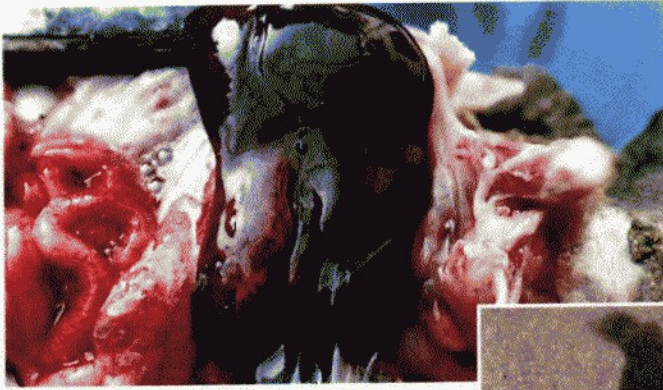
肺部有硬结节



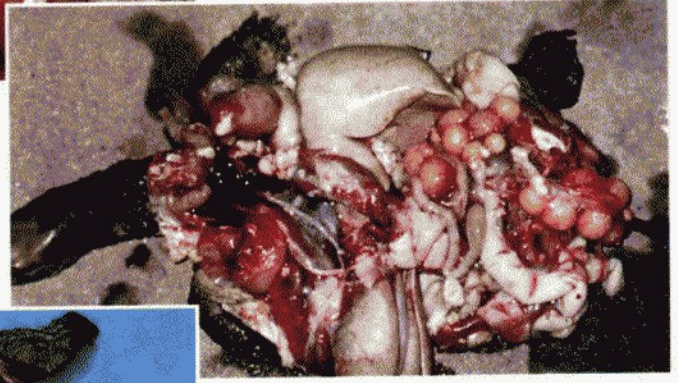
肺部有紫红色血斑



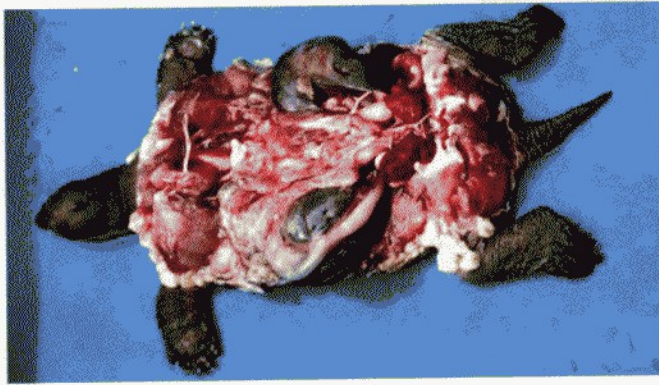
肝 坏 死



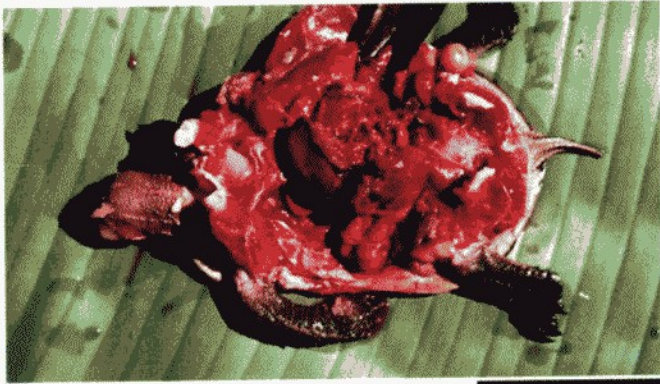肝呈紫黑色，肠道充血



肝肿大白

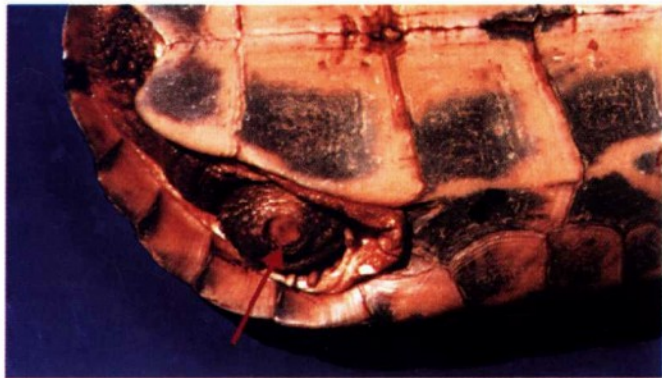


肝呈青褐色



肝脏有溃烂病灶





疔疮病

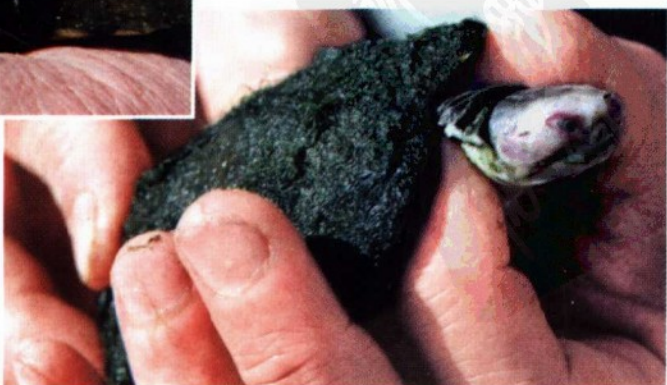

疔疮患处留下孔洞，
引发周围皮肤、肌肉溃
烂，病灶部位浮肿凸突

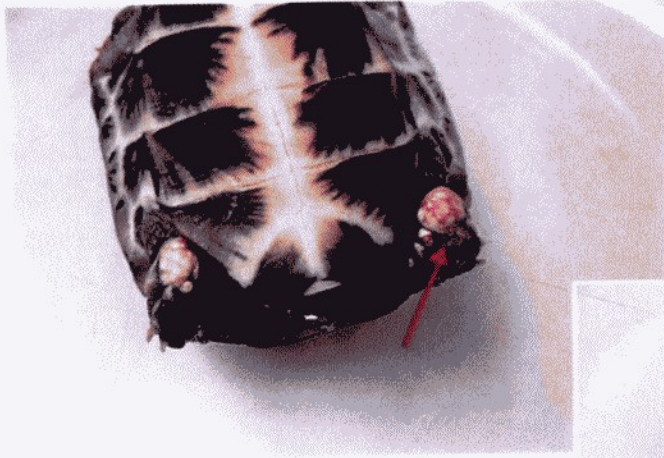

眼球外表被白
色分泌物盖住

白眼病



眼角膜红肿



乳头状肿瘤

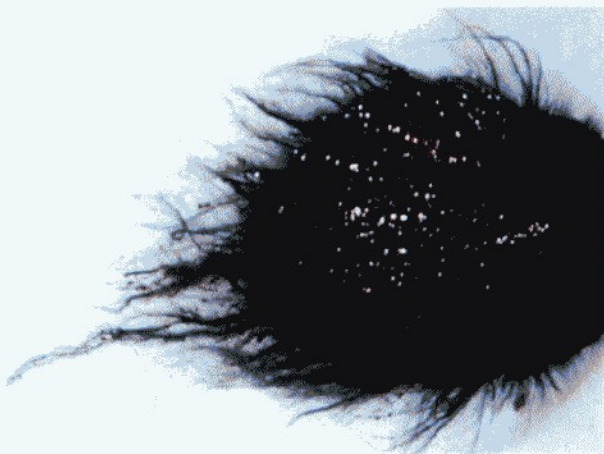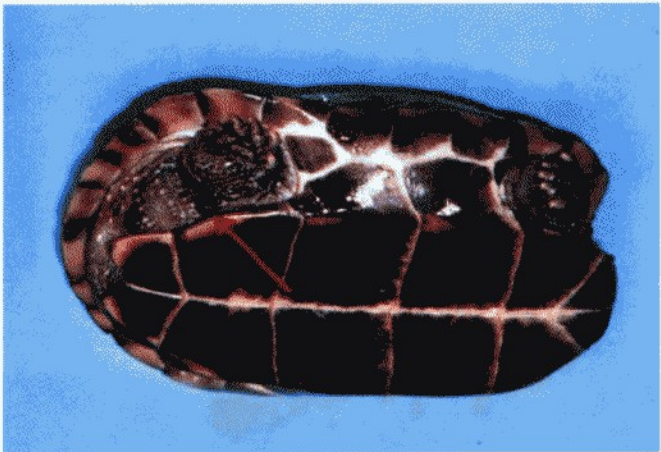


钟形虫病



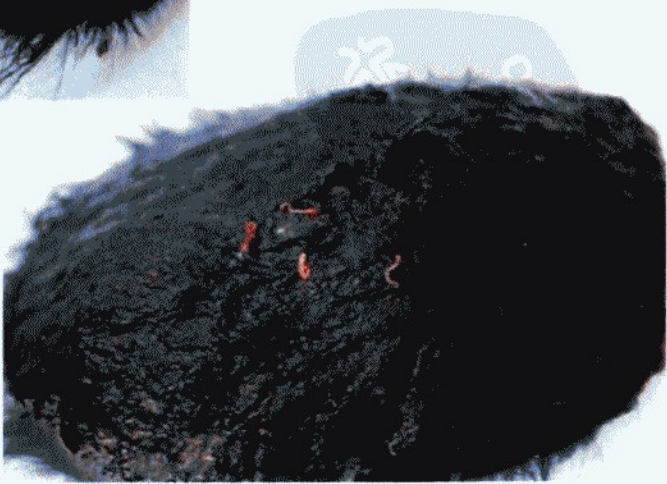

水 蛭 病

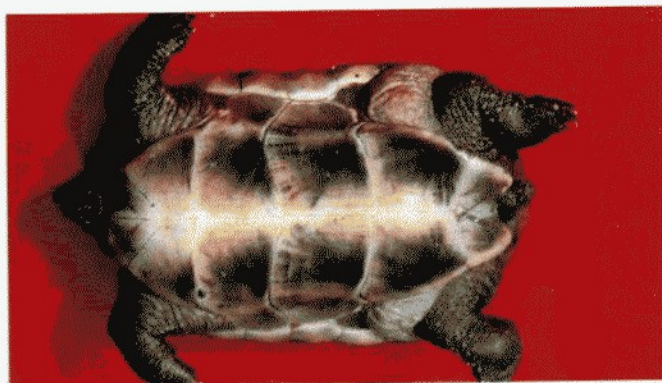


绿毛斑秃症

丝状绿丛中沾有长条形脏物，是摇蚊幼虫蜕下的外皮，内藏幼虫

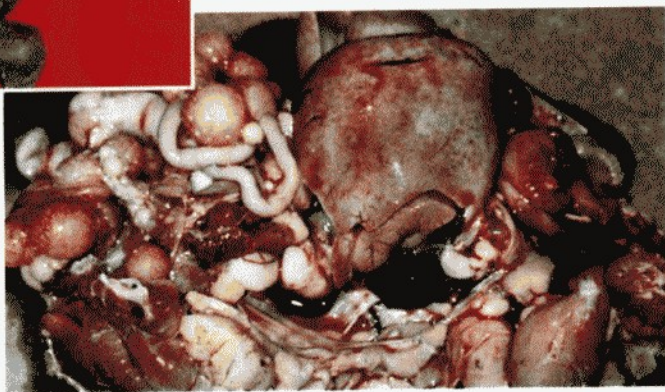


背甲绿毛
上小红虫为
丝蚯蚓



外观全身浮肿

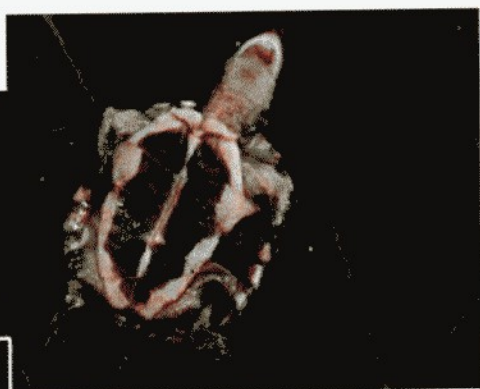脂肪代谢不良症



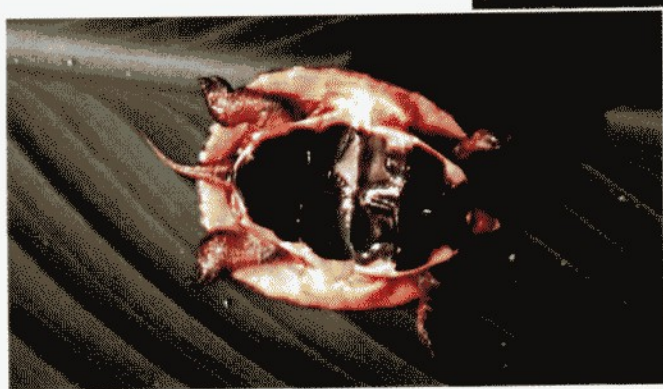肝肿胀，灰白色，有大量脂肪



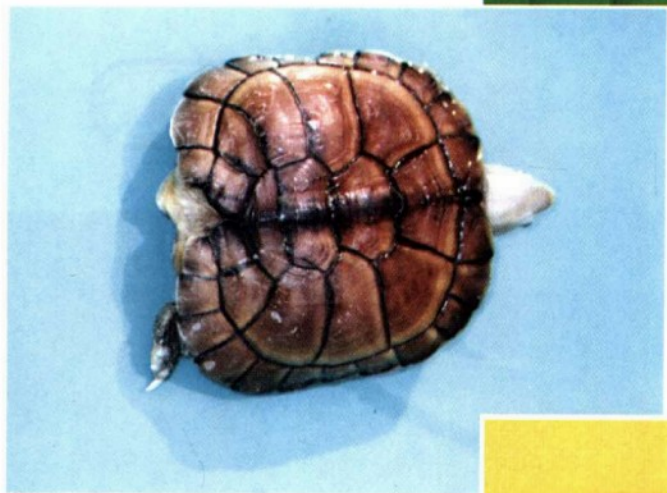萎瘵病



龟体消瘦、体轻，浮于水面，龟甲软化，腹甲凹陷



畸形症






鼻 炎

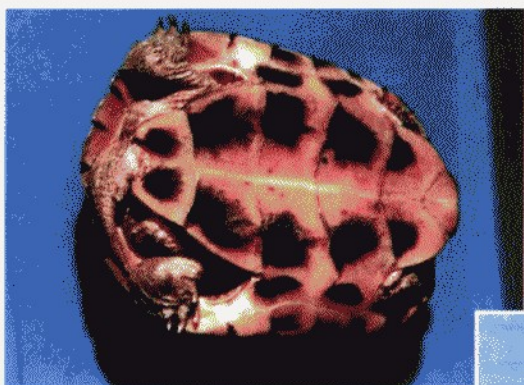
黏性鼻涕干
结后堵塞鼻孔

中 暑 症



皮肤干结，
四肢呈挣扎状





营养不良，极度消瘦，
四肢窝深陷

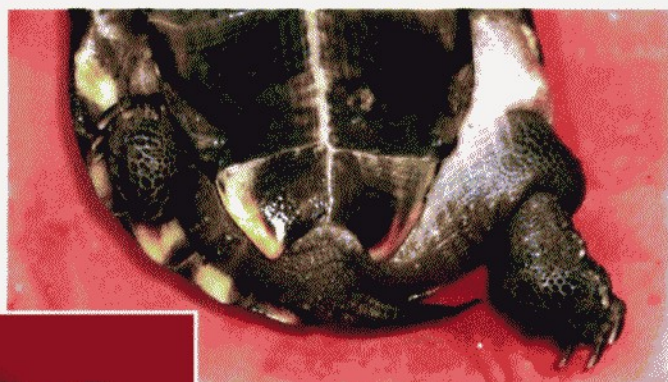冬眠期死亡



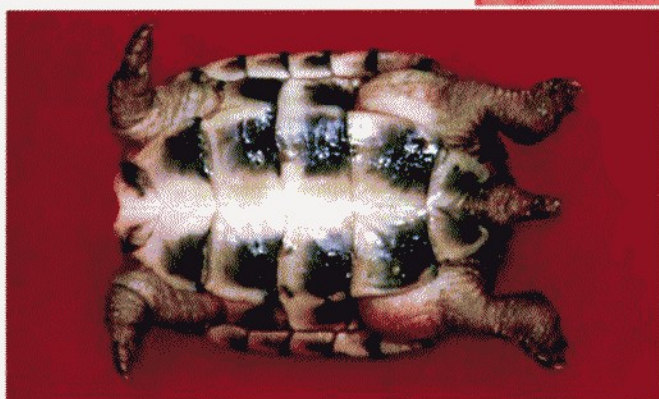
热带龟不耐低温，冻死



直肠阻塞和肠裂



肠裂初期，后肢水肿，
尚能爬动



肠裂后期，全身浮
肿，四肢不能爬动