

实用烧伤整形外科学

SHIYONG SHAOSHANG ZHENGXING WAIKEXUE

©主编 李承存 林 卫 王成栋 王 成



中国出版集团



世界图书出版公司

图书在版编目 (C I P) 数据

实用烧伤整形外科学 / 李承存等主编. -- 广州 :
世界图书出版广东有限公司, 2012.10
ISBN 978-7-5100-5343-6

I. ①实… II. ①李… III. ①烧伤—整形外科学
IV. ①R644

中国版本图书馆 CIP 数据核字(2012)第 237826 号

实用烧伤整形外科学

责任编辑 冯友仁
责任技编 刘上锦 张云丽
出版发行 世界图书出版广东公司
(广州市新港西路大江冲 25 号 邮编 510300)
电 话 (020) 84469982
网 址 <http://www.gdst.com.cn>
印 刷 湖北新新城际数字出版印刷技术有限公司
(武汉市雄楚大街 268 号)
版 次 2012 年 10 第 1 版
印 次 2012 年 10 第 1 次印刷
开 本 787mm×1092mm 1/16
印 张 19.875
字 数 600 千
书 号 978-7-5100-5343-6/R·0207
定 价 80.00 元

若因印装质量问题影响阅读, 请与承印厂联系退换。

《实用烧伤整形外科学》

编 委 会

主 编 李承存 林 卫 王成栋 王 成

副主编 王福庆 尚 锋 宁 勇 刘兴禄 刘文文

吴旭东 王世波

编 委 (按姓氏拼音排序)

黄国宝 济南市中心医院

黄运新 武警山东省总队医院

李承存 泰安医学院附属医院

刘军强 武警山东省总队医院

林 卫 烟台经济技术开发区医院

刘文文 武警山东省总队医院

刘兴禄 临朐县人民医院

孟海涛 武警山东省总队医院

宁 勇 武警山东省总队医院

尚 锋 泰安医学院附属医院

王 成 淄博市职业病防治院

王成栋 胜利油田中心医院

王福庆 滨州市人民医院

王世波 诸城市中医院

吴旭东 东营市人民医院

前 言

烧伤整形外科是近年来发展极其迅速的新兴交叉学科，随着医学科学的发展，烧伤整形外科的诊疗水平也有了长足的进步。为满足当前临床医疗、教学第一线人员的需要，我们组织了一批临床经验丰富的医务工作者，借鉴国内外相关专业书籍文献的发展成就，编写了这部《实用烧伤整形外科学》。

本书是以临床烧伤外科与整形外科常见病的诊断与治疗为重点，系统、全面地介绍了有关烧伤整形外科疾病的诊断与治疗的原则与方法。全书共分上下两篇。上篇总论篇，主要介绍了烧伤整形外科的基础知识、基本理论、基本技能，包括皮肤的解剖生理学、烧伤的临床分期、烧伤整形外科常用手术操作、皮瓣移植的应用、烧伤患者的急救与运送、烧伤后水、电解质与酸碱失衡问题、烧伤外科的常见并发症、烧伤患者的营养支持。下篇分论篇，主要介绍了各种原因导致的烧伤及临床整形外科常见疾病的诊断与治疗。全书内容丰富，图文并茂，简明扼要，重点突出，概念清楚、准确、全面，有较强的科学性和实用性。

本书在编写过程中参阅了大量国内外文献，在此对原作者表示感谢。随着烧伤整形外科及相关学科日新月异地发展，烧伤整形外科还有待医学界同道共同开拓与探讨。由于本书系多人执笔，写作风格迥异，在格式与内容方面难免有不统一之处，敬请谅解。限于我们编写经验及组织能力，加之时间仓促，因此书中难免有不妥之处，敬请广大读者批评指正。

《实用烧伤整形外科学》编委会

2012年7月

目 录

上 篇

| | |
|-------------------------------|----|
| 第一章 皮肤的解剖生理学 | 2 |
| 第一节 皮肤的解剖和组织学 | 2 |
| 第二节 表皮细胞的细胞周期及其调节 | 10 |
| 第三节 角化形成 | 10 |
| 第四节 皮肤的代谢 | 12 |
| 第五节 皮肤的防护作用 | 14 |
| 第六节 皮肤的知觉 | 16 |
| 第七节 炎症的生理生化 | 17 |
| 第八节 皮肤的常住微生物和防御感染机制 | 18 |
| 第九节 皮肤的老化 | 18 |
| 第二章 烧伤整形外科概述 | 20 |
| 第一节 现代烧伤的特点 | 20 |
| 第二节 烧伤面积的估计 | 20 |
| 第三节 烧伤深度的估计 | 22 |
| 第四节 烧伤的分类 | 22 |
| 第五节 烧伤外科手术特点 | 23 |
| 第六节 整形外科手术特点 | 23 |
| 第七节 烧伤整形外科常用手术器械 | 24 |
| 第八节 局部麻醉的应用 | 27 |
| 第三章 烧伤的临床分期 | 33 |
| 第一节 体液渗出期 | 33 |
| 第二节 急性感染期 | 36 |
| 第三节 创面修复期 | 37 |
| 第四节 康复期 | 40 |
| 第四章 烧伤整形外科常用手术操作 | 42 |
| 第一节 清创术 | 42 |
| 第二节 清创后处理 | 43 |
| 第三节 焦痂切开减张术 | 44 |
| 第四节 切削痂术 | 45 |
| 第五节 残余小创面清创、刃厚皮片移植术 | 46 |

| | |
|----------------------------------|-----|
| 第五章 皮瓣移植的应用 | 48 |
| 第一节 皮瓣移植的免疫学基础 | 48 |
| 第二节 皮瓣的构造 | 51 |
| 第三节 皮瓣血供的解剖学类型及临床应用 | 55 |
| 第四节 远端蒂皮瓣的血供及临床意义 | 58 |
| 第五节 联合皮瓣 | 61 |
| 第六节 皮瓣转移的一般原则 | 66 |
| 第七节 皮瓣移植的并发症与适应证 | 68 |
| 第八节 皮瓣感觉功能重建 | 69 |
| 第六章 烧伤患者的急救与运送 | 71 |
| 第一节 烧伤患者的急救 | 71 |
| 第二节 烧伤患者的运送 | 73 |
| 第七章 烧伤后水、电解质与酸碱失衡问题 | 78 |
| 第一节 体液的正常平衡 | 78 |
| 第二节 临床表现 | 80 |
| 第三节 分类与治疗 | 83 |
| 第八章 烧伤外科的常见并发症 | 88 |
| 第一节 应激性溃疡 | 88 |
| 第二节 糖代谢紊乱 | 90 |
| 第三节 肺部感染 | 91 |
| 第四节 化脓性血栓性静脉炎 | 92 |
| 第五节 急性呼吸窘迫综合征 | 93 |
| 第六节 肺栓塞 | 94 |
| 第七节 化脓性关节炎 | 95 |
| 第八节 急性化脓性耳软骨炎 | 96 |
| 第九节 肾功能不全 | 96 |
| 第十节 多器官功能障碍综合征 | 102 |
| 第九章 烧伤患者的营养支持 | 121 |
| 第一节 烧伤患者的营养监测 | 121 |
| 第二节 烧伤患者热能需要量 | 124 |
| 第三节 烧伤患者营养素需要量 | 129 |
| 第四节 胃肠内营养支持 | 134 |
| 第五节 静脉营养 | 137 |

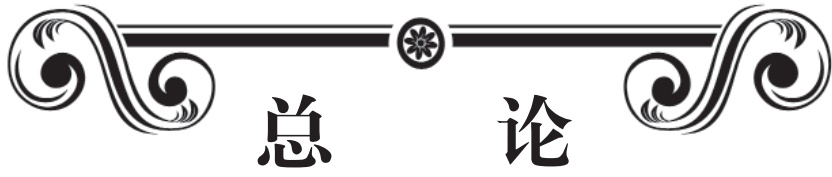下 篇

| | |
|-----------------------|-----|
| 第十章 热力烧伤 | 142 |
| 第十一章 电烧伤 | 151 |
| 第一节 电烧伤清创修复术 | 151 |
| 第二节 头皮、颅骨电烧伤 | 153 |
| 第三节 胸部电烧伤 | 156 |

| | | |
|-------------|-------------------------|------------|
| 第四节 | 腹部电烧伤 | 160 |
| 第五节 | 上臂、肘部电烧伤背阔肌移位,创面修复与功能重建 | 161 |
| 第六节 | 腕部电烧伤 | 165 |
| 第七节 | 手指电烧伤 | 172 |
| 第八节 | 下肢电烧伤 | 179 |
| 第十二章 | 吸入性损伤 | 186 |
| 第一节 | 吸入性损伤的致伤因素 | 186 |
| 第二节 | 吸入性损伤的病理生理 | 187 |
| 第三节 | 吸入性损伤的诊断 | 188 |
| 第四节 | 吸入性损伤的治疗 | 191 |
| 第十三章 | 其他原因导致的烧伤 | 196 |
| 第一节 | 化学烧伤概述 | 196 |
| 第二节 | 常见致伤化学物质 | 198 |
| 第三节 | 酸烧伤 | 199 |
| 第四节 | 碱烧伤 | 205 |
| 第五节 | 金属、类金属化合物烧伤 | 206 |
| 第六节 | 含氧有机化合物——硫酸二甲酯烧伤 | 209 |
| 第七节 | 刺激性气体——溴烧伤 | 210 |
| 第八节 | 高分子聚合物烧伤 | 210 |
| 第九节 | 其他类化学烧伤 | 211 |
| 第十节 | 瓦斯爆炸烧伤 | 213 |
| 第十一节 | 放射性烧伤 | 215 |
| 第十四章 | 皮肤瘢痕 | 219 |
| 第一节 | 表浅性瘢痕 | 219 |
| 第二节 | 增生性瘢痕 | 219 |
| 第三节 | 瘢痕疙瘩 | 221 |
| 第四节 | 挛缩瘢痕 | 221 |
| 第五节 | 萎缩性瘢痕 | 226 |
| 第六节 | 瘢痕的预防 | 227 |
| 第十五章 | 面部除皱 | 228 |
| 第十六章 | 烧伤休克的诊治 | 233 |
| 第一节 | 烧伤休克的病理生理 | 233 |
| 第二节 | 烧伤休克的诊断 | 238 |
| 第三节 | 烧伤休克的治疗 | 241 |
| 第四节 | 烧伤休克期常见并发症的处理 | 247 |
| 第十七章 | 整形外科常见皮肤病 | 254 |
| 第一节 | 痤疮 | 254 |
| 第二节 | 脂溢性皮炎 | 256 |
| 第三节 | 酒渣鼻 | 257 |
| 第四节 | 白癜风 | 259 |
| 第五节 | 黄褐斑 | 262 |

| | | |
|-------------|-------------|------------|
| 第六节 | 雀斑 | 262 |
| 第七节 | 鱼鳞病 | 263 |
| 第八节 | 神经纤维瘤病 | 264 |
| 第九节 | 皮下脂肪组织疾病 | 266 |
| 第十节 | 非感染性肉芽肿 | 271 |
| 第十一节 | 萎缩性皮肤病 | 277 |
| 第十八章 | 皮肤肿瘤 | 283 |
| 第一节 | 皮肤附属器肿瘤 | 283 |
| 第二节 | 结缔组织肿瘤 | 286 |
| 第三节 | 皮肤脉管性肿瘤 | 289 |
| 第四节 | 表皮良性肿瘤 | 294 |
| 第五节 | 癌前期皮肤病 | 297 |
| 第六节 | 脂肪、肌肉和骨组织肿瘤 | 298 |
| 第七节 | 皮肤与黑素细胞恶性肿瘤 | 301 |
| 第八节 | 皮肤淋巴网状系统肿瘤 | 304 |
| 参考文献 | | 309 |

上 篇



总 论

第一章 皮肤的解剖生理学

第一节 皮肤的解剖和组织学

皮肤覆盖人体表面，在腔孔（如口、眼、外阴及肛门）周围，逐渐移行为黏膜。见图1-1。皮肤的总重量占体重的5%~15%。成人皮肤的面积为1.5~2m²，新生儿约为0.2m²。厚度（不包括皮下脂肪层）因人因部位而异，为0.5~4mm，儿童皮肤比成人薄，四肢及躯干伸侧皮肤比屈侧厚，掌跖、枕后及后颈部最厚，眼睑、外阴及乳房部最薄。

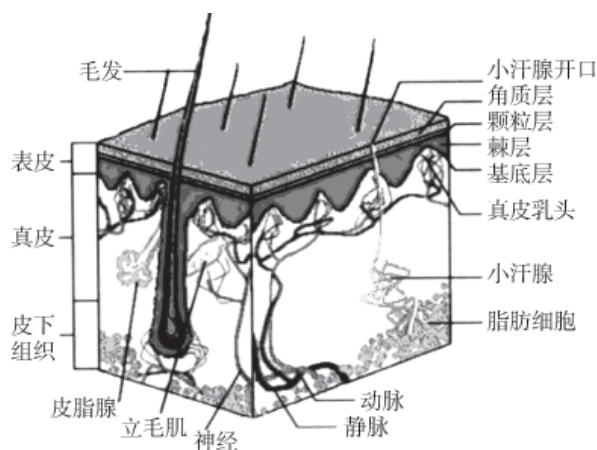


图1-1 皮肤组织结构示意图

由于皮肤组织中纤维束排列方向的不同，并受其牵引力的影响，在皮肤表面形成无数细小的皮沟，皮沟深浅不一，颜面、手掌、阴囊及关节等经常活动处最深。皮沟将皮肤表面划分成许多三角形、菱形或多角形的皮嵴，皮嵴上常可见到许多凹陷的小孔，称为汗孔。在指（趾）末端屈面的皮嵴呈涡纹形，称为指（趾）纹，由遗传因素决定，人各不同。除掌跖、指（趾）屈面及其末节伸面、唇红、乳头、龟头、包皮内面、小阴唇、大阴唇内侧及阴蒂等处无毛外，全身被有长短粗细不等的毛发。指（趾）末端伸侧面有爪甲。

皮肤的颜色因人种、年龄、性别及部位不同而异，并受外界环境的影响。不同的皮肤颜色主要由黑、黄、红三种色调以不同比例而构成。黑色的深浅因皮肤中黑色素颗粒的多少而定，黄色的浓淡取决于角质层的厚薄，红色的隐现与皮肤中微血管分布的疏密及其血流量的大小有关。

皮肤分表皮、真皮及皮下组织三部分。表皮由外胚叶分化而成，真皮及皮下组织起源于中胚叶。皮肤还有多种内含组织，如毛发、爪甲、皮脂腺、小汗腺、大汗腺、皮肤的血管、淋巴管、肌肉及神经。表皮与真皮以指状突起互相交错镶嵌，表皮伸入真皮的部分称为表皮突，真皮伸入表皮的部分称为真皮乳头。掌跖、口唇、阴茎、包皮、小阴唇和乳头处的表皮突与真皮乳头较深长且数量多，面部及下腹部等处则较小而短。

一、表皮

人的表皮属于复层鳞状上皮，主要由角质细胞和树枝状细胞组成（图1-2）。

（一）角质细胞

角质细胞由基底细胞分裂后，逐渐向皮肤表面推移，同时在细胞内合成不溶性角质蛋白，最终变为角质细胞而脱落。在此过程中因细胞特点不同可分为5层，由内向外依次为如下几种。

1. 基底层 位于表皮的最深处，由单层圆柱状细胞所组成，排列成栅状，其长轴与基底膜垂直。胞浆深嗜碱性，胞核色暗呈卵圆形或长圆形，位置偏向深侧。胞浆内有黑色素颗粒，主要分布于近棘细胞一侧。基底细胞之间以及与相邻的棘细胞之间借桥粒相连。基底细胞附着在表皮与真皮之间的基底膜上，与真皮紧密衔接。

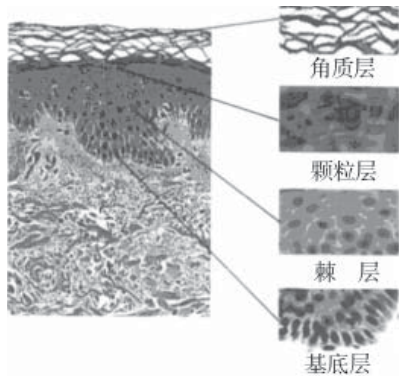


图1-2 表皮结构示意图

基底膜中含有多量中性黏多糖和糖蛋白，HE染色不着色，PAS染色阳性，在光学显微镜下为均匀的紫红色带，称为基底膜带，厚 $0.5 \sim 1 \mu\text{m}$ 。经硝酸银浸染及电子显微镜观察证实，上述PAS反应阳性带大部分由细的网状纤维所构成。用阿新蓝染色，可见网状纤维网之上尚有一多糖带。电子显微镜下所见的真正的基底膜又称基板，厚仅 $35 \sim 45\text{nm}$ 。毛囊及汗腺腺体周围也有基底膜。基底膜带的功能尚不太清楚，已知营养物质、抗体及白细胞均可通过基底膜进入表皮各层。有人认为一些酶和激素对基底膜有影响，某些疾病时可出现基底、膜抗体或有免疫复合物沉积于基底膜带，故认为它可能为一种滤过栅而有筛的功能。

桥粒是相邻细胞的细胞膜相对应处的点状增厚，可将相邻细胞连接起来。电镜下可见桥粒处的胞浆面有卵圆形致密增厚的小附着板，胞浆内的张力微丝与附着板相连，其游离端分布于胞浆中。一对桥粒之间相距 $30 \sim 60\text{nm}$ ，其间有黏连物（黏蛋白及脂蛋白）将两个细胞黏结起来。张力微丝是角质蛋白的前身，它的作用可能是：①支撑表皮细胞，使之保持固有形态；②维持表皮细胞内外张力平衡，保持表皮的弹性和韧性；③可能具有传递皮肤触觉的能力；④表皮内水疱的形成与张力微丝的作用有一定关系。基底细胞底部与基底膜相邻处的胞浆内侧有附着板，与该处细胞膜形成半桥粒，与此相对的基底膜上则没有半桥粒。桥粒又称桥粒——张力微丝复合体，在电子显微镜下始能看到。此复合体的损伤在组织病理上可表现为棘细胞松解。在光镜下自表皮基底层至颗粒层细胞之间可见棘状物相连，其中央部形成结节状结构称为bizzozero结节或ranvier结节。这种细胞间棘刺样结构系在染色标本固定时，细胞间隙被人为地扩大，桥粒被拉长而在细胞间形成桥状，故称细胞间桥棘层的细胞间桥较明显，故又称为棘细胞层。

2. 棘层 由4~8层多角形细胞所构成，因此层细胞均有胞浆突（棘突），故称为棘细胞。其靠近基底层者形态及结构近似基底细胞。本层也有分裂功能，愈向表层推移，细胞形态愈扁平。胞浆呈网状，胞核卵圆形，占据细胞的大半。细胞之间以桥粒相互连接，细胞间隙中充满组织液，其中含亲水性的葡糖胺基聚糖，发挥辅助细胞新陈代谢的作用。

在电子显微镜下棘细胞与基底细胞不同之处主要有二：一是张力微丝的数量增多，近附着板处成束状排列；二是胞浆中出现无数被膜颗粒即奥德兰小体，为一种圆形、表面光滑、厚壁

的颗粒，大小基本一致，直径100~300nm。在棘细胞演变成颗粒层细胞过程中，此种颗粒逐渐移聚到细胞膜内面附近。与细胞膜融合后即将其磷脂等内容释放至细胞间隙而扩散至细胞膜上，使细胞膜增厚，以增强对角质溶解剂的抵抗力。本颗粒被认为是角质细胞的特殊分化物，可促进角质细胞的生成和脱落。

3.颗粒层 由2~4层梭形或菱形细胞所组成，其厚度一般与角质层的厚度成正比例。胞浆内充满粗大、形状不规则的深嗜碱性颗粒，此颗粒有透明蛋白和角蛋白两种染色反应，故称为透明角质颗粒。愈接近角质层，颗粒愈大，数量愈多。透明角质与张力微丝有密切关系，颗粒的核蛋白体所新合成的蛋白与微丝融合并聚合后，便形成了角质。此层细胞中被膜颗粒较少。

4.透明层 由2~3层扁平、无核的细胞构成，掌跖较明显，HE染色呈均匀的嗜酸性带，细胞境界不清，用茶红染色可见此层细胞内有小滴形的角质母蛋白及含磷脂类物质，可能系透明角质的衍生物，具有防止水分及电解质通过的屏障作用。

5.角质层 由4~8层扁平、无核细胞组成，其长轴与皮肤表面平行，胞浆内结构消失，HE染色呈嗜酸性，细胞膜变厚。桥粒已消失。角质层是角质细胞分化的最后阶段，是无生物活性的一种保护层，随着角质细胞的不断分裂和演变，表层角质细胞也以相应速度脱落，形成动态平衡。

上述基底细胞的分裂周期约为12d，大致分为4个阶段。①DNA合成前期（ G_1 ）：细胞内储备核苷酸、蛋白和酶等必需物质，为DNA复制进行准备，此期持续时间较长，放射线对此期有抑制作用。②DNA合成期（S）：进行DNA复制形成新的核蛋白，基底细胞有3%~5%处于此期，MTX等能干扰此期的复制，因而能抑制细胞分裂。③DNA合成后期（ G_2 ）：进行诱发细胞进入分裂期的各种生物化学活动，合成RNA、蛋白质和其他物质，将DNA平均分配至子细胞内，此期持续时间较短，放线菌素D等对此期可有阻断作用。④分裂期（M）：此期蛋白质合成降至最低程度，染色体均分而产生两个子细胞。部分新生细胞向外推移，经棘细胞层，达到颗粒层的最外层约需14d，再通过角质层而最后脱落，又需要14d，共约28d，这个时间称为角质细胞的更新时间。

在电镜下，角质细胞也具有一般细胞的细胞器。基底细胞有丰富的线粒体和核蛋白，说明其蛋白质合成旺盛，但内质网较少，高尔基复合体和中心体发育不良。棘细胞内线粒体亦较丰富。内质网虽较少，但能将代谢产物、异物和分泌物排出细胞外，核蛋白体较少。颗粒细胞的细胞器及细胞核均逐渐趋于退化或消失，可有少量线粒体及核蛋白体，内质网不发达。透明层及角质层细胞的细胞器已丧失，大部分胞浆已转变为角质。

（二）树枝状细胞

表皮中有3种树枝状细胞。

1.黑素细胞 为一种分泌性细胞，起源于外胚叶的神经嵴，镶嵌于表皮基底细胞之间，大约每10个基底细胞中有一个黑素细胞（图1-3）。它有多数树枝状突起，但在HE染色时仅能见到一个小而浓染的胞核，胞浆透明，故又名透明细胞，用银染色及DOPA反应可显示其树枝状突起。黑素细胞形成黑色素后，通过树枝状突起将黑色素颗粒输送至基底细胞及附近的角质细胞中。黑素细胞还可见于毛基质，负责向毛发输送黑色素颗粒。

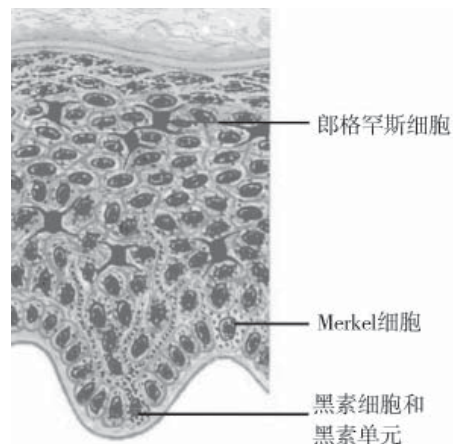


图1-3 表皮三种树枝状细胞和黑素单元示意图

影响黑色素形成的因素甚多，其中主要的有：①人类垂体前叶分泌ACTH的细胞可分泌黑素细胞刺激激素（MSH），后者能促进黑素细胞增殖化，黑素体功能增强，使皮肤色调加深。②ACTH的结构，有7个与MSH相同的氨基酸链，可具有1%左右的MSH活性，使用后能出现艾迪生病样色素沉着、痣颜色加深，并可产生新痣。③皮质类固醇激素能抑制垂体分泌MSH和ACTH，故可使皮肤色素减退。④丙酸睾酮可使皮肤色素增加。妇女的皮肤往往在经期时色素加深。黄体酮可引起MSH样物质分泌。妊娠、肝功能受损时雌激素分解减少而使皮肤色素增加。表明性腺激素对黑素形成有一定影响。⑤甲状腺素可抑制垂体分泌MSH。⑥巯基化合物特别是谷胱甘肽能抑制酪氨酸酶活性，巯基显著减少导致色素生成增多，长期应用BAL、胱氨酸等含巯基的药物可使皮肤色素减轻。⑦紫外线可使巯基氧化，使黑素细胞增加，黑色素生成和移送加快，使皮色变深。⑧在黑色素形成的生化反应中，维生素C可使多巴醌还原成多巴，阻止多巴醌氧化成多巴色素，从而减少色素形成。

2.郎格罕斯细胞 HE染色虽类似透明细胞，但位于表皮的中部或浅部，而不像黑素细胞主要位于基底细胞间，此细胞DOPA反应阴性，ATP酶染色阳性，无桥粒，在电子显微镜下可见到细胞内有棒状或球拍状的细胞器（郎格罕斯小体）。其来源和功能目前尚有争议。过去认为它是衰变的黑素细胞，近年来多数研究者认为它是一种免疫活性细胞。并发现此细胞具有吞噬细胞功能，能摄取、处理与携带或提呈抗原，将其载至淋巴结的免疫反应区域，激活淋巴细胞。反应时，郎格罕斯细胞的游走程度可增加3~7倍，因此在免疫学上有重大作用。此细胞来源于骨髓，还可见于毛发外根鞘及皮脂腺的分泌管，可见于正常的真皮中。某些皮肤病时，表皮郎格罕斯细胞的密度可增加或减少，亦可发生形态学改变。①密度增加的疾病有：蕈样肉芽肿、多形性红斑、鱼鳞病、异位性皮炎和湿疹的苔藓样变区、脂溢性角化病、基底细胞癌、光线性类网织细胞增生症、扁平苔藓、变态反应性接触性皮炎、金黄色苔藓、角化棘皮瘤、硬化性萎缩性苔藓、皮肤黑热病、疣状皮肤结核等。②密度减少的疾病有：银屑病、寻常疣、慢性光线性皮损、结节病、麻风、红斑狼疮、鳞状细胞癌和原发刺激性接触性皮炎。③发生形态学改变的疾病有：恶性组织细胞增生症的组织细胞中常可发现Birbeck颗粒，因而被认为是异常郎格罕斯细胞的进行性系统性恶性增殖性疾病。Letter-Siwe病和Hand-Scheller-Christian病时郎格罕斯细胞有的呈核分裂象，有的穿越基底膜或出现Birbeck颗粒。

3.未定型细胞 表皮下层有一些既无色素小体又无郎格罕斯小体的树枝状细胞，只有用电子显微镜才能识别，称为未定型细胞，它可能是未分化的郎格罕斯细胞或黑素细胞的前体。

二、真 皮

来源于中胚叶，主要为结缔组织，由成纤维细胞所产生的胶原纤维、网状纤维、弹力纤维及基质所组成。此外尚有一些细胞成分，除成纤维细胞外，正常真皮中还有组织细胞及肥大细胞等。真皮分为两层。浅部接近表皮部分称为乳头层，深部称网状层，两层之间没有明确界限。

（一）真皮中的纤维成分

1.胶原纤维 在真皮结缔组织中胶原纤维最为丰富，纤维直径2~15 μm ，在网状层中通常结合成束，纵横交错，与皮肤表面平行排列，在乳头层中较细，不成束状，且无一定排列方向。胶原纤维束的纵切面略成波浪状，有一定的伸缩性，其主要功能为抗拉作用。

2.网状纤维 为纤细的胶原纤维，直径0.2~1.0 μm ，HE染色时不易辨认，因具有嗜银性，硝酸银浸染呈黑色。除表皮下汗腺、皮脂腺、毛囊和毛细血管周围外，一般甚少能见到。创伤

愈合以及成纤维细胞增生活跃的病变中，网状纤维数量可明显增加。

3.弹力纤维 直径 $1\sim 3\mu\text{m}$ ，HE染色在光学显微镜下不能辨认，用地衣褐或间苯二酚一品红染色显示弹力纤维缠绕在胶原纤维束之间，因而行走方向与胶原纤维相应。位于真皮下部的弹力纤维比在乳头层中者为粗。在汗腺、皮脂腺、毛囊及神经末梢周围也可见到。弹力纤维有较好的弹性，可使牵拉后的胶原纤维恢复原状。

（二）基质

为成纤维细胞产生的一种无定形胶样物质，在光镜下看不出其组织形态，在电镜下可见宽 $20\sim 30\text{nm}$ 的细纤维物质和 $20\sim 70\text{nm}$ 的颗粒状物质。基质中主要含非硫酸盐酸性黏多糖（如透明质酸），创伤愈合过程中还会有硫酸黏多糖（如硫酸软骨素），此外尚含电解质、蛋白质及水分等。基质是一种充填物质，真皮的各种纤维、细胞成分及其他皮肤内含组织均分布其中。基质为亲水性，是各种水溶性物质及电解质等代谢物质的交换场所，对细菌的侵袭有屏障作用。此外还可在结缔组织间起黏合剂与滑润剂作用，可能在纤维的形成、使分化的细胞安定、维持细胞正常活动方面起一定作用。基质的形成受多种激素调节，幼年时基质较多，至老年则较少。

（三）真皮中的细胞成分

1.组织细胞 属于游走细胞，胞核较大，卵圆形、圆形或肾形，具有强的吞噬能力，通常存在于真皮毛细血管周围及胶原纤维束间，发生炎症时移向病灶部位，也能产生网状纤维，可以变成成纤维细胞。

2.成纤维细胞 多位于胶原纤维素附近。HE染色时胞浆边界不清，核着色淡，常呈纺锤形，愈成熟愈细长。

3.肥大细胞 用giemsa染色可证实。细胞呈梭形或立方形，胞浆中有嗜碱性颗粒，核为卵圆形。多在血管周围。此外，真皮中还可见到噬色素细胞、浆细胞及淋巴细胞等。

三、皮下组织

系自真皮下部延续而来，由疏松结缔组织及脂肪小叶构成。结缔组织组成稀疏的网，其间有脂肪小叶。皮下组织的厚薄因个体营养状态、年龄、性别及部位不同而异。腹部皮下组织可厚达 3cm ，而阴囊、阴茎、小阴唇等部很薄，且可不含脂肪。本层与真皮无明显界限，下与肌膜等组织相接。

四、皮肤的内含组织

可分为两类：①直接由表皮细胞衍化而成的，如毛发、爪甲、皮脂腺、小汗腺、大汗腺及皮肤的平滑肌；②由人体内部相应组织系统延伸至皮肤或始于皮肤而最终归于体内相应组织系统者，如皮肤的血管、淋巴管及神经。这些皮肤内含组织与皮肤协调一致共同完成局部或全身的种种生理功能。

（一）毛发与毛囊

1.毛发 毛发由角化的表皮细胞所构成（图1-4）。分长毛（如头发、胡须、阴毛及腋毛）、短毛（如眉毛、睫毛、鼻毛及外耳道短毛）及毳毛（遍布颜面、颈部、躯干及四肢）。

指（趾）末节伸侧、掌跖、乳头、唇红、龟头及阴蒂等处无毛发。

毛发在皮肤表面以上的部分称为毛干，在毛囊内的部分称为毛根。毛根下端膨大而成毛球，毛球下端呈凹陷状，真皮的结缔组织伸入其中构成毛乳头，毛乳头内有神经末梢及血管，可向毛球提供营养。毛球下层与毛乳头相接处为毛基质，相当于表皮基底层及棘细胞层，为毛发及毛囊的生长区，并有黑素细胞。

除毳毛外，毛发在组织学上可分为3层：中心为髓质，由2~3层部分角化的多角形细胞构成，胞浆染色较淡，毛发末端无髓质。其外为皮质，系几层梭形已角化的上皮细胞，无核，胞浆中色素颗粒的多寡决定着毛发的色调。最外层为毛小皮，系一层扁平无核的角化细胞，互相连叠，其游离缘向上。

2.毛囊 毛囊起源于表皮。皮脂腺开口部至毛囊口称为漏斗部，皮脂腺开口部至立毛肌附着处之间称为毛囊峡。在组织切片上分为内毛根鞘、外毛根鞘及结缔组织鞘3层（图1-5）。

毛发的生长周期一般可分为生长期、休止期及脱落期。头发的生长期约为4年，休止期可能不超过2~3个月，眉毛和睫毛的生长期约为2个月，休止期可长达9个月。毛发的生长速度受性别、年龄、部位和季节及激素等因素的影响。头发每天生长0.3~0.4mm，腋毛则为0.2~0.38mm。毛发的生长以15~30岁时最旺盛，夏季比冬季长得略快。

多种内分泌对毛发生长有一定影响。甲状腺功能亢进时头发等可呈斑状脱落，功能减退时毛发变细、干燥、无光泽，有白化倾向，也可脱发，功能失调可见带状脱发，眉毛外1/3脱落等。甲状旁腺慢性功能降低亦可致脱毛，新生毛发稀疏。垂体功能亢进时男性毛发往往密生，女性胸骨部、下腹部、胫前毛长，甚至呈男性化，妊娠时的多毛症亦可能与垂体功能有关，当功能低下时毛发一般减少。肾上腺皮质功能旺盛也可致多毛。性腺的成熟可促使性毛生长。

(二) 爪甲

位于指趾末端的伸面，为硬角蛋白构成的致密、半透明而坚实的板片，呈长椭圆形凸面状。甲板前端为游离缘，后部在皮下组织为甲根（图1-6）。甲根下的组织为甲母，是甲的生长区，覆盖甲板周围的皮肤称为甲廓，近端甲廓前部有弧形淡色区称为甲半月，甲半月上的半月形薄膜为甲上皮的残余。指甲固定在柔软的黏液层上，后者是一种特化的真皮。指甲的生长速度每日约0.1mm。当甲受伤脱落或手术拔除后，新甲从甲根部生长到完全恢复原状，指甲约需100d，趾甲需300d左右。

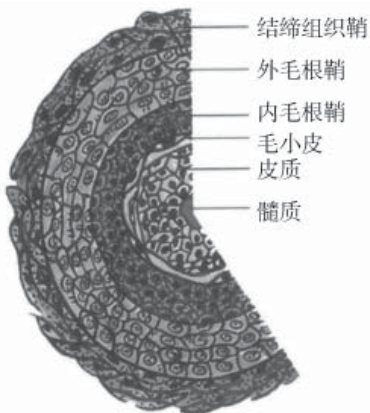


图1-4 毛发横截面示意图

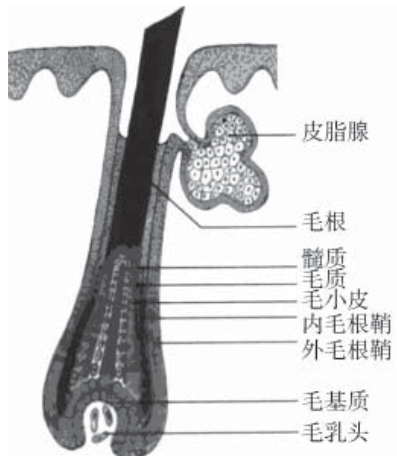


图1-5 毛囊结构示意图

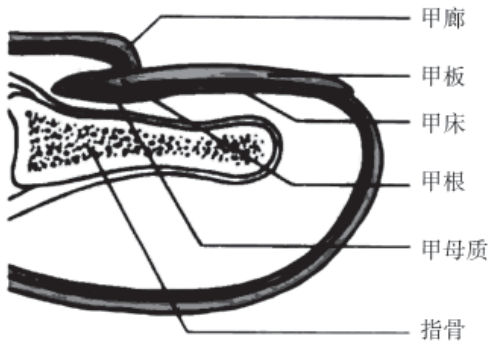


图1-6 甲结构示意图

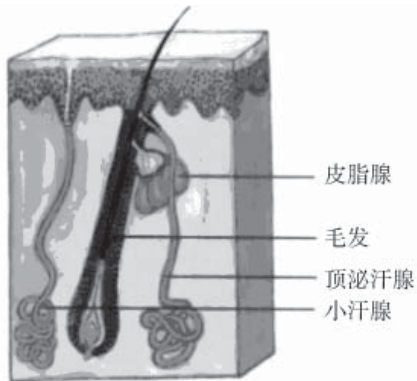


图1-7 皮脂腺、小汗腺和顶泌汗腺示意图

(三) 皮脂腺

属于全浆分泌腺。分布广泛，除掌跖及指趾屈侧外，分布全身皮肤，以头、面、胸骨附近及肩胛间皮肤中较多。皮脂腺随年龄增长而变化，雄激素、黄体酮及ACTH等对皮脂腺的分泌均有影响。例如新生儿因受母亲雄激素的影响，皮脂腺发达，皮脂形成较多，数月后开始减少。青春期性腺和肾上腺产生的雄激素增加，皮脂腺肥大，皮脂分泌亢进，因而青年人易生痤疮，到老年后皮脂分泌减少。解剖结构示意图，见图1-7。

1.腺体 为梨状小叶，呈泡状，由多层细胞构成，周围有基底膜及结缔组织包裹。腺的最外层细胞扁平，由此向内，细胞逐渐增大，变成多角形或不规则形，原浆内所含脂肪小滴逐渐增多，最终充满皮脂，原浆呈网状，破裂后释放脂肪滴。

2.导管 由复层鳞状上皮细胞构成，附着于长毛及短毛上的皮脂腺导管，开口于毛囊上部，腺体位于立毛肌与毛囊的夹角内。立毛肌收缩可促使皮脂排泄。毳毛附近及唇红区的皮脂腺导管与表皮或黏膜的基底细胞连接，直接开口于皮肤。

(四) 小汗腺

除唇红部、甲床、小阴唇、包皮内面及龟头外，小汗腺遍布全身。可分为腺体及汗管两部分。

1.腺体 位于真皮深层或皮下组织中，是由一层分泌细胞组成的管腔。分泌细胞有两种，即透明细胞和暗色细胞，数量大致相等。前者稍大，基底部宽，无嗜碱性颗粒，含有糖原。暗色细胞内含无数嗜碱颗粒，胞浆中有PAS阳性且耐淀粉酶的中性黏多糖，分泌细胞受交感神经胆碱能神经纤维支配。腺体外绕以肌上皮细胞受肾上腺能神经纤维支配，收缩时可使汗液排出。肌上皮细胞外围有一层基底膜。上述腺管盘绕如球形，与汗管相连。

2.汗管 由两层小立方细胞构成，外层细胞为基底细胞。基底膜较薄且不完整，无肌上皮细胞，染色呈嗜碱性。汗管穿过真皮，自表皮脚下端进入表皮，然后呈螺旋形向外开口于皮肤表面。汗管细胞在表皮颗粒层的平面上即已完全角化。

(五) 大汗腺

起源于外胚叶，主要分布于腋窝、脐窝、外阴部、肛门等处。外耳道的耵聍腺、眼睑的麦氏腺及乳晕的乳轮腺属于变型的大汗腺。大汗腺于青春期后分泌活动增加，受肾上腺能神经纤维支配，与体温调节无关。

腺体多在皮下脂肪层中，也是由腺细胞、肌上皮细胞及基底膜构成，细胞可为圆柱形、立方形或扁平形。分泌时是近管腔部分的胞膜破裂，将部分胞浆挤出。肌上皮细胞、基底膜以及导管部分的组织结构与小汗腺相同，但导管直接开口于毛囊的皮脂腺开口处。

(六) 皮肤的肌肉

有平滑肌和横纹肌两种。平滑肌主要为立毛肌，其一端固定于真皮乳头的结缔组织，另一端经皮脂腺外围而固定于毛囊中部的结缔组织鞘内。收缩时可使毛囊竖立，出现鸡皮样毛周隆起。血管壁、阴囊肌膜和乳晕中也有平滑肌，汗腺周围的肌上皮细胞功能与平滑肌相同。横纹肌起于筋膜或骨膜，主要分布于颈部和面部皮肤，如阔肌和表情肌。

(七) 皮肤的血管

皮肤的血管由皮下深部动脉分枝而来，在真皮与皮下组织交界处分出与皮面平行的小动脉，组成皮肤深层动脉丛，除供给汗腺、汗管、毛乳头和皮脂腺的营养外，一些分枝延伸到真皮乳头层与网状层交界处，再分枝组成皮肤浅层动脉丛，由此分出毛细血管袢供给乳头、毛囊及皮脂腺的营养。各毛细血管袢后静脉段，逐渐集成小静脉，与动脉并行分别汇成皮肤的浅层静脉丛和深层静脉丛，注入皮下深部静脉，回归大循环。血管球体是一种动、静脉之间的特殊辅助结构，位于真皮浅层，指（趾）末端较多，遇冷时部分动脉血可不经毛细血管而经由开放的血管球体直接回归静脉，能减少体温散失。

（八）皮肤的淋巴管

正常皮肤中的淋巴管较少，不易辨认。皮肤的淋巴循环始于表皮细胞的间隙和真皮胶原纤维之间，淋巴液进入真皮乳头中的毛细淋巴管后，汇集至真皮乳头下淋巴管网，再入皮下组织淋巴管，经淋巴结而到达大淋巴管。

（九）皮肤的神经

皮肤的神经按功能分为感觉神经和运动神经两种（图1-8）。

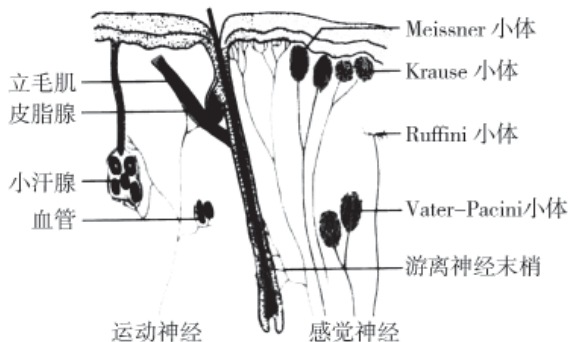


图1-8 皮肤神经纤维分布示意图

1.感觉神经 为有髓神经，除头部外均来自脊髓，在皮肤中以两种形式出现：①进入皮肤后逐渐分枝，在真皮乳头处失去外鞘，然后以游离神经末梢形式分布于表皮中甚至可达到透明层下。在毛囊的皮脂腺导管入口下也有感觉神经网环绕。②有一些感觉神经的末端形成特殊的神经末梢感受器，有人认为这些感受器分别接受和传递特殊的感觉、例如触觉感受器、痛觉感受器、温觉感受器及压觉感受器等。但也有人认为皮肤的感觉来自于复合皮肤神经网，受到不同性质的刺激后，复合皮肤神经网产生不同的神经冲动，传递至中枢神经系统，产生不同感觉。

2.运动神经 为无髓神经，属自主神经，来源于交感神经系统。进入真皮及皮下组织后，其神经末梢均呈细小树枝状分布，不进入表皮。除面部的表情肌由面神经控制外，交感神经的肾上腺能性纤维可调节皮肤血管、立毛肌、血管球体及大汗腺和小汗腺的肌上皮细胞的舒缩及功能。交感神经的节后胆碱能性纤维控制小汗腺细胞的分泌功能。皮脂腺无运动神经支配，其功能由内分泌调节。

（李承存）