

外阴与
阴道疾病



88592

外阴与阴道疾病

同济医科大学附属同济医院

王毓琛 主编

编者（以姓氏笔画为序）

王健本（同济医科大学解剖教研室）

王毓琛（同济医科大学附属同济医院妇产科教研室）

陈映玲（同济医科大学附属同济医院皮肤科教研室）

秦光明（同济医科大学解剖教研室）

C0141945



人民卫生出版社

外阴与阴道疾病

王毓琛 主编

人民卫生出版社出版

(北京市崇文区天坛西里10号)

北京市房山区印刷厂印刷

新华书店北京发行所发行

787×1092毫米32开本 7 $\frac{3}{4}$ 印张 154千字

1989年2月第1版 1989年2月第1版第1次印刷

印数：00,001—10,500

ISBN 7-117-00782-6/R·783 定价：2.95元

〔科技新书目176—174〕

前 言

妇女有许多不同于男子的解剖及生理特点。外阴是女性生殖器官的门户，阴道是连接子宫与外阴的通道，两者均有重要的生理功能。外阴与阴道疾病颇为常见，为了保证妇女健康，我们结合临床实践，并参阅国内外文献资料，编写了《外阴与阴道疾病》一书。本书分两篇，第一篇外阴疾病共十四章，第二篇阴道疾病共九章。内容包括女性生殖系统的发生，外阴、阴道的解剖、组织及生理，发育及性分化异常，损伤、炎症、肿瘤以及外阴瘙痒、慢性外阴营养不良、外阴皮肤病等。此外，还阐述了外阴及阴道的常见手术。本书可供妇产科及妇幼保健人员在工作中参考，亦可作为大专院校医学生在学习妇产科学时的参考用书。

本书的编写得到我院科研科和妇产科教研室的大力协助与支持，插图系由陈永瑞、曾良驹、张玫白三位同志绘制，谨此致谢。

在编写过程中，我们深感临床经验不足，因此，本书中一定存在不少缺点和错误，请广大读者提出宝贵意见。

《外阴与阴道疾病》编写组

1987年2月

目 录

第一篇 外阴疾病

第一章 女性生殖系统的发生	(1)
第一节 生殖腺的分化	(1)
第二节 生殖管道的演变	(2)
第三节 泄殖腔的分隔和演变	(4)
第四节 外生殖器的发生	(4)
第二章 外生殖器的解剖、组织及生理	(7)
第一节 外生殖器的解剖	(7)
第二节 外生殖器的血管、淋巴和神经	(11)
第三节 外阴的组织学	(13)
第四节 外阴皮肤的生理	(21)
第五节 妇女一生的生理变化	(21)
第三章 外生殖器发育异常	(25)
第一节 外阴发育不良及畸形	(25)
第二节 处女膜发育异常	(25)
第三节 生殖结节发育异常	(27)
第四章 性分化异常	(28)
第一节 真两性畸形	(28)
第二节 假两性畸形	(30)
第五章 外阴损伤	(35)
第一节 种类	(35)
一、 外阴皮下淤血及血肿	(35)
二、 会阴破裂	(35)
三、 处女膜破裂	(35)
第二节 外阴损伤后的变化	(36)

一、	瘢痕形成.....	(36)
二、	阴唇粘连.....	(36)
三、	阴道口狭窄.....	(36)
第六章	外阴皮肤、粘膜病变.....	(37)
第一节	自觉症状.....	(37)
第二节	病变.....	(38)
一、	原发性皮损.....	(38)
二、	继发性皮损.....	(39)
第三节	全身疾病的并发症.....	(40)
一、	外阴水肿.....	(40)
二、	外阴静脉曲张.....	(40)
三、	外阴象皮肿.....	(41)
第七章	外阴炎症.....	(42)
一、	炎症的基本知识.....	(42)
二、	自然防御机能.....	(44)
三、	感染途径.....	(44)
四、	病程经过.....	(45)
第一节	外阴炎.....	(45)
一、	非特异性外阴炎.....	(45)
二、	特异性外阴炎.....	(46)
(一)	滴虫性外阴炎.....	(46)
(二)	霉菌性外阴炎.....	(48)
(三)	过敏性外阴炎.....	(49)
(四)	糖尿病性外阴炎.....	(51)
第二节	前庭大腺炎.....	(51)
第三节	尿道外口炎.....	(52)
第四节	急性外阴溃疡.....	(54)
第五节	外阴结核.....	(55)
第六节	外阴病毒性疾病.....	(56)

1246970/890622/a.9523

一、	单纯性疱疹	(56)
二、	滤泡性外阴炎	(57)
三、	尖锐湿疣	(58)
第七节	眼—口—生殖器综合征	(59)
第八章	外阴瘙痒	(62)
第九章	慢性外阴营养不良(外阴白色病变)	(65)
第十章	外阴皮肤病	(77)
第一节	擦烂红斑	(77)
第二节	外阴湿疹	(78)
第三节	神经性皮炎	(79)
第四节	脂溢性皮炎	(80)
第五节	扁平苔藓	(80)
第六节	硬化性萎缩性苔藓	(81)
第七节	银屑病	(82)
第八节	外阴白癬	(83)
第九节	福克斯—阜迪斯病	(84)
第十一章	性病	(85)
第一节	梅毒	(85)
第二节	淋病	(87)
第三节	软下疳	(88)
第四节	性病性淋巴肉芽肿	(89)
第十二章	外阴肿瘤	(90)
第一节	概论	(90)
第二节	外阴良性肿瘤	(94)
一、	囊性肿瘤	(94)
(一)	上皮囊肿	(94)
(二)	前庭大腺囊肿	(95)
(三)	皮脂腺囊肿	(96)
(四)	皮样囊肿	(97)

(五) 中肾管囊肿·····	(97)
二、 实性肿瘤·····	(98)
(一) 汗腺瘤·····	(98)
(二) 乳头状瘤·····	(99)
(三) 基底细胞乳头瘤·····	(100)
(四) 纤维瘤·····	(100)
(五) 纤维肌瘤·····	(101)
(六) 脂肪瘤·····	(101)
(七) 血管瘤·····	(101)
(八) 淋巴血管瘤·····	(102)
第三节 外阴恶性肿瘤·····	(102)
一、 原发性恶性肿瘤·····	(102)
(一) 上皮内癌·····	(102)
(二) 鳞状上皮癌·····	(104)
(三) 基底细胞癌·····	(107)
(四) 前庭大腺癌·····	(108)
(五) 恶性透明细胞上皮瘤·····	(108)
(六) 葡萄状肉瘤·····	(109)
(七) 外阴肉瘤·····	(109)
(八) 恶性黑色素瘤·····	(109)
二、 继发性恶性肿瘤·····	(112)
第十三章 外阴异位组织·····	(113)
第十四章 外阴手术·····	(117)
第一节 外伤手术·····	(117)
一、 外阴裂伤缝合术·····	(117)
二、 外阴血肿清除术·····	(117)
三、 会阴破裂修补术·····	(119)
(一) 陈旧性会阴裂伤修补术·····	(119)
(二) 陈旧性会阴三度裂伤修补术·····	(122)

第二节	小阴唇粘连分离术	(127)
第三节	无孔处女膜切开术	(129)
第四节	阴道口狭窄手术	(130)
一、	阴道口扩张术	(130)
二、	阴道口切开术	(130)
第五节	尿道肉阜切除术	(133)
第六节	前庭大腺囊肿手术	(135)
(一)	囊肿造口术	(135)
(二)	囊肿切除术	(135)
第七节	外阴肿瘤切除术	(137)
第八节	单纯外阴切除术	(139)
第九节	外阴癌根治术	(140)
一、	淋巴清扫术	(141)
(一)	腹股沟淋巴结清扫术	(141)
(二)	髂、闭孔淋巴结清扫术	(146)
二、	广泛性外阴切除术	(147)
第十节	外阴成形术	(150)
一、	阴唇修补术	(150)
二、	皮瓣移植术	(151)
三、	肛皮瓣移植术	(153)

第二篇 阴道疾病

第十五章	阴道的发生	(157)
第十六章	阴道的解剖、组织及生理	(159)
第一节	阴道的解剖	(159)
第二节	阴道的血管、淋巴和神经	(161)
第三节	阴道的组织学	(162)
第四节	阴道的生理	(164)
一、	概述	(164)
二、	阴道的防御机能	(165)

三、	阴道分泌物的清洁度	(166)
四、	阴道脱落细胞检查	(166)
第十七章	阴道发育异常	(170)
第一节	无阴道	(170)
第二节	阴道闭锁或狭窄	(172)
第三节	阴道隔	(173)
一、	阴道横隔	(173)
二、	阴道纵隔	(175)
第十八章	阴道损伤性疾病	(177)
第一节	阴道损伤	(177)
一、	性交损伤	(177)
二、	药物性损伤	(178)
三、	机械性损伤	(179)
四、	异物残留	(180)
第二节	阴道壁膨出	(182)
一、	阴道前壁膨出(膀胱膨出)	(182)
二、	阴道后壁膨出(直肠膨出)	(184)
三、	阴道顶脱垂	(185)
第三节	阴道瘘管	(187)
一、	尿瘘	(187)
二、	粪瘘	(191)
第十九章	阴道炎症	(192)
第一节	非特异性阴道炎	(192)
第二节	特异性阴道炎	(193)
一、	滴虫性阴道炎	(193)
二、	霉菌性阴道炎	(195)
第三节	老年性阴道炎	(197)
第四节	幼女性外阴阴道炎	(198)
第二十章	阴道腺病	(202)

第二十一章	阴道肿瘤	(204)
第一节	阴道良性肿瘤	(204)
一、	阴道囊肿	(204)
二、	阴道瘤样病变	(205)
三、	阴道肿瘤	(206)
第二节	阴道恶性肿瘤	(206)
一、	阴道癌	(207)
二、	阴道肉瘤	(210)
三、	阴道恶性黑色素瘤	(214)
四、	阴道绒毛膜癌	(215)
第二十二章	阴道异位组织	(217)
第二十三章	阴道手术	(219)
第一节	阴道壁膨出修补术	(219)
一、	阴道前壁膨出修补术	(219)
二、	阴道后壁膨出修补术	(223)
第二节	阴道瘘管修补术	(228)
一、	尿瘘修补术	(228)
二、	粪瘘修补术	(232)
第三节	阴道成形术	(234)

第一篇 外阴疾病

第一章 女性生殖系统的发生

第一节 生殖腺的分化

胚胎发育第5周时,由生肾索 (nephrogenic cord)发生的泌尿器官迅速生长,从体后壁出现两条纵行的隆起,即尿生殖嵴 (urogenital ridge),此嵴沿长轴方向出现一条纵行的凹沟,将尿生殖嵴分为外侧的中肾嵴 (mesonephric ridge),内侧的生殖嵴 (genital ridge)。它们是由增生的体腔上皮和深部的间充质形成的。生殖嵴内原始生殖细胞 (primordial germ cell),来源于卵黄囊 (yolk sac) 壁背侧近尿囊 (allantois) 处的内胚层细胞。至胚胎发育第6周时,原始生殖细胞沿后肠背系膜迁移到生殖嵴,于是体腔上皮增生,并穿入深部的间充质内,形成若干不规则的条索,

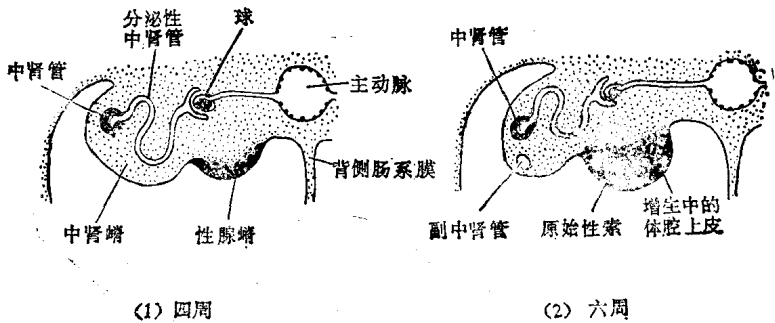


图1-1 胚胎腰部横切面示意图

即生殖索 (genital cord)。此索将原始生殖细胞包围 (图1-1)，约一周迁移完毕。

若胚胎向女性方面发育，原始的生殖细胞发育为卵原细胞 (oogonia)，原始生殖腺分化为卵巢。周围的上皮细胞则形成卵巢表面上皮，卵原细胞和周围卵泡膜细胞 (theca cell) 共同构成原始卵泡 (primordial follicle)。

第二节 生殖管道的演变

胚胎发育至第6周时，形成了两套生殖管道，一套是在泌尿系统中形成的中肾管 (mesonephric duct)，旧称午非氏管 (Wolffian duct) 及中肾小管；另一套为副中肾管 (paramesonephric duct)，旧称苗勒氏管 (Müllerian duct) 是新形成的。若胚胎发育成男性，副中肾管退化，中肾管则发育成男性生殖管道；若胚胎发育成女性，中肾管退化，副中肾管形成女性生殖管道，它将发育为输卵管、子宫和部分阴

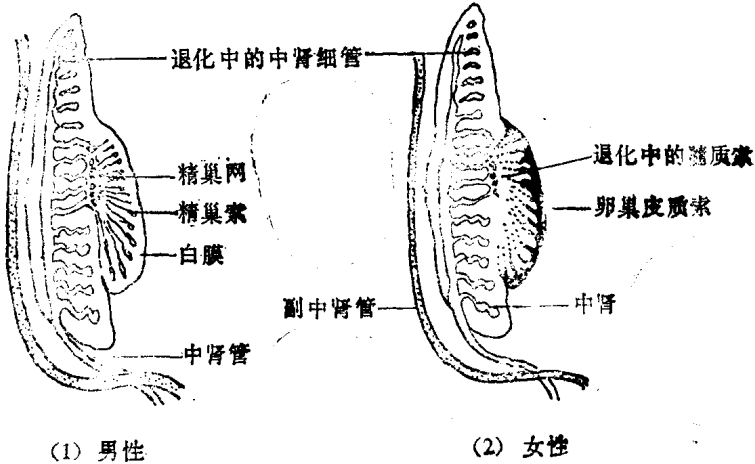


图1-2 男女生殖腺的发生

道。管的末端在尿生殖窦 (urogenital sinus) 后壁上, 形成一隆起, 即窦结节 (sinus tubercle) (图1-2,3,4)。

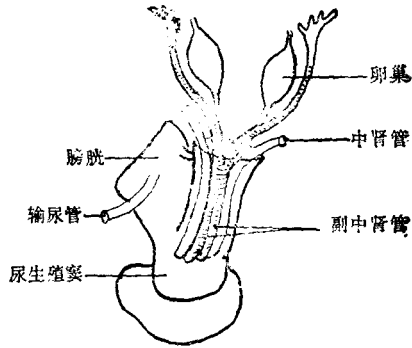
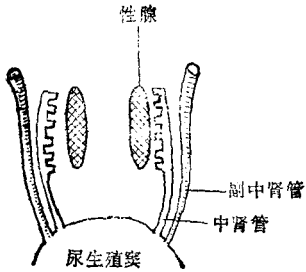


图1-3 中肾管与副中肾管 图1-4 中肾管与副中肾管的走行关系

副中肾管在腹腔行走的方向分三段, 头端为纵行, 中段为横行, 二者演变为输卵管。双侧会合而成的下段, 演变成子宫和阴道穹窿 (图1-5)。

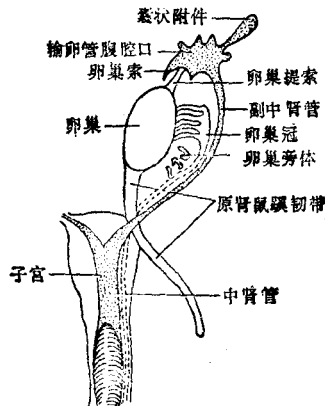


图1-5 生殖器发育原基

第三节 泄殖腔的分隔和演变

泄殖腔 (cloaca) 是后肠末端的膨大部分, 腹侧有尿囊通入, 两侧有中肾管开口。泄殖腔被尿直肠隔 (urorectal septum) 分成背腹两部分, 背侧为直肠, 腹侧为尿生殖窦。尿生殖窦在发育中分为三部分: 上段形成膀胱; 中段构成男性尿道的前列腺部及膜部或女性尿道; 下段女性扩大为阴道前庭 (vaginal vestibulum), 男性参与尿道海绵体部的形成。

第四节 外生殖器的发生

一、外生殖器的原基

胚胎发育至第3周时, 来源于原条区域的原始中胚层细胞, 迁移到尿生殖窦两侧各有两条隆起, 内侧为尿道褶 (urogenital fold), 外侧为阴唇阴囊隆起 (labioscrotal swelling)。在尿生殖窦膜头端, 两侧联合形成生殖结节 (genital tubercle)。尿道褶之间的浅凹陷为尿道沟 (urethral groove)。

上述生殖结节、尿道褶、阴唇阴囊隆起及尿道沟称为外生殖器发生原基。此时, 外生殖器不能区分性别, 称为无性别时期。约至6~8周后才开始发生性的分化 (图1-6,7)。

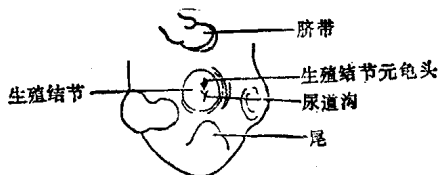


图1-6 外生殖器的发育 (早期)

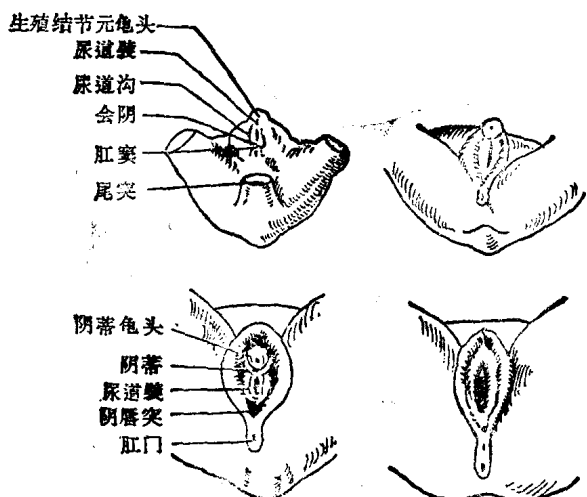


图1-7 外生殖器的发育 (晚期)

二、外生殖器的发育

女性外生殖器的分化发育比男性迟，生殖结节在雄性激素刺激下，男性发育为阴茎，女性发育为初阴体，后形成阴蒂。它的顶端较圆，称为阴蒂头，相当于男性阴茎头。阴唇阴囊隆突不联合，形成大阴唇。尿道褶发育成为小阴唇，小阴唇的游离缘为内外胚层交界处，故小阴唇的外侧面有皮肤特征，而内侧面为粘膜，属于内胚层。尿生殖窦下段和扩展

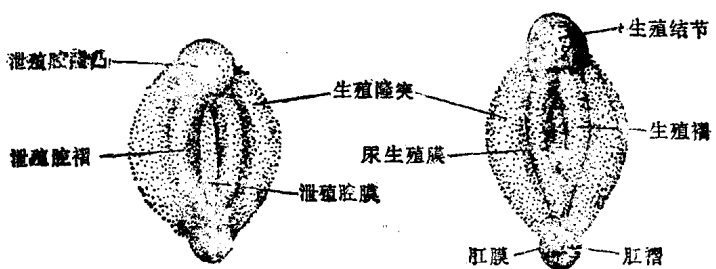


图1-8 外生殖器未分化示意图

的尿道沟形成阴道前庭（图1-8,9）。

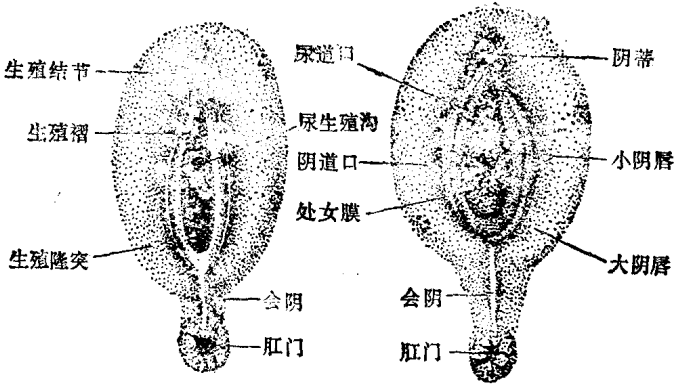


图1-9 五月和初生时女性外生殖器示意图

(秦光明)

参 考 资 料

1. 上海第一医学院, 主编. 组织胚胎学. 第1版. 北京: 人民卫生出版社, 1978: 347-354.
2. 何泽涌, 成令忠. 组织学与胚胎学. 第2版. 北京: 人民卫生出版社, 1983: 258-263.
3. Jan Langman. Medical embryology. 1th ed. Baltimore: Williams and wilkins, 1963: 129.
4. Jan Langman. Medical embryology. 3rd ed. Baltimore: Williams and Wilkins, 1975: 193-196.
5. James Walker, et al. Combined textbook of obstetrics and gynaecology. 9th ed. Edinburgh: Churchill Livingstone, 1976: 35-37.
6. Moore KL, et al. The developing human clinically oriented embryology. 2nd ed. Philadelphia: W. B.