

实用骨科 手术图谱

主编 唐英翰 姚 猛 林 欣



黑龙江科学技术出版社

《实用骨科手术图谱》编委会

主 编 唐英翰 姚 猛 林 欣

主 审 董 中

副主编 朱博明 赵宝权 付国枢 阎景龙

张晓伟 陶树清 杨玉峰

编委 (以姓氏笔画为序)

马成礼 马 毅 王 泓 王 耶 王振东 田万里 田 军

白永贵 付 军 乔靖安 刘宪义 刘铁汉 刘喜春 刘慧雯

关德宏 孙宇良 孙学伟 孙钟万 孙继凯 纪 青 李月部

李吉顺 李树林 杜春华 杜 增 杨维华 何永生 肖艳秋

邵 林 陆洪宇 张玉杰 张新宇 张德桂 武 震 周彦军

赵天晖 赵法章 洪凤石 袁 泉 郝大成 郝克强 姜玉秀

徐国田 唐 红 麻 松 韩剑锋 董大明 董佳生 董秀昌

霍 炎

绘 画 王玉坤 张向光

前 言

新中国成立以来，我国的骨科事业有了迅速的发展，并取得了巨大的成就；尤其是近年来，我国骨科的医疗、教学和科研水平均有显著提高，有些方面已经赶上或超过国际水平。

为了适应我国现代化建设发展的新形势，为了适应骨科事业发展的需要，特别是为了给广大的实习医师、进修医师、中青年骨科医师和广大基层外科医师提供一本较全面、较系统、较实用的临床骨科参考书，我们编绘了《实用骨科手术图谱》一书。

中国古谚云：“万言不如一图”，“百闻不如一见”。著者总结了40多年来手术治疗骨科各种伤病的临床经验，以《骨科手术学》及《骨科手术图谱》为基础，并参考了国内外最新最先进的资料，设计、编绘了此书。为了突出本书的实用性，在编写过程中以骨科各种常用典型手术方法为重点，并用大量篇幅介绍了国内外新技术、新疗法。力求图文并茂，简洁明了，便于广大同道、临床外科工作者和医学院校师生参考。

全书共100万字，1600幅图。依次按颈、肩关节，上臂，肘关节，前臂，腕关节，手，髌、髌关节，大腿，膝关节，小腿，踝关节，足及脊柱分别介绍。除每个手术的手术步骤均有文、图说明外，对有关手术的显露途径、应用解剖、手术适应证、禁忌证、术前准备、麻醉选择及术后治疗等也作了简要介绍或附图说明。同时对某些手术进行了简单的讨论，供读者参考。

本书编绘过程中，曾得到各级医师、同道和专家们的关怀与指导，在此特致以衷心的感谢。

由于我们的经验不足，水平有限，内容尚不全面，缺点错误在所难免，恳切希望专家及广大读者批评指正。

唐英翰

1995年10月于哈尔滨医科大学

目 录

| | |
|--|--|
| I 颈、肩关节 | |
| 肩部关节显露····· (3) | |
| 一、肩锁关节前方切口····· (3) | |
| 二、肩关节前上内方切口····· (4) | |
| 三、肩关节前上后方切口····· (6) | |
| 先天性肌性斜颈的手术治疗····· (7) | |
| 一、胸锁乳突肌锁骨头和胸骨头 切断术····· (7) | |
| 二、胸锁乳突肌上部切断术····· (9) | |
| 三、胸锁乳突肌切除术····· (10) | |
| 胸出口综合征的手术治疗····· (11) | |
| 一、前斜角肌切断及颈肋切除术 ····· (11) | |
| 二、经锁骨上路第一肋骨切除术 ····· (14) | |
| 三、经腋路第一肋骨切除术····· (16) | |
| 肩锁关节脱位切开复位术····· (18) | |
| 一、肩锁关节切开复位克氏针 内固定及喙锁韧带缝合术····· (18) | |
| 二、肩锁关节切开复位克氏针 内固定及喙锁韧带重建术····· (21) | |
| 肩关节前脱位切开复位术····· (22) | |
| 肱骨外科颈骨折切开复位内固定术····· (26) | |
| 复发性肩关节脱位的手术治疗····· (28) | |
| 一、Putti-Platt 手术····· (28) | |
| 二、Magnuson 手术····· (30) | |
| 斜方肌移位术····· (32) | |
| 背阔肌-皮瓣移位代三角肌术····· (35) | |
| 人工肱骨头置换术····· (41) | |
| 全肩关节置换术····· (43) | |
| 同种异体全肩关节移植术····· (45) | |
| 肩关节融合术····· (48) | |
| 一、肩关节结核后方入路融合术 ····· (48) | |
| 二、肩关节结核前方入路融合术 ····· (51) | |
| I 上臂 | |
| 臂部显露····· (57) | |
| 一、三角肌前侧切口····· (57) | |
| 二、臂部前外侧切口····· (58) | |
| 肱骨干骨折切开复位钢板内固定术····· (59) | |
| 肱骨干骨折切开复位髓针内固定术····· (62) | |
| 肱骨干骨折不愈合植骨术····· (64) | |
| 肱骨干骨折不愈合加压外固定术····· (70) | |
| 上臂桡神经损伤缝合术····· (73) | |
| 肱骨短缩桡神经缝合术····· (77) | |
| 胸大肌移位代肱二头肌术····· (82) | |
| 背阔肌-皮瓣移位代肱二头肌术····· (87) | |
| 肱骨慢性骨髓炎肌瓣填塞术····· (90) | |
| II 肘关节 | |
| 肘关节显露····· (95) | |
| 一、肘关节后正中切口····· (95) | |
| 二、肘关节后外侧切口····· (96) | |
| 三、肘关节外侧切口····· (97) | |
| 四、肘关节内侧切口····· (99) | |
| 肱骨髁上骨折切开复位内固定术····· (101) | |
| 肘内翻截骨矫正术····· (104) | |
| 尺骨鹰嘴骨折切开复位内固定术····· (107) | |
| 尺神经前移术····· (110) | |
| 桡骨颈骨折切开复位内固定术····· (113) | |
| 桡骨头切除术····· (114) | |
| 肘关节结核病灶清除术····· (117) | |
| 人工肘关节置换术····· (119) | |
| 肘关节融合术····· (122) | |
| 肘关节疤痕挛缩胸部皮瓣移植术····· (126) | |
| IV 前臂 | |
| 前臂显露····· (133) | |
| 一、前臂背尺侧切口····· (133) | |

| | |
|---------------------------|-------------------------|
| 二、前臂背侧切口…………… (134) | 第一掌骨基底部骨折脱位切开复位 |
| 三、前臂背侧上段切口…………… (136) | 内固定术…………… (217) |
| 四、前臂背侧下段切口…………… (137) | 掌骨多发性骨折切开复位内固定术 |
| 尺、桡骨干骨折切开复位髓针 | …………… (220) |
| 内固定术…………… (139) | 指骨骨折切开复位内固定术…………… (225) |
| 尺、桡骨干骨折切开复位钢板内固定术 | 断指再植术…………… (227) |
| …………… (144) | 复杂伤断指再植术…………… (230) |
| 孟氏 (Monteggia) 骨折切开复位 | 手部神经损伤修复术…………… (235) |
| 内固定术…………… (146) | 一、腕上正中神经不全损伤 |
| 盖氏 (Galeazzi) 骨折切开复位 | 修复术…………… (235) |
| 内固定术…………… (151) | 二、正中神经与尺神经损伤修复术 |
| 断臂再植术…………… (153) | …………… (236) |
| 尺、桡骨短缩神经修复术…………… (157) | 三、掌部尺神经深支损伤修复术 |
| 桡神经深支入肌处损伤神经植入术 | …………… (236) |
| …………… (160) | 四、手指神经损伤修复术…………… (237) |
| 腓肠神经移植术…………… (162) | 游离肌腱移植术…………… (239) |
| 桡神经损伤肌腱移位术…………… (164) | 一、示指游离肌腱移植术…………… (239) |
| 桡骨下端肿瘤段切除腕关节融合术 | 二、拇指游离肌腱移植术…………… (245) |
| …………… (170) | 三、多指 (中、环指) 游离肌腱 |
| V 腕关节 | 移植术…………… (247) |
| 腕部显露…………… (175) | 伸拇长肌腱损伤修复术…………… (251) |
| 一、腕桡侧切口…………… (175) | 伸指肌腱损伤修复术…………… (257) |
| 二、腕掌侧切口…………… (177) | 一、近位指间关节伸指肌腱 |
| 三、腕背侧切口…………… (178) | 修复术…………… (257) |
| 腕部切割伤修复术…………… (180) | 二、中央腱束修复术…………… (257) |
| 桡骨下端截骨术…………… (183) | 三、锤状指修复术…………… (259) |
| 腕舟骨骨折切开复位内固定术…………… (186) | 拇指对掌功能重建术…………… (261) |
| 月骨缺血坏死的手术治疗…………… (189) | 一、环指屈指浅肌腱移位术…………… (261) |
| 一、月骨缺血坏死血管束植入术 | 二、掌长肌腱移位术…………… (263) |
| …………… (189) | 三、尺侧屈腕肌腱移位术…………… (264) |
| 二、月骨摘除术…………… (191) | 四、小指外展肌移位术…………… (265) |
| 腕关节融合术…………… (193) | 屈指浅肌腱移位术…………… (267) |
| 尺骨小头切除术…………… (196) | 拇指再造术…………… (269) |
| 腕手部疤痕挛缩“Z”字成形术…………… (197) | 一、第二趾游离移植术…………… (269) |
| VI 手 | 二、跨趾甲瓣、第二趾骨移植拇指 |
| 手部显露…………… (203) | 再造术…………… (278) |
| 一、手部皮肤正确切口之一…………… (203) | 三、拇指背动脉岛状皮瓣移位拇指 |
| 二、手部皮肤正确切口之二…………… (203) | 再造术…………… (282) |
| 手外伤创面的早期修复术…………… (204) | 四、示指移位术…………… (285) |

| | |
|--------------------------------|---------------------------|
| 五、前臂岛状皮瓣植骨拇指再造术 (289) | 内固定术..... (345) |
| 六、皮管植骨拇指再造术..... (291) | [附] 儿童股颈骨折闭合复位加压 |
| 神经血管蒂皮瓣移植术..... (293) | 螺钉内固定术..... () |
| 手部缺损伤前臂岛状皮瓣修复术..... (295) | 股骨颈骨折内固定带旋髂深血管蒂 |
| 一、桡动脉岛状皮瓣移植术..... (295) | 髂骨瓣植骨术..... (348) |
| 二、尺动脉腕上皮支岛状皮瓣 | 股骨颈骨折内固定带肌蒂骨瓣植骨术 |
| 移植术..... (299) | (350) |
| 三、骨间背侧动脉岛状皮瓣 | 髋关节后脱位切开复位术..... (354) |
| 移植术..... (301) | 股骨转子部骨折 Ender 针内固定术 |
| 第二趾间关节游离移植术..... (304) | (357) |
| 手部指间关节融合术..... (307) | 股骨转子部骨折伽玛 (r) 钉内固定术 |
| 一、近位指间关节融合术..... (307) | (360) |
| 二、远位指间关节融合术..... (308) | 股骨转子部骨折鹅头钉内固定术..... (362) |
| 手部软骨瘤刮除与切除术..... (310) | 股骨转子部骨折 L 型钢板内固定术 |
| 掌腱膜切除术..... (315) | (364) |
| 手部烧伤疤痕挛缩植皮术..... (318) | 股骨转子间截骨术 (McMurray 截骨术) |
| 一、游离植皮术..... (318) | (366) |
| 二、皮瓣植皮术..... (319) | 股骨转子下截骨术 (Schang 截骨术) |
| 分指术..... (323) | (370) |
| 一、游离植皮法..... (323) | 股骨头颈切除转子下截骨术 (Batchelor |
| 二、矩形皮瓣法..... (324) | 截骨术)..... (374) |
| 多指切除术..... (325) | 先天性髋脱位的治疗..... (380) |
| 一、多指切除术..... (325) | 一、先天性髋脱位闭合复位术 |
| 二、分叉形多指切除术..... (326) | (380) |
| 三、先天性髋脱位切开复位术 | (382) |
| 四、Salter 髂骨截骨术..... (386) | (382) |
| 五、Chiari 骨盆内移截骨术..... (389) | (386) |
| 六、先天性髋脱位关节囊周围 | (389) |
| 七、先天性髋脱位关节囊周围 | 截骨术..... (392) |
| 截骨术..... (392) | 六、先天性髋脱位切开复位髋臼 |
| 六、先天性髋脱位切开复位髋臼 | 加盖术..... (393) |
| 加盖术..... (393) | 七、改良沙氏 (Zahradnicek) 手术 |
| 七、改良沙氏 (Zahradnicek) 手术 | (394) |
| (394) | 股骨头坏死髓心减压病灶清除植骨术 |
| 股骨头坏死髓心减压病灶清除植骨术 | (397) |
| (397) | 股骨头坏死病灶清除带旋髂深血管蒂 |
| 股骨头坏死病灶清除带旋髂深血管蒂 | 髂骨瓣植骨术..... (400) |
| 髂骨瓣植骨术..... (400) | 髋关节结核病灶清除术..... (402) |
| 髋关节结核病灶清除术..... (402) | |

| | | | |
|---------------------|-------|---------------------|-------|
| 人工股骨头置换术..... | (405) | | (480) |
| 人工髌关节置换术..... | (409) | 股骨均衡术..... | (483) |
| 髌关节表面置换术..... | (414) | 一、股骨延长术..... | (483) |
| 髌关节融合术..... | (421) | 二、股骨干缩短术..... | (485) |
| 一、带肌蒂骨瓣移植髌关节融合术 | | 三、股骨转子下缩短术..... | (486) |
| | (421) | 四、双下肢均衡术..... | (488) |
| 二、髌关节内、外融合术..... | (424) | 股骨多段截骨延长术..... | (491) |
| 三、髌关节延长融合术..... | (427) | 股二头肌与半腱肌移位术..... | (494) |
| 股骨大转子结核病灶清除术..... | (431) | 股骨转子部肿瘤切除带肌蒂骨瓣植骨术 | |
| 内收肌切断和闭孔神经切断术..... | (433) | | (497) |
| 臀肌瘫痪的手术治疗..... | (436) | 股骨下端肿瘤切除术..... | (500) |
| 一、髂棘肌与阔筋膜张肌移位术 | | Ⅹ 膝关节 | |
| | (436) | 膝关节显露..... | (504) |
| 二、腹外斜肌移位术..... | (438) | 一、膝前内侧(前外侧)切口 | |
| 三、髂腰肌后移术..... | (440) | | (504) |
| Ⅶ 大腿 | | 二、膝后外侧切口..... | (506) |
| 股骨显露..... | (445) | 三、膝后内侧切口..... | (508) |
| 一、大腿前外侧切口..... | (445) | 四、膝后侧切口..... | (509) |
| 二、大腿外侧切口和后外侧切口 | | 髌骨骨折切开复位内固定术..... | (511) |
| | (446) | 一、线绳环形内固定术(ΛυδοB法) | |
| 三、大腿内侧切口..... | (448) | | (511) |
| 股骨干骨折切开复位髓针内固定术 | | 二、钢丝加压内固定术..... | (514) |
| | (450) | 三、张力带钢丝内固定术..... | (515) |
| 股骨干骨折闭合复位髓针内固定术 | | 四、改良张力带钢丝内固定术 | |
| | (457) | | (515) |
| [附]髓内针拔出术..... | (459) | 五、髌骨部分切除术..... | (516) |
| 股骨干骨折闭合复位交锁髓针内固定术 | | 胫骨髌骨骨折切开复位内固定术..... | (517) |
| | (460) | 膝关节半月软骨切除术..... | (521) |
| 股骨干骨折切开复位加压钢板内固定术 | | 一、膝内侧半月软骨切除术..... | (521) |
| | (464) | 二、膝外侧半月软骨切除术..... | (523) |
| 股骨干骨折畸形愈合截骨矫正术..... | (467) | 膝关节镜视下半月软骨修复术..... | (526) |
| 股骨干骨折不愈合旋股外侧动脉横支为 | | 膝关节侧副韧带断裂修复术..... | (531) |
| 蒂大转子骨瓣移植术..... | (470) | 一、膝内侧副韧带断裂早期修复术 | |
| 股骨髁间“T”、“Y”形骨折切开复位 | | | (531) |
| 内固定术..... | (473) | 二、膝外侧副韧带断裂早期修复术 | |
| 股骨慢性骨髓炎肌瓣填塞术..... | (476) | | (533) |
| 一、股骨下端慢性骨髓炎..... | (476) | 膝关节交叉韧带断裂修复术..... | (536) |
| 二、股骨上端慢性骨髓炎..... | (478) | 一、前交叉韧带断裂早期修复术 | |
| 股骨慢性骨髓炎闭式冲洗和负压吸引术 | | | (536) |

| | |
|--------------------------------------|--------------------------------|
| 二、后交叉韧带断裂早期修复术 (537) | 小腿局部皮瓣移位术..... (627) |
| 复发性髌骨脱位的手术治疗..... (539) | 腓肠肌内侧头-皮瓣移位术 (630) |
| 一、先天性髌骨脱位的综合手术 (539) | 双蒂腓肠肌-皮瓣移位术 (635) |
| 二、骸韧带止点移位术..... (541) | 背阔肌-皮瓣移植术 (638) |
| 股骨髁上截骨与关节囊成形术..... (544) | 大网膜游离移植术..... (642) |
| 股骨髁上截骨术..... (546) | 一、小腿环形溃疡..... (643) |
| 胫骨上端截骨术..... (550) | 二、胫骨下端慢性腔洞性骨髓炎 (646) |
| 膝关节游离体摘除术..... (554) | 交腿皮瓣术..... (648) |
| 膝关节结核病灶清除术..... (556) | 骨样骨瘤切除术..... (652) |
| 膝关节后关节囊切开术..... (558) | XI 踝关节 |
| 膝关节屈曲畸形截骨矫正术..... (560) | 踝关节显露..... (657) |
| 全膝关节置换术..... (562) | 一、踝关节前侧切口..... (657) |
| 膝关节表面置换术..... (566) | 二、踝关节后内侧切口 (658) |
| 膝关节加压融合术..... (570) | 踝部骨折切开复位内固定术..... (660) |
| 胫骨上端肿瘤切除膝关节融合术..... (575) | 一、内踝骨折切开复位内固定术 (660) |
| 胫骨上端巨细胞瘤刮植骨术..... (578) | 二、外踝骨折切开复位内固定术 (662) |
| 腘窝囊肿切除术..... (581) | 三、下胫腓分离切开复位内固定术 (663) |
| 腓神经肌支切断术..... (583) | 四、后踝骨折切开复位内固定术 (664) |
| X 小腿 | 胫腓骨下端骨折畸形愈合矫正术..... (665) |
| 胫腓骨显露..... (587) | 踝关节畸形矫正术..... (667) |
| 一、小腿前侧切口..... (587) | 小腿逆行岛状皮瓣移位术..... (669) |
| 二、小腿外侧切口..... (588) | 踝关节融合术..... (672) |
| 胫腓骨双折闭合复位 Ender 针内固定术 (590) | 一、经前侧踝关节融合术..... (672) |
| 胫腓骨双折梅花针内固定术..... (592) | 二、经外侧踝关节融合术 (674) |
| 胫腓骨双折腓骨切开复位内固定术 (594) | 三、经后侧踝关节融合术..... (675) |
| 开放性胫腓骨双折外固定术..... (596) | 踝关节延长融合术..... (678) |
| 胫骨不连接加压外固定术..... (600) | 踝关节稳定术..... (682) |
| 胫骨干骨折骨缺损植骨术..... (602) | 腓骨下端肿瘤刮植骨术..... (684) |
| 小腿内侧皮瓣移植术..... (605) | XI 足 |
| 吻合血管游离腓骨移植术..... (608) | 足部显露..... (689) |
| 吻合血管游离腓骨-皮瓣移植术 (614) | 一、前外侧切口..... (689) |
| 腓骨近端腓总神经损伤修复术..... (617) | 二、外侧弧形切口..... (690) |
| 小腿延长术..... (619) | 三、跟后环形切口..... (690) |
| “O”形腿矫正术 (623) | 三关节融合术..... (692) |
| 胫腓骨下端截骨术..... (625) | |

| | |
|--------------------------------------|-----------------------------------|
| 外翻足截骨矫正术..... (697) | 三、骨凿法椎间盘切除椎体间植骨融合术..... (760) |
| 跗间关节楔形截骨术..... (700) | 后路颈椎椎板开门式椎管扩大成形术..... (762) |
| 跖骨骨折切开复位髓针内固定术..... (702) | 一、单侧椎板开门式椎管扩大术..... (762) |
| 踝外翻矫正术..... (703) | 二、双侧椎板开门式椎管扩大术..... (763) |
| 一、骨赘切除术..... (703) | 腰椎间盘突出症的手术治疗..... (768) |
| 二、Keller 手术..... (705) | 一、开窗法腰椎间盘摘除术..... (769) |
| 三、Mc Bride 手术..... (706) | 二、半椎板切除腰椎间盘摘除术..... (773) |
| 四、Funk 和 Wells 手术..... (708) | 三、全椎板切除腰椎间盘摘除术..... (774) |
| 肩舟骨切除、胫后肌腱移位术 (Kinder 手术)..... (710) | 寰枢椎结核经口腔病灶清除术..... (777) |
| 跟腱延长术..... (712) | 颈椎结核经胸锁乳突肌旁病灶清除术..... (781) |
| 跖腱膜切断术..... (715) | 胸椎结核经胸膜外病灶清除术..... (784) |
| 腓骨长肌腱移位术..... (717) | 胸椎结核经胸腔病灶清除术..... (789) |
| 胫前肌腱移位术..... (720) | 胸椎结核合并截瘫前外侧减压术..... (794) |
| 胫后肌腱移位术..... (722) | 脊柱结核晚发截瘫椎体后缘骨嵴切除术..... (796) |
| 腓骨长肌腱移位代跟腱术..... (725) | 胸腰联合切口病灶清除术..... (798) |
| 腓肠肌前移术..... (727) | 经腹膜外前方切口病灶清除术..... (802) |
| 踇长伸肌腱后移术..... (730) | 经腹腔病灶清除术..... (807) |
| 股前外侧皮瓣移植术..... (732) | 髋髂关节结核病灶清除带肌蒂骨瓣移植关节融合术..... (810) |
| 足底神经血管蒂皮瓣移位术..... (734) | 椎管内肿瘤切除术..... (812) |
| 跟骨结核病灶清除术..... (737) | 脊柱侧突的手术治疗..... (814) |
| XII 脊柱 | 一、Harrington 方法..... (814) |
| 脊柱骨折脱位切开复位减压术..... (741) | 二、Dwyer 方法..... (820) |
| 脊柱骨折脱位切开复位 Dick 钉固定术..... (747) | 耻骨联合分离切开复位钢板内固定术..... (823) |
| 脊柱骨折脱位椎管侧前方减压术..... (750) | |
| Steffee 手术..... (753) | |
| 前路颈椎间盘切除椎体间植骨融合术..... (756) | |
| 一、环锯法椎间盘切除椎体间植骨融合术..... (756) | |
| 二、前路椎间盘切除开长窗椎管扩大术..... (759) | |

I 颈、肩关节

肩部关节显露

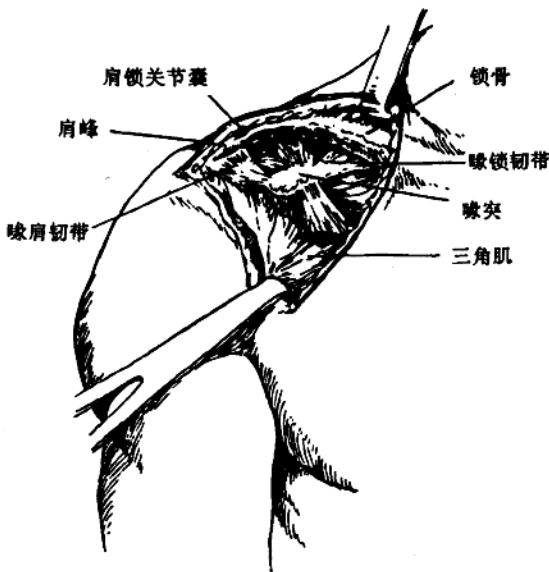
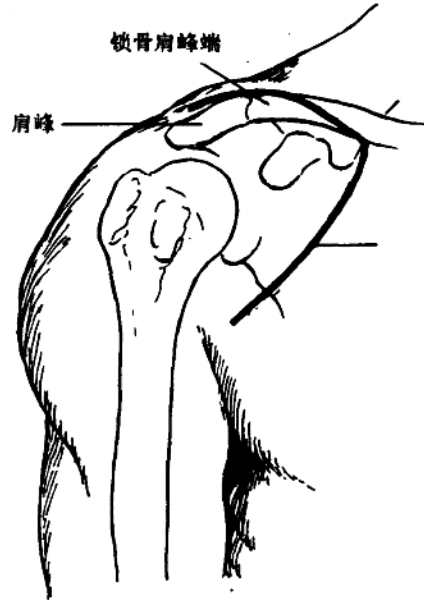
一、肩锁关节前方切口

适应证

肩锁关节脱位切开复位术。

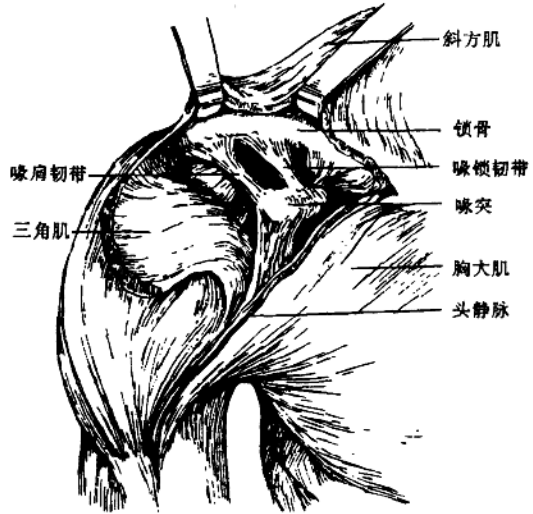
手术步骤

1. 切口起自肩峰前上缘，向内沿锁骨外 1/4 段再弯转向下，沿三角肌胸大肌间沟下行 3~4cm。



2. 切开皮肤、皮下组织后，在肌间沟中找到头静脉并给予保护。分开三角肌内缘，距其起点下约 0.5cm 处，切断三角肌的锁骨头和肩峰头，显露喙突、肩锁关节囊，喙锁韧带及喙肩韧带。

3. 再切开锁骨骨膜, 于骨膜下将斜方肌和三角肌自锁骨和肩峰部剥离下来, 将斜方肌牵向上方, 三角肌翻向下方。



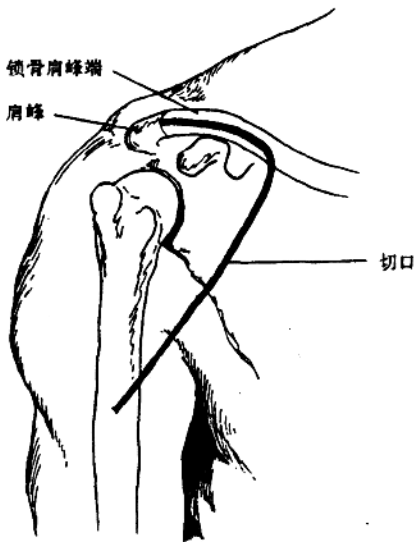
二、肩关节前上内方切口

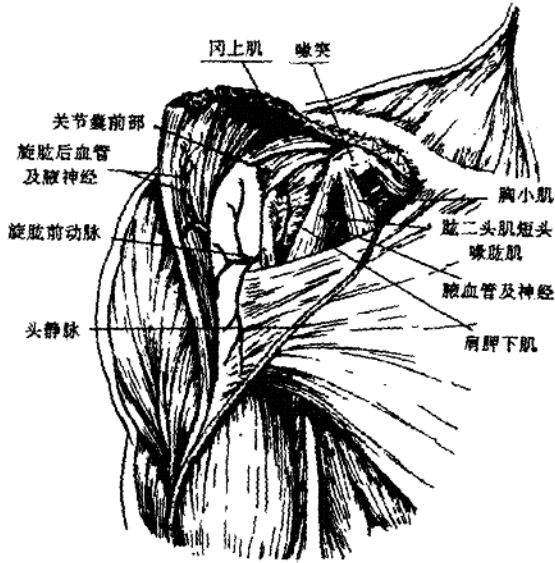
适应证

1. 陈旧性肩关节脱位切开复位术。
2. 复发性肩关节脱位修复术。
3. 人工关节置换术。
4. 肩关节结核病灶清除术。
5. 肱骨外科颈骨折切开复位内固定术等。

手术步骤

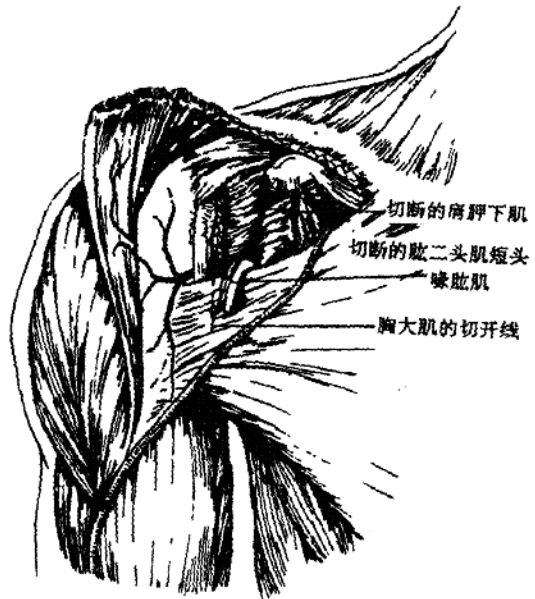1. 切口起自肩锁关节前部, 向内沿锁骨外1/3前缘弯转向下外, 沿三角肌前缘至其起止点间的中、下1/3交界处止。





2. 在三角肌胸大肌间沟中，找到头静脉，并给予保护。距锁骨约 0.5cm 处，切断三角肌的锁骨头，将其翻向外侧，即可显露肩关节的前方诸结构。

3. 游离喙肱肌、肱二头肌短头，在距喙突约 1cm 处切断二肌的联合腱，并将其翻向下方，露出肩胛下肌。仔细游离肩胛下肌，在距止点约 1cm 处将其切断，并翻向内侧，即可显露关节囊的前部和下部。纵行切开头关节囊，进入肩关节。



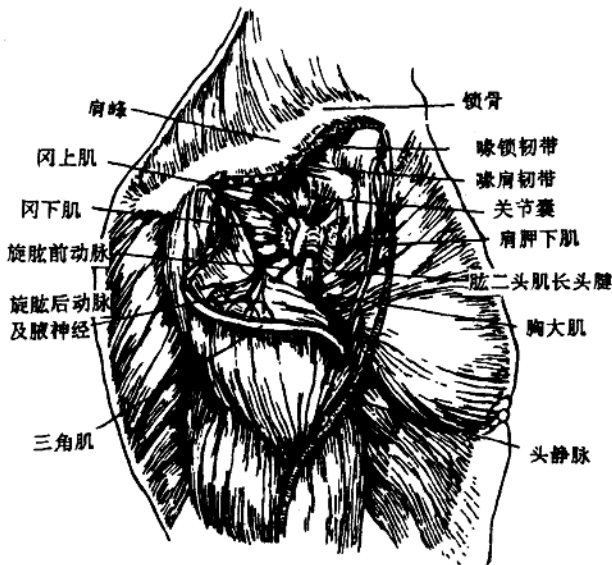
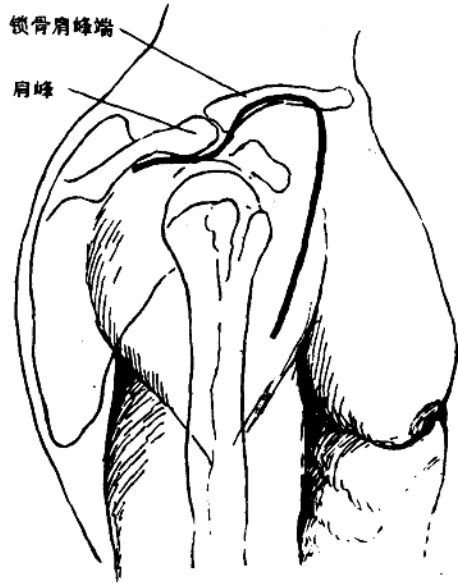
三、肩关节前上后方切口

适应证

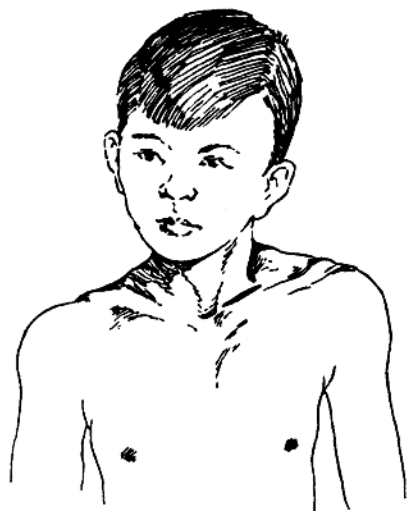
主要适用于肩关节融合术。

手术步骤

1. 切口的前半部与肩关节前上内方切口相同，其后半部绕过肩峰，沿肩胛冈的外1/2或1/3切开。



2. 自锁骨、肩峰及肩胛冈上，将三角肌在距其起点约0.5cm处切离下来，并将其翻向下方，显露肩关节囊，切开关节囊的前侧或后侧部，显露肩关节的相应部分。



先天性肌性斜颈的手术治疗

一、胸锁乳突肌锁骨头和胸骨头切断术

适应证

6个月~12岁肌性斜颈病儿，经非手术治疗无效者；12岁以上者，若颈椎无结构变化，面部畸形不严重，亦可考虑手术矫正。

术前准备

1. 术前剃去颈部毛发，必要时剃光头发。
2. 制备石膏帽或石膏围领。

麻醉

采用局麻或全麻。

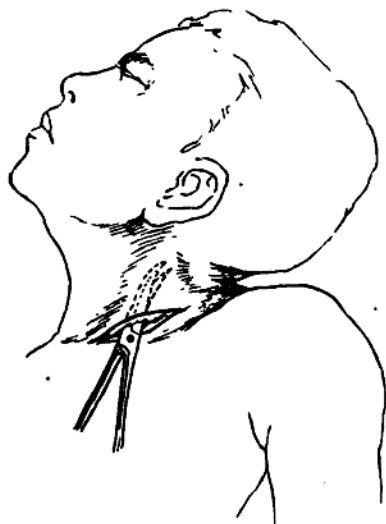体位

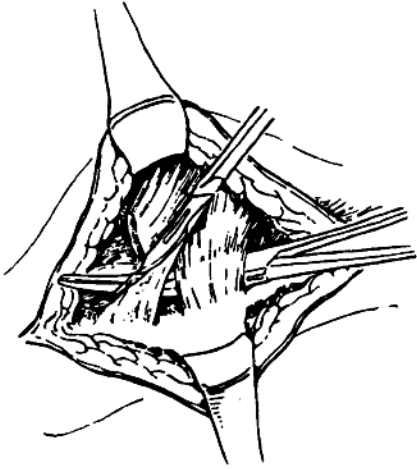
仰卧，两肩下垫软枕，头部偏向健侧。

手术步骤

1. 采用锁骨上横切口。即于胸锁关节和锁骨内侧端的上方1cm处，作与锁骨平行的横切口，长约3~4cm。


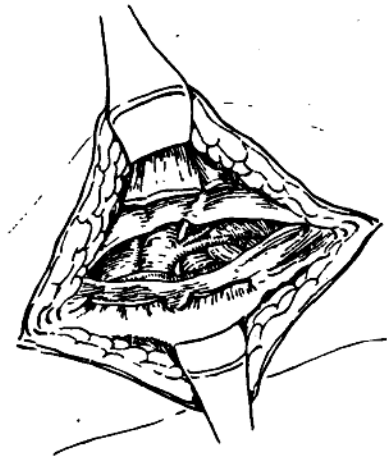
2. 切开皮肤、皮下组织及颈阔肌，分离皮瓣，并向上、下牵开，即可显露被筋膜覆盖的胸锁乳突肌胸骨头和锁骨头。





3. 切开腱膜，钝性分离出胸锁乳突肌肌腱的胸骨头和锁骨头，以长弯止血钳自该肌腱下端外侧分开其下面的软组织后，将肌腱游离并挑起，于锁骨上2cm处分别横行切断。

4. 而后，用手指触及其后鞘及深筋膜，如有牵缩及紧张的筋膜，应小心地予以切断。注意勿损伤深部血管。



5. 松解理想后，仔细止血，将颈阔肌与皮下组织作一层缝合，最后缝合皮肤。局部用纱布压迫，在过度矫正的位置上，先以砂袋将头部制动。以后用石膏围领固定，以确保疗效。