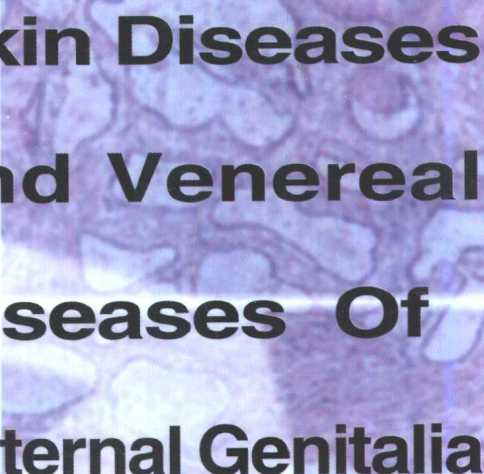




# 外生殖器皮肤病性病 彩色图谱


# A Color Atlas

# Of



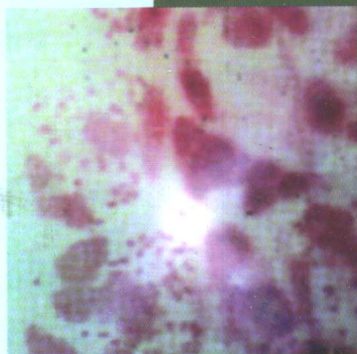
**Skin Diseases  
and Venereal  
Diseases Of  
External Genitalia**

学苑出版社



主编: 王砚宁 顾军 张郁

审阅: 陈明 虞瑞尧



- ◆ 全彩色图文并茂
- ◆ 系统地介绍发生在外生殖器部位的皮肤病和性病
- ◆ 对于一些少见皮肤疾病的不同时期皮损表现和同一阶段不同皮损特征亦进行详尽的描述
- ◆ 汇集大量的彩色图片, 旨在利于读者诊断时进行查阅, 通过看图识病。

责任编辑: 林霖

封面设计: 晓程

ISBN 7-5077-0882-9



9 787507 708820 >

定价: 196.00 元

# 外生殖器皮肤病性病彩色图谱

**主 编：**王砚宁 顾 军 张 郁

**审 阅：**陈 明 虞瑞尧

**编 委：**王砚宁 师叶辉 刘先锋 孙宝强 何 平

李安达 张 郁 赵 鹏 顾 军 郭燕妮

温洪军 (以姓氏笔划为序)

學苑出版社



## 图书在版编目(CIP)数据

外生殖器皮肤病性病彩色图谱 / 王砚宁、顾军、张郁 主编. 北京: 学苑出版社, 2001.5  
ISBN 7-5077-0882-9

I . 外… II . ①王…②顾…③张… III . 医学 - 皮肤病 - 性病 - 诊断 - 图谱 IV . R75

中国版本图书馆 CIP 数据核字(2001)第 036375 号

责任编辑: 林霖

---

学苑出版社出版发行

地址: 北京市海淀区万寿路西街 11 号 100036

邮购电话: (010)68232285

北京市广内印刷厂印刷 新华书店经销

787 × 1092 毫米 16 开本 18.875 印张 475 千字

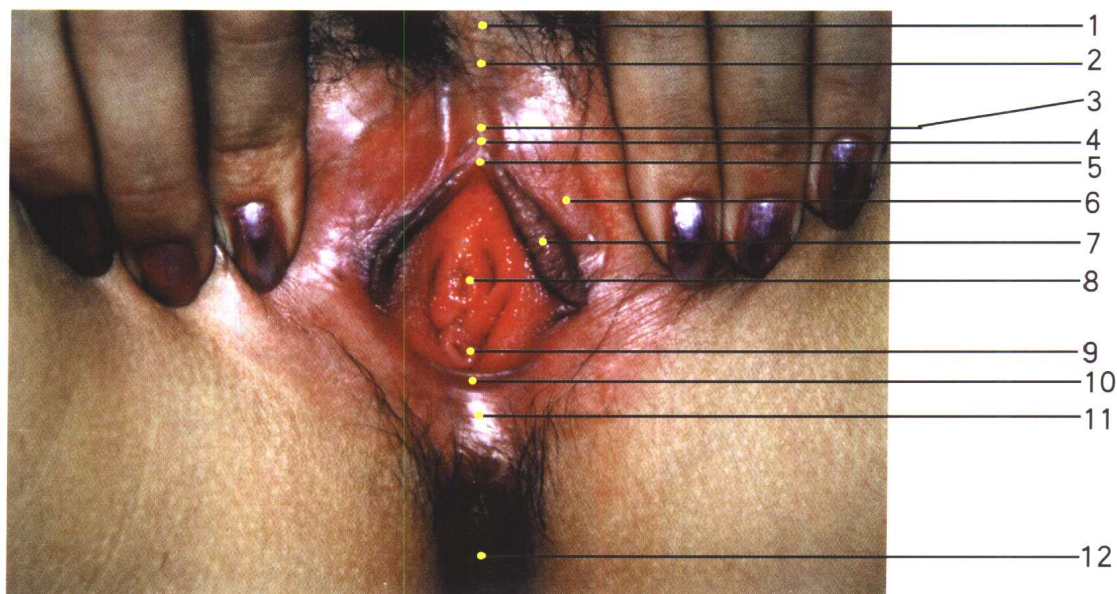
2001 年 8 月北京第 1 版 2001 年 8 月北京第 1 次印刷

印数: 0001-2000 册

定价: 196.00 元

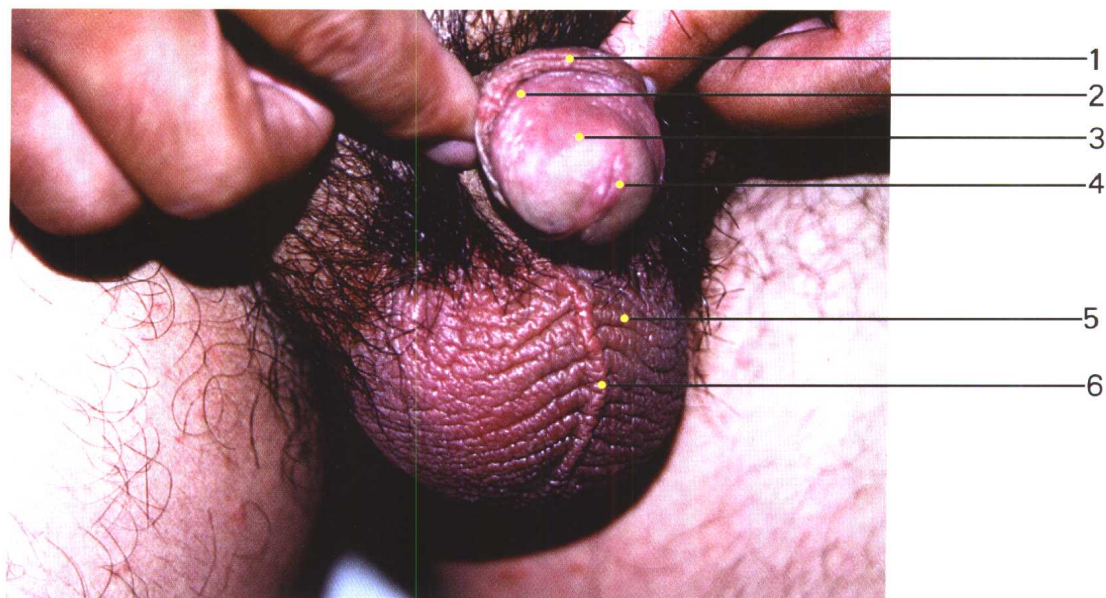
外生殖器皮肤病  
性病彩色图谱

## 女性外生殖器解剖



- |                                       |   |
|---------------------------------------|---|
| 1. 阴阜 Mons pubis                      | 7. 小阴唇 Labium minus pudendi                   |
| 2. 阴唇前联合 Commissura labiorum anterior | 8. 尿道外口 Of ostium urethrae externum femininae |
| 3. 阴蒂包皮 Preputium clitoridis          | 9. 阴道口 Ostium vaginae                         |
| 4. 阴蒂头 Glans clitoridis               | 10. 阴唇系带 Frenulum labiorum pudendi            |
| 5. 阴蒂系带 Frenulum clitoridis           | 11. 会阴 Perineum                               |
| 6. 大阴唇 Labium majus pudendi           | 12. 肛门 Anus                                   |

## 男性外生殖器解剖



- |                          |                                     |
|--------------------------|-------------------------------------|
| 1. 阴茎包皮 Prepuce of penis | 4. 尿道外口 External orifice of urethra |
| 2. 冠状沟 Coronary sulcus   | 5. 阴囊 Scrotum                       |
| 3. 阴茎龟头 Glans penis      | 6. 阴囊中线 Scrotum midline             |

## 序

由王砚宁等几位青年医师编撰的《外生殖器皮肤病性病彩色图谱》一书，是一本通俗易懂、有较大参考价值的好书。

当今我国性传播疾病的发病率以每年15%的速度在增长，患者众多，且危害较大，在诊断和治疗上也确实存在许多问题。工作在皮肤性病科的临床医生经常遇到发生在外生殖器部位的疾病，有的是性传播疾病，有的不是性传播疾病，因此，对发生在外生殖器部位的疾病正确诊断、鉴别和治疗，需要丰富的临床经验。在本书中，作者将自己的临床实践经验和积累的大量珍贵资料，以及个人的心得与体会，毫无保留地介绍给读者，这种严谨治学的精神实在是可喜可贺。本书涉及的皮肤病、性传播性疾病的范围比较广泛，图文信息量大，易读、易懂，我相信本书定会给广大读者带来有用的预防治疗知识。

本书确有诸多独到之处，特别是作者的经验，认真详读定会有收益。希望作者再接再厉继续加强临床医疗实践，注意资料积累，广泛阅读相关图书与杂志，进一步充实自己，总结经验，写出更好、更高水平的书，为人民造福，为发展皮肤性病科学事业做出更多的贡献。

**虞瑞尧**

北京解放军总医院

于2001年4月

# 外生殖器皮肤病性病彩色图谱

## 目录

### 病毒性皮肤病 Diseases Caused by Virus

带状疱疹 herpes zoster .....	001-003 (1)
传染性软疣 molluscum contagiosum .....	004-010 (2)
鲍温病样丘疹病 Bowenoid papulosis .....	011-017 (6)

### 球菌性皮肤病 Diseases Caused by Coccobacteria

毛囊炎 folliculitis .....	018-023 (9)
丹毒 erysipelas .....	024-026 (11)
蜂窝织炎 cellulitis .....	027-028 (13)
增殖性皮炎 dermatitis vegetans .....	029 (14)
坏死性筋膜炎 necrotizing fasciitis .....	030-031 (14)
坏疽性龟头炎 gangrenous balanitis .....	032 (16)
下疳型脓皮病 chancriform pyoderma .....	033-034 (16)
化脓性汗腺炎 hidradenitis suppurativa .....	035-036 (17)
前庭大腺炎 bartholinitis .....	037-039 (19)
阴茎脓肿 abscess of penis .....	040-041 (20)
Reiter 病 Reiter' s disease .....	042-045 (21)

### 杆菌性皮肤病 Diseases Caused by Bacillus

急性女阴溃疡 ulcus vulvae acutum .....	046-048 (23)
糜烂性包皮龟头炎 erosive balanoposthitis .....	049-050 (25)
糜烂性女阴炎 erosive vulvitis .....	051 (26)
腋毛棒状杆菌病 corynebacteriasis axillaris .....	052 (27)
棒状杆菌癣样红斑 dermatomycoid erythema corynebacteris .....	053-054 (27)
阴茎结核疹 penis tuberculid .....	055-058 (29)
腔口皮肤结核 tuberculosis cutis orificialis .....	059 (31)

### 真菌性皮肤病 Diseases Caused by Fungi

股癣 tinea cruris .....	060-062 (31)
阴茎癣 tinea of the penis .....	063-064 (33)
阴囊癣 tinea of the scrotum .....	065-066 (34)
念珠菌性包皮龟头炎 candidal balanoposthitis .....	067-070 (35)
念珠菌性外阴阴道炎 candidal vulvovaginitis .....	071-074 (37)
念珠菌性间擦疹 candidal intertrigo .....	075-076 (39)



婴儿泛发性念珠菌病 infant generalized cutaneous candidiasis .....	077-078 (40)
念珠菌性肉芽肿 candidal granuloma .....	079 (41)
皮肤毛霉菌病 mucormycosis cutis .....	080 (42)
组织胞浆菌病 histoplasmosis .....	081-082 (42)

### 寄生虫、昆虫及动物性皮肤病 Diseases Due to Animals and parasites

阴虱病 pubic phthiriasis .....	083-085 (44)
疥疮 scabies .....	086-092 (45)
皮肤腭口虫病 gnathostomiasis cutis .....	093-094 (48)
阿米巴性龟头炎 amoebic balanitis .....	095 (49)
水蛭咬伤 leech bite .....	096 (50)
血吸虫皮炎 dermatitis schistosome .....	097 (50)
恙螨皮炎 trombidiosis .....	098-099 (51)
滴虫性龟头炎 trichomonal balanitis .....	100-101 (52)
阴道滴虫病 trichomoniasis vaginalis .....	102-103 (53)

### 物理性皮肤病 Dermatoses Due to Physical Factors

擦烂 intertrigo .....	104-105 (54)
尿布皮炎 diaper dermatitis .....	106-107 (55)
褥疮 decubital ulcer .....	108-109 (56)
脓疱性粟粒疹 miliaria pustular .....	110-111 (57)

### 皮炎及湿疹 Dermatitis and Eczema

接触性皮炎 contact dermatitis .....	112-116 (59)
女阴湿疹 eczema of the vulvae .....	117 (61)
阴囊湿疹 eczema of scrotum .....	118-121 (62)
毒性皮炎 dermatitis venenata .....	122-124 (63)

### 药物疹及荨麻疹 Drug Eruption and Urticaria

固定性药疹 fixed drug eruption .....	125-128 (65)
中毒性表皮坏死松解症 toxic epidermal necrolysis .....	129-130 (67)
血管性水肿 angioedema .....	131-133 (68)
药疹(扁平苔藓型) drug eruption-lichen planus type .....	134 (70)
药疹(剥脱性皮炎型) drug eruption-exfoliative dermatitis type .....	135-137 (71)
丘疹性荨麻疹 urticaria papulosa .....	138-140 (72)

### 结缔组织病 Connective Tissue Diseases

局限性硬皮病 scleroderma circumscriptum .....	141-142 (73)
---	--------------

系统性硬皮病 systemic scleroderma .....	143 (75)
干燥综合征 sicca syndrome .....	144 (75)

### 大疱性皮肤病 Bullous Dermatoses

寻常型天疱疮 pemphigus vulgaris .....	145-147 (76)
增殖型天疱疮 pemphigus vegetans .....	148-150 (78)
大疱性类天疱疮 bullous pemphigoid .....	151-154 (80)
瘢痕性类天疱疮 cicatricial pemphigoid .....	155-156 (82)
家族性良性慢性天疱疮 familial benign chronic pemphigus .....	157-159 (83)
疱疹样皮炎 dermatitis herpetiformis .....	160-162 (85)
儿童良性慢性大疱性皮肤病 benign chronic bullous dermatosis of childhood .....	163-164 (87)
成人线状IgA大疱性皮肤病 linear IgA bullous dermatosis of adult .....	165-167 (88)
疱疹样脓疱病 impetigo herpetiformis .....	168 (89)

### 神经精神性皮肤病 Neurogenic and Psychogenic Dermatoses

神经性皮炎 neurodermatitis .....	169-172 (90)
阴囊瘙痒病 pruritus scrotum .....	173-174 (92)
女阴瘙痒病 pruritus vulvae .....	175-176 (93)
感觉异常 paresthesia .....	177-178 (94)

### 角化性皮肤病 Keratodermatosis

毛囊角化病 keratosis follicularis .....	179-180 (95)
汗管角化症 sudokeratosis .....	181-182 (96)

### 红斑及丘疹鳞屑性皮肤病 Erythematous and Papulosquamous Dermatoses

多形红斑 erythema multiforme .....	183-185 (97)
脱屑性红皮病 erythroderma desquamata .....	186 (99)
扁平苔藓 lichen planus .....	187-192 (99)
光泽苔藓 lichen nitidus .....	193-195 (102)
硬化性萎缩性苔藓 lichen sclerosis et atrophicus .....	196-202 (103)
寻常型银屑病 psoriasis vulgaris .....	203-207 (106)
间擦性银屑病 intertriginous psoriasis .....	208-209 (109)
尿布银屑病 napkin psoriasis .....	210-211 (110)
连续性肢端皮炎 acrodermatitis continua .....	212 (111)
毛发红糠疹 pityriasis rubra pilaris .....	213 (112)

### 萎缩性皮肤病 Atrophic Dermatoses

婴儿腹部远心性脂肪营养不良 lipodystrophia centrifugal abdominalis infantilis .....	214-215 (113)
---	---------------

老年性女阴萎缩 senile atrophy of the vulva .....	216 (115)
干燥性闭塞性龟头炎 balanitis xerotica obliterans .....	217-219 (115)

### 皮肤血管炎及脉管性疾病 Cutaneous Vasculitis and Vascular Diseases

变应性皮肤血管炎 allergic cutaneous vasculitis .....	220-221 (117)
坏疽性脓皮病 pyoderma gangrenosum .....	222 (118)
紫癜 purpura .....	223-224 (119)
过敏性紫癜 allergic purpura .....	225-226 (120)
白塞病 Behcet's disease .....	227-229 (121)
慢性淋巴水肿 chronic lymphedema .....	230-233 (123)
阴茎硬化性淋巴管炎 sclerosing lymphangitis of the penis .....	234-235 (125)

### 皮肤附属器疾病 Diseases of the Skin Appendages

脂溢性皮炎 seborrheic dermatitis .....	236-238 (126)
Fox-Fordyce病 Fox-Fordyce disease .....	239-241 (128)
色汗症 chromhidrosis .....	242 (129)
血汗症 hematidrosis .....	243 (130)
普秃 alopecia universalis .....	244-245 (130)
少毛症 hypotrichosis .....	246 (132)

### 内分泌、代谢及营养障碍性皮肤病

#### Endocrine, Metabolism and Dysnutrition Errors Dermatoses

核黄素缺乏症 ariboflavinosis .....	247-250 (132)
阴囊特发性皮肤钙沉着症 idiopathic calcinosis of the scrotum .....	251 (134)
黑棘皮病 acanthosis nigricans .....	252-253 (135)
女阴疣状黄瘤 verruciform xanthoma of the vulvae .....	254-255 (136)
播散性黄瘤 xanthoma disseminatum .....	256-259 (137)
肠病性肢端皮炎 acrodermatitis enteropathica .....	260-261 (139)
坏死溶解性游走性红斑 necrolytic migratory erythema .....	262 (140)

### 色素障碍性皮肤病 Disturbances of Pigmentation

白癜风 vitiligo .....	263-267 (141)
外伤性白斑 traumatic leukoderma .....	268-269 (144)
局限性癌前黑变病 melanosis circumscripta precancerosa Dubreuilh .....	270-271 (145)
多发性斑状色素沉着症 pigmentation macularis multiplex .....	272 (146)

### 遗传性皮肤病 Hereditary Cutaneous disorders

板层状鱼鳞病 lamellar ichthyosis .....	273-274 (146)
----------------------------------	---------------

性联鱼鳞病	ichthyosis sex-linked	275-277	(147)
遗传性血管性水肿	hereditary angioedema	278-279	(149)
营养不良性大疱性表皮松解症	epidermolysis bullosa dystrophica	280-281	(150)
神经纤维瘤病	neurofibromatosis	282-283	(151)
色素失禁症	incontinentia pigmenti	284-287	(152)
遗传性淋巴水肿	hereditary lymphedema	288	(153)

### 皮肤囊肿 Skin cysts

皮样囊肿	dermoid cyst	289	(154)
粟丘疹	milium	290-291	(155)
阴茎中线囊肿	median raphe cyst of the penis	292-294	(156)
前庭大腺囊肿	Bartholin's cyst	295-296	(157)

### 黏膜疾病 Diseases of the Mucous Membranes

黏膜白斑病	leukoplakia	297-301	(158)
黏膜白色海绵痣	nevus spongiosus mucosae	302-303	(161)
浆细胞性龟头炎	plasma-cell balanitis	304-305	(162)
浆细胞性女阴炎	plasma-cell vulvitis	306	(163)
急性浅表性龟头炎	acute superficial balanitis	307-309	(163)
环状糜烂性龟头炎	circinate erosive balanitis	310-311	(165)
云母状和角化性假上皮瘤性龟头炎	micaceous and keratotic pseudo-epitheliomatous balanitis	312-313	(166)
寻常性龟头炎	balanitis vulgaris	314-316	(167)
单纯性女阴炎	vulvitis simplex	317-319	(168)
非特异性女阴炎	non-specific vulvitis	320-321	(169)
细菌性阴道病	bacterial vaginosis	322-324	(170)
月经性黏膜溃疡	ulcers mucosa menstrualis	325	(172)
阴茎海绵体硬结症	plastic induration of the penis	326	(173)
Fordyce 病	Fordyce's disease	327-330	(173)
复发性坏死性黏膜腺周围炎	periadenitis mucosa necrotica recurrens	331-333	(175)
梭菌螺旋体病	fusospirochetosis	334-335	(176)

### 皮肤肿瘤 Epidermal Tumors

脂溢性角化病	seborrheic keratosis	336-337	(177)
疣状痣	verrucous nevus	338-340	(178)
皮角	cutaneous horn	341-342	(180)
Bowen 病	Bowen's disease	343-346	(181)
增殖性红斑	erythroplasia of Queyrat	347-351	(183)
乳房外 Paget 病	extramammary paget's disease	352-361	(185)
阴茎癌	carcinoma of penis	362-366	(189)



女阴癌 carcinoma of vulva .....	367 (191)
女阴假性湿疣 pseudocondyloma of vulvae .....	368-371 (192)
珍珠状阴茎丘疹 pearly penile papules .....	372-374 (193)
软纤维瘤 soft fibroma .....	375-378 (195)
皮肤纤维瘤 dermatofibroma .....	379-380 (196)
瘢痕疙瘩 keloid .....	381-382 (198)
单发性生殖器平滑肌瘤 solitary genital leiomyoma .....	383-384 (199)
硬化性脂肪肉芽肿 sclerosing lipogranuloma .....	385 (200)
脂肪瘤 lipoma.....	386-387 (200)
皮脂腺痣 sebaceous nevus .....	388 (201)
多发性脂囊瘤 steatocystoma multiplex.....	389-392 (202)
顶泌汗腺汗囊瘤 apocrine hidrocystoma .....	393-395 (204)
乳头状汗腺瘤 hidradenoma papilliferum.....	396-397 (205)
透明细胞汗腺瘤 clear cell hidradenoma .....	398-400 (206)
巨痣 giant pigmented nevus .....	401-402 (208)
色素痣 pigmented nevus.....	403-405 (209)
蓝痣 blue nevus .....	406-408 (210)
原位恶性黑素瘤 malignant melanoma in situ.....	409 (211)
侵袭性恶性黑素瘤 invasive malignant melanoma.....	410-412 (212)
毛细血管瘤 capillary hemangioma .....	413-414 (214)
血管角皮瘤 angiokeratoma .....	415-418 (215)
海绵状血管瘤 cavernous hemangioma .....	419-420 (216)
局限性动静脉瘘 localized arteriovenous fistula .....	421-423 (217)
血管球瘤 glomus tumor .....	424-425 (219)
老年性血管瘤 senile angioma .....	426-428 (220)
化脓性肉芽肿 pyogenic granuloma .....	429-431 (221)
淋巴管瘤 lymphangioma.....	432-435 (223)
生殖器汗管瘤 genital syringoma .....	436-439 (225)
淋巴瘤样丘疹病 lymphomatoid papulosis .....	440-443 (226)
皮肤T细胞淋巴瘤 cutaneous T-cell lymphoma.....	444 (228)
蕈样肉芽肿 mycosis fungoides .....	445-447 (229)
皮肤Hodgkin病 Hodgkin's disease of skin .....	448 (231)
皮肤白血病 leukemia cutis .....	449 (232)
帕杰特样网织细胞增生症 pagetoid reticulosis.....	450 (232)
包皮系带旁腺增生 parafrenal glands hyperplasia.....	451-452 (233)
内脏癌皮肤淋巴转移 cutaneous and lymph node metastasis from visceral carcinoma .....	453 (234)
颗粒细胞瘤 granular cell tumor .....	454-455 (235)

### 性传播疾病 Sexually Transmitted Diseases

梅毒 syphilis.....	456-481 (236)
------------------	---------------

淋病 gonorrhea.....	482-493 (247)
非淋菌性尿道炎 non-gonococcal urethritis.....	494-498 (251)
生殖器疱疹 genital herpes.....	499-505 (253)
软下疳 chancroid.....	506-514 (256)
尖锐湿疣 condyloma acuminatum.....	515-529 (260)
巨大性尖锐湿疣 giant condyloma acuminatum.....	530-535 (266)
腹股沟肉芽肿 granuloma inguinale.....	536-537 (269)
性病性淋巴肉芽肿 lymphogranuloma venereum.....	538-540 (270)
艾滋病 acquired immunodeficiency syndrome.....	541-547 (272)
性病疑病症 hypochondriasis of sexual transmitted disease.....	548-549 (275)

### 其他 Miscellaneous

外生殖器外伤 extragenital trauma.....	550 (276)
尿道裂 bifid urethra.....	551 (277)
尿道肉阜 urethral caruncle.....	552 (278)
尿道口狭窄 urethrostenosis.....	553-554 (278)
包茎 phimosis.....	555-557 (279)
嵌顿包茎 paraphimosis.....	558-559 (280)
包皮过长 redundant prepuce.....	560 (281)
皮肤垢着病 cutaneous dirtadherent disease.....	561 (282)
精索静脉曲张 varicocele.....	562 (283)
外痔 external hemorrhoids.....	563 (283)
子宫脱垂 prolapse of uterus.....	564 (284)
皮肤子宫内膜异位 cutaneous endometriosis.....	565-567 (284)
生殖器会阴裂缝先天性窦道及囊肿 congenital sinuses and cysts of the genitoperineal raphe.....	568 (286)
局限性肠炎 regional enteritis.....	569 (286)
女阴-阴道-牙龈综合征 vulvo-vaginal-gingival syndrome.....	570 (287)
西蒙-席汉综合征 Simmonds-Sheehan syndrome.....	571 (288)

## 病毒性皮肤病 Diseases Caused by Virus

带状疱疹  
(herpes zoster)

带状疱疹由水痘—带状疱疹病毒引起。本病的发生系初次感染病毒后具有一定免疫力的个体再次感染，也可为原发感染后，潜伏体内的病毒在机体抵抗力降低时，被重新激活而引起。因此，免疫功能，特别是细胞免疫功能低下或缺陷，是本病发生的重要原因。一般初次感染时表现为水痘，属一种不完全性免疫反应，再次感染时表现为带状疱疹，属完全性免疫反应，故发生水痘后仍能发生带状疱疹，而患带状疱疹后可获终生免疫，不再发生带状疱疹。但也有少数，尤其是年老体弱及患有严重的全身性疾病，例如恶性肿瘤、大剂量或长期服用糖皮质激素、接受放疗及化疗的患者，也可多次发生，甚至全身泛发带状疱疹。

## 【临床表现】

本病好发于春秋季节，潜伏期为7~14天，前驱期常有感

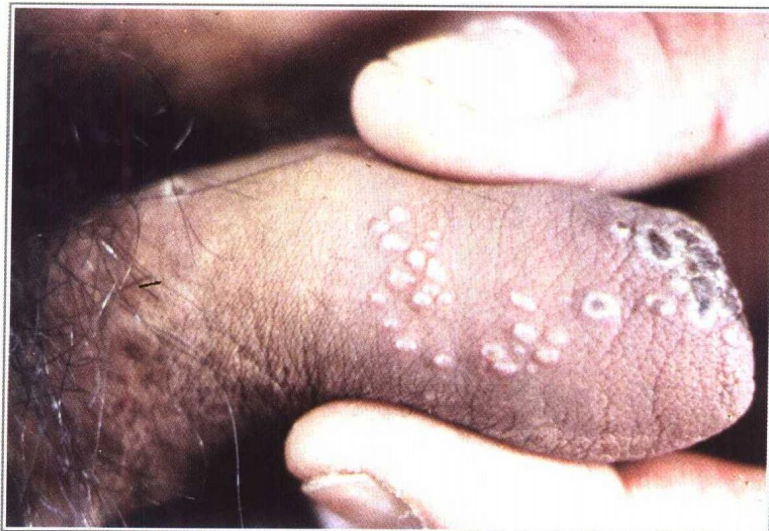

图001 带状疱疹(herpes zoster)阴茎簇集透明水疱。

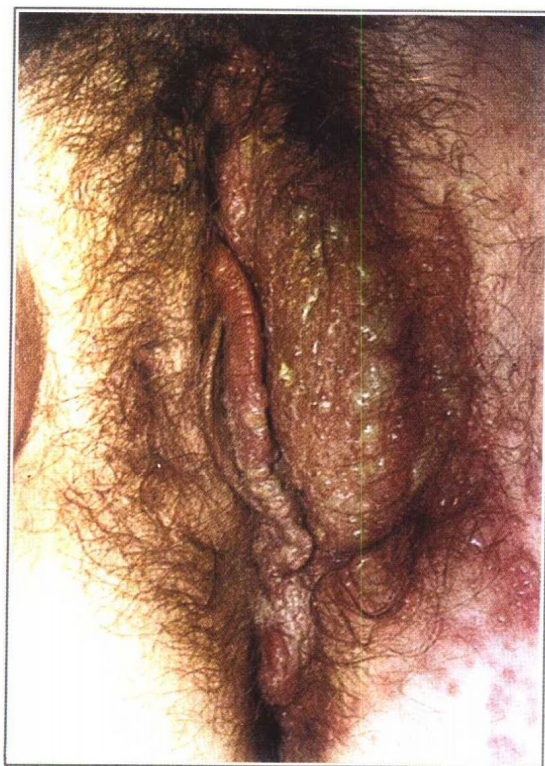

图002 带状疱疹(herpes zoster)外阴水疱、肿胀。

冒、乏力、低热，局部皮肤刺痛、感觉过敏或迟钝等。继而出现红斑、以及红斑基础上的粟粒至绿豆大丘疹，逐渐发展成水疱，也可开始即为水疱，单侧簇集分布，内容物清亮，可融合成片(图001)、疱壁紧张，不易破裂，数日后开始干瘪、塌陷，形成棕黄色痂皮，约2~4周痂皮脱落，遗留色素沉着斑，一般不留瘢痕，如有坏死或继发感染，愈后则可形成瘢痕。神经痛是本病的特征之一，有时十分剧烈，难以忍受，疼痛可在皮损出现前数日先期出现，若在病灶愈后1月以上仍有疼痛时，则称为带状疱疹后遗神经痛。一般中老年患病疼痛明显，持续时间也长。也有部分病人整个病程仅表现为瘙痒。发生在外生殖器部位的带状疱疹，是病毒侵犯第三骶神经根，引起阴茎、阴囊、大小阴唇、骶尾部的相应症状，多有外阴肿胀和腹股沟淋巴结肿大(图002)。形成瘢痕时，可引起外生殖器形态异常。

## 【组织病理】

表皮局灶性细胞间水肿或气球样变性(图003)，晚期有中性粒细胞浸润，水疱基底部组织坏死的程度取决于临床损害的严重性，偶见坏死性血管炎。

## 【诊断与鉴别诊断】

根据外生殖器单侧簇集性水疱，呈带状分布



并有神经痛等特点, 诊断不难。外阴带状疱疹应与接触性皮炎、生殖器疱疹及急腹症等鉴别。

### 【治疗】

本病的治疗原则为止痛、抗病毒及消炎。目的是缩短病程、预防感染和并发症的发生。

(一)全身治疗 1. 抗病毒药物: 阿昔洛韦、阿糖腺苷、聚肌胞、干扰素、双嘧达莫等选一种或两种应用。2. 抗炎剂: 皮质类固醇激素合理应用可缩短炎症过程和减轻神经节炎症后的纤维化, 并可降低后遗神经痛的发生率, 但应掌握适应症, 和抗病毒药物同时应用。吲哚美辛也有较好疗效。3. 止痛药: 用于疼痛不能耐受时, 如盐酸曲马朵、立痛定、强痛定等, 常和维生素B联合使用控制疼痛。4. 其他如多种维生素、抗生素、提高免疫力药物、中草药等可酌情使用。

(二)局部治疗 以抗病毒、消炎、收敛、预防感染为原则。可外用阿昔洛韦霜、喷昔洛韦软膏、酞丁胺霜或搽剂、炉甘石洗剂, 有继发感染时可用新霉素软膏等。黏膜损害可外用疱疹净、病毒唑、阿昔洛韦药水等。音频、电疗、氩氛激光、紫外线局部照射等, 可消炎止痛、缩短病程。

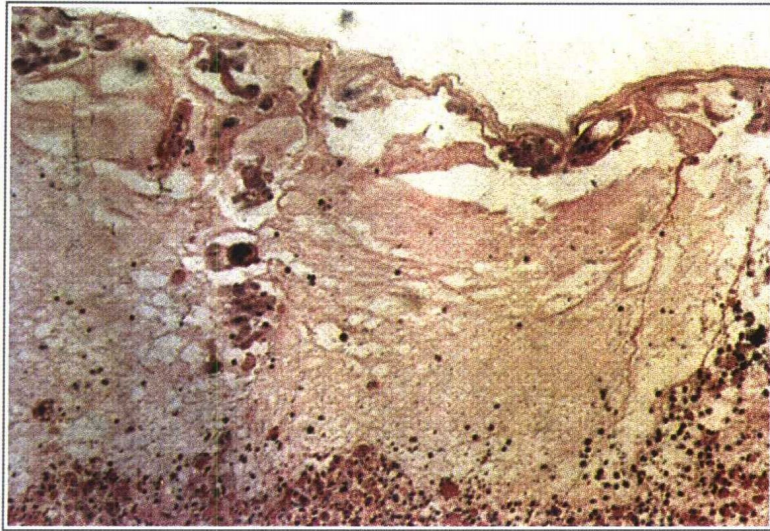


图 003 带状疱疹(herpes zoster)表皮内细胞气球样变性。

## 传染性软疣

(molluscum contagiosum)

传染性软疣又称传染性上皮瘤, 俗称水瘰子。是由传染性软疣病毒所引起的慢性传染性皮肤病。传染性软疣病毒属DNA型, 具有严格的亲表皮性, 人是惟一宿主。多由于表皮损伤后病毒侵入而发病, 也可自身接种, 有报道此病好发于异位性皮炎和恶性肿瘤患者, 使用皮质类固醇激素、免疫抑制剂、放疗、化疗的患者也容易发病, 亦可通过性接触传染。

### 【临床表现】

好发于躯干、四肢, 亦可发生于阴囊、阴茎、大小阴唇、会阴及肛周, 潜伏期数周至数月。初起为粟粒大丘疹, 逐渐增大成绿豆至黄豆大小(图 004、图 005), 中心凹陷呈脐窝状, 表面有光泽, 呈灰白色(图 006)、珍珠色、黄色或淡粉红色。内含乳白色小体, 称软疣小体。数目不等, 数个至数十个, 全身泛发者可达数百个甚至上万个, 因皮疹出现的先后次序不同, 皮疹大小也不相同, 散在分布或数个簇集(图 007), 互不融合, 可有同形反应(图 008)。继发感染时, 皮疹红肿, 中央可出现脓疱, 周围有红晕(图 009)。皮疹可自行消退, 愈后不留瘢痕。

### 【组织病理】

表皮过度增生而伸入真皮, 周围真皮结缔组织受压形成假包膜, 并被分为多个梨状小叶, 真皮乳头受压而形成小叶间的狭窄间隔。基底层细胞大体正常。棘层细胞变大, 胞核固缩被压向细胞壁呈半月形或完全消失, 胞浆中有嗜酸性包涵体, 亦可见多数角化不良的细胞



和增大的含有包涵体的气球状细胞，呈圆形或椭圆形(图 010)。

#### 【诊断与鉴别诊断】

根据丘疹顶端有脐凹状改变，表面蜡样光泽，内含乳酪样物质的软疣小体，诊断不难。对单个较大的丘疹或继发细菌感染时，应与角化棘皮瘤、基底细胞上皮瘤等鉴别，有时还应与汗管瘤区别。

#### 【治疗】

用止血钳将皮损中的软疣小体完全挤出后用 2% 碘酊外涂或石炭酸、三氯醋酸烧灼，并压迫止血。0.1% 维 A 酸溶液、3% 酞丁胺液、早莲草酊等外用均有效。数目少而体积大的可应用液氮冷冻治疗。

注意清洁卫生，对内衣、内裤、毛巾、浴巾等应用沸水消毒。

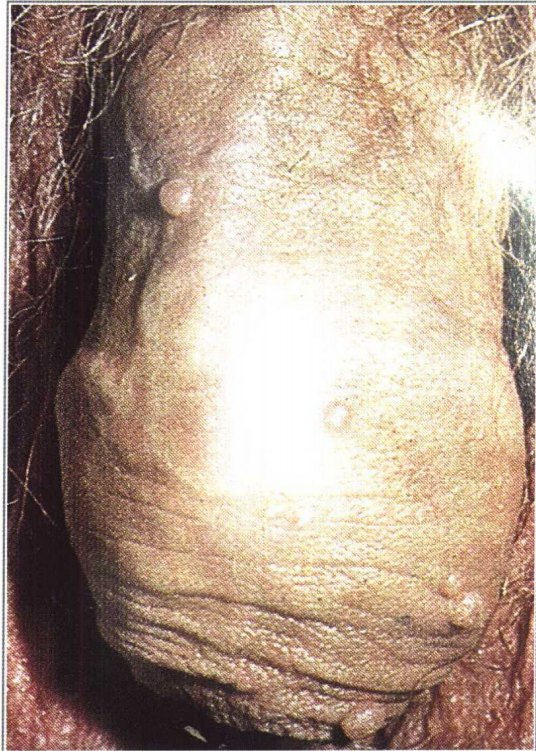

图 004 传染性软疣  
(molluscum contagiosum)  
阴茎绿豆大丘疹。

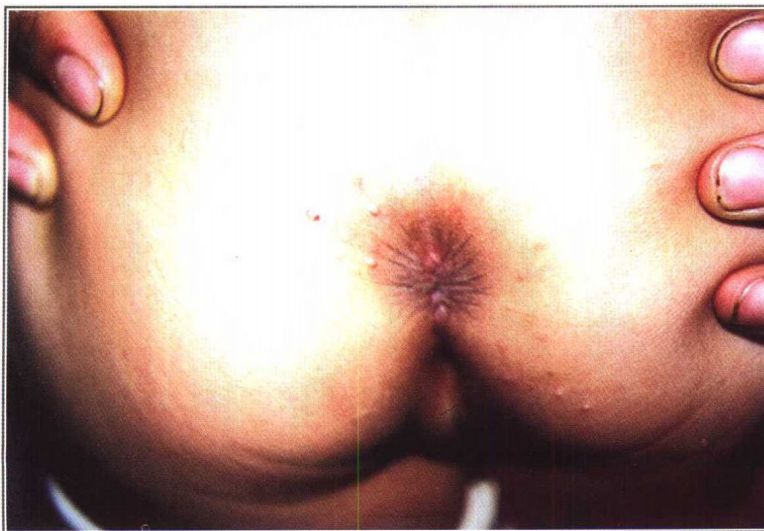


图 005 传染性软疣  
(molluscum contagiosum)  
肛周散在透明粟粒大丘疹。