


老年眼病学

阎洪祿 于秀敏 主编



人 民 卫 生 出 版 社

老年眼病学

主编 阎洪禄 于秀敏

编者 (以姓名笔画为序)

| | | | | |
|-----|-----|-----|-----|-----|
| 于秀敏 | 王 荣 | 王 强 | 王玉英 | 王利华 |
| 王传富 | 毛瑞和 | 丛培芹 | 刘 真 | 刘丽萍 |
| 孙为荣 | 申家泉 | 李 琳 | 李宗俭 | 陈由源 |
| 岳爱环 | 康汝秀 | 柴建生 | 阎洪禄 | 唐 侠 |
| 张 晶 | 张俊青 | 梁克勤 | 雷宁玉 | 郭兴保 |

绘图 阎晓然

人民卫生出版社

图书在版编目(CIP)数据

老年眼病学/阎洪禄 于秀敏主编. —北京:人民卫生出版社,1996

ISBN 7-117-02268-X

I. 老… II. ①阎… ②于… III. 老年病:眼病 IV. R771

中国版本图书馆 CIP 数据核字(95)第 08658 号

老年眼病学

阎洪禄 于秀敏 主编

人民卫生出版社出版
(北京市崇文区天坛西里10号)

人民卫生出版社印刷厂印刷
新华书店北京发行所发行

850×1168毫米32开本 $10\frac{3}{4}$ 印张 8插页 288千字
1996年2月第1版 1996年2月第1版第1次印刷
印数:00 001—4 000

ISBN 7-117-02268-X/R·2269 定价:22.60元

[科技新书目 373—004]

前 言

随着人们生活水平的提高，医疗条件的改善，人们寿命的延长，老年人在社会人口中的比例将会越来越大，老年人的康复问题将会越来越突出，老年人视力的保持和盲目的复明，更是人们最为关注和医务工作者急待解决的问题。有关老年人健康保健一类的科普书籍早已有之，但至今尚无一部专门论述老年眼病及其有关研究的专著。我们参阅了国内外有关文献，搜集了有关资料，编著了这本专门论述老年眼病内容的专著——《老年眼病学》。

本书在内容上力求突出“老年”特点。在眼解剖、生理一章，重点叙述了眼各解剖部位的老年变化特征，及其与有关眼病的关系。在眼病各章节中，突出描写了在老年人特发的、易发的，以及那些虽在各年龄组均有发病，但在老年人有其独特临床表现的各种眼病。因“老年”的年龄界限并不十分清楚，故对那些随年龄增长发病率逐渐增高的眼病也列入其中。

本书在写作特点上，力求全面、系统，由浅入深，有浅有深，以便非眼科医务工作者能够阅读，并能为广大眼科专业工作者参考。本书力求将近年来各老年眼病的最新科研成果、新观点、新疗法收录在内，以便于从事老年病和老年眼病研究工作者参考。

由于作者水平所限，错误之处在所难免，望广大读者及各位专家给予批评指正。

阎洪禄 于秀敏

图 2-4 小梁网
扫描电镜下的
网状结构($\times 610$)

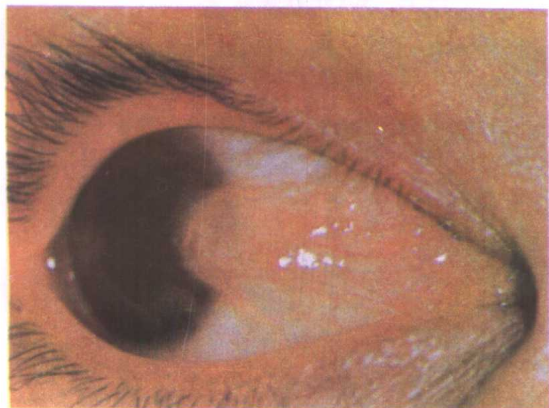
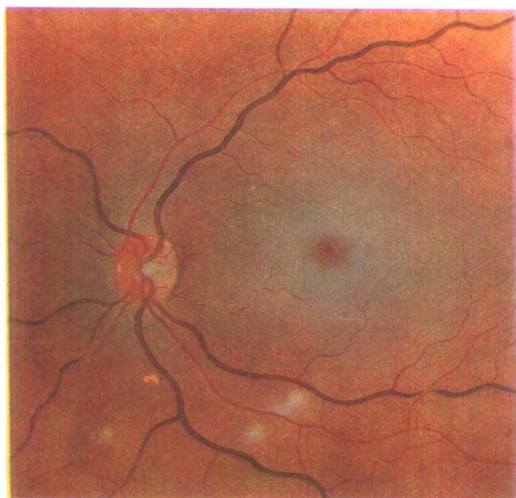


图 5-1 翼状胬肉

图 8-1 视网膜中
央动脉阻塞



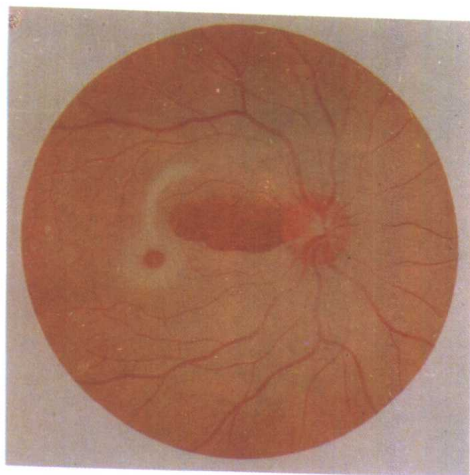


图 8-2 视网膜中央动脉阻塞
视网膜睫状动脉健全

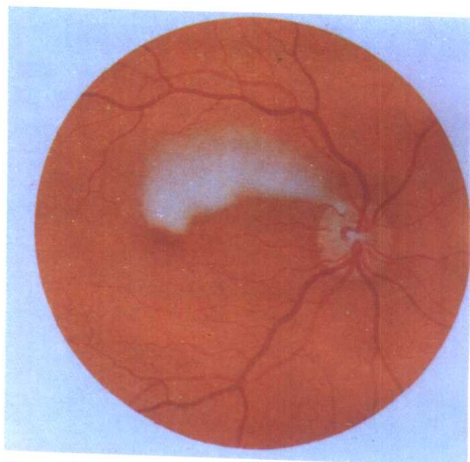


图 8-3 视网膜睫状动脉阻塞

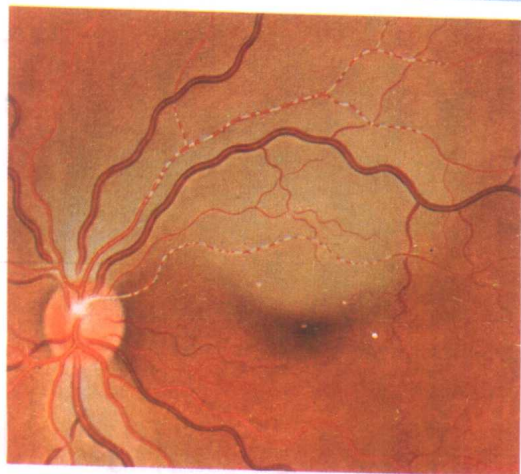


图 8-4 视网膜分枝动脉
阻塞

图 8-5 视网膜中央静脉阻塞

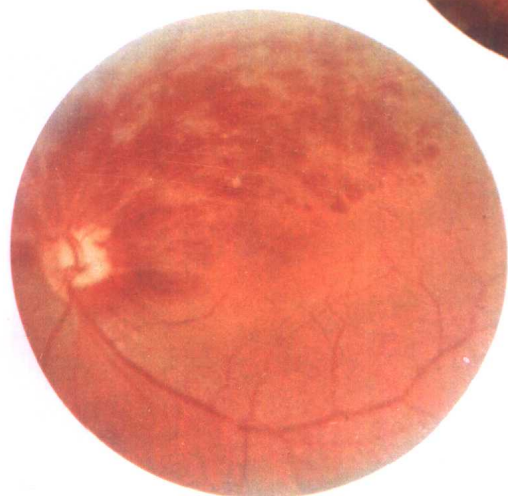
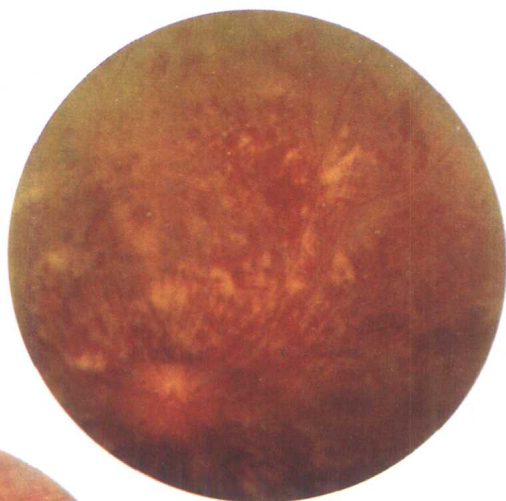
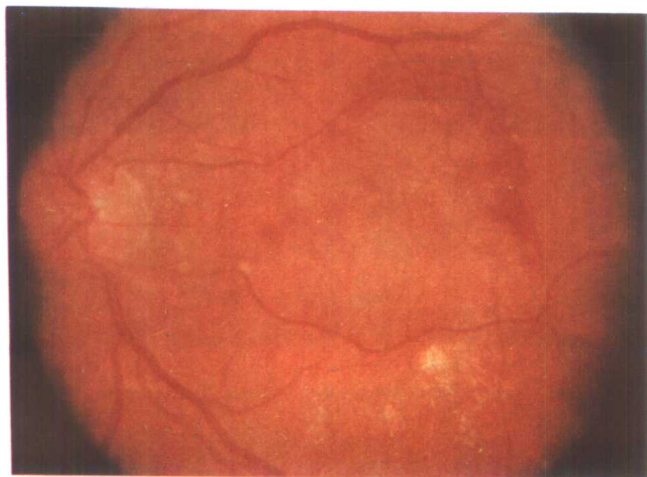
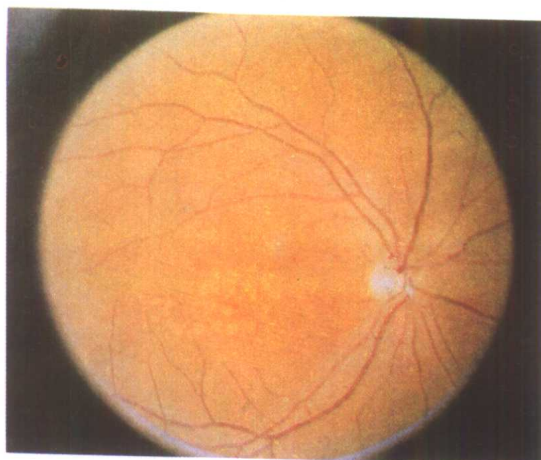


图 8-6 视网膜分枝静脉阻塞

图 8-8 渗出性
老年性黄斑变性





A

B

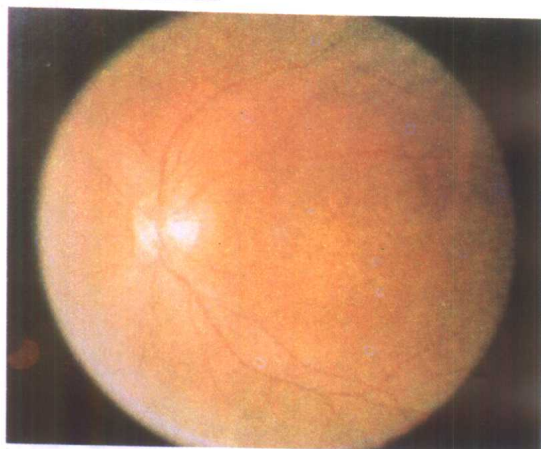


图 8—7 萎缩性老年性
黄斑变性

A 第一期 B 第二期

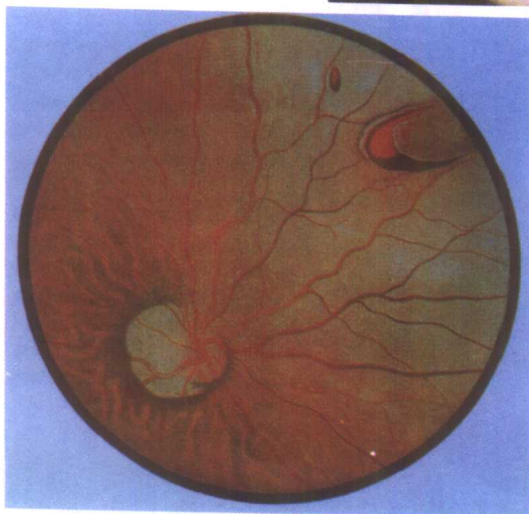
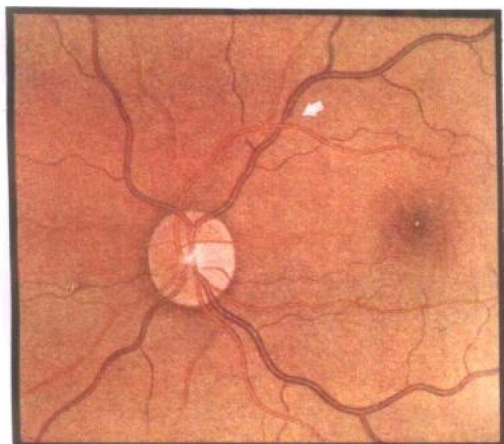
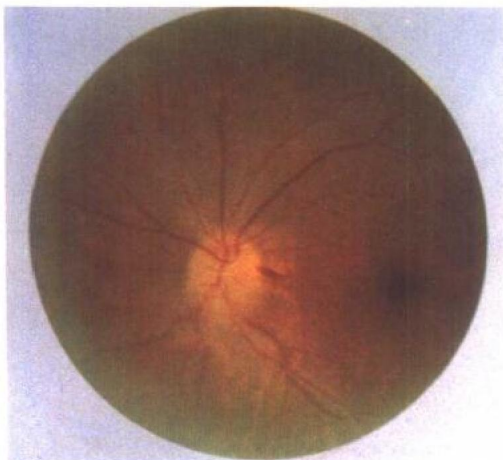
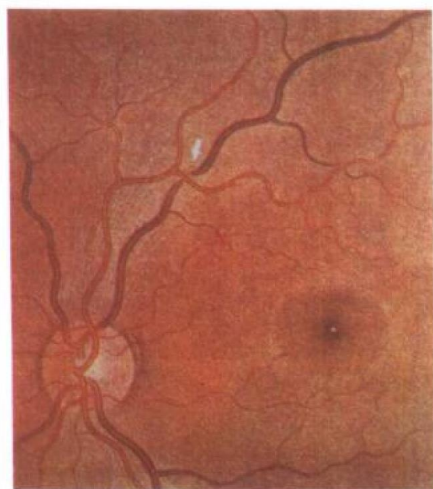


图 8—9 孔源性视网膜脱离

图 8—12 前部缺血性视神经
病变眼底像



A



B

图 9—1 高血压眼底第一级动静脉
交叉征

A 交叉处动脉后静脉隐匿不见

B 交叉两侧静脉呈 S 状弯曲

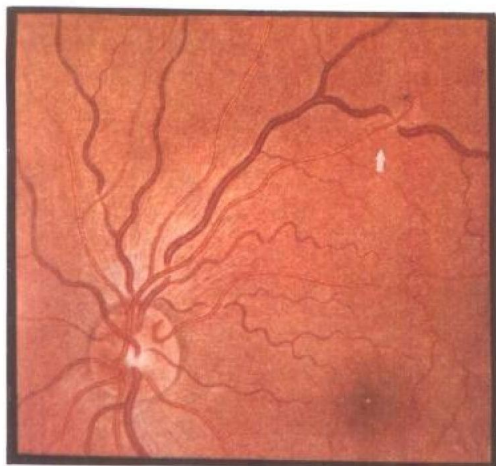


图 9-2 高血压眼底第二级动静脉交叉征

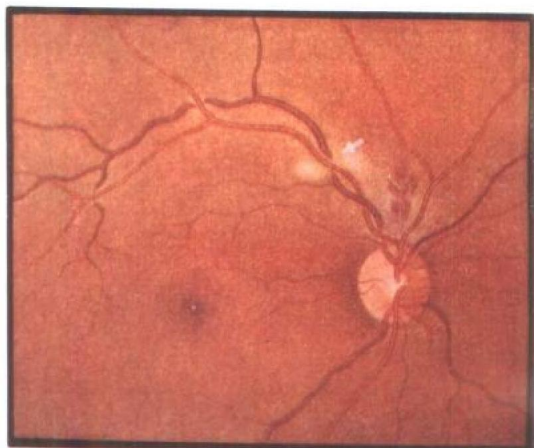


图 9-3 高血压眼底第三级动静脉交叉征

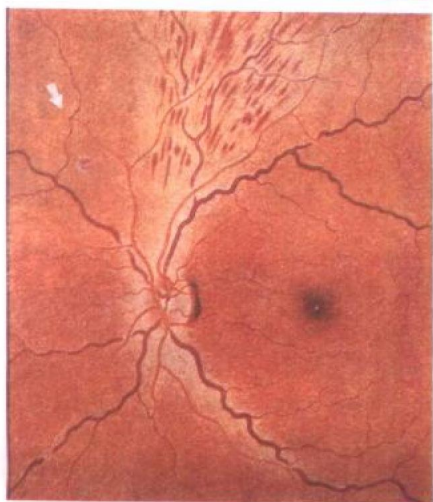


图 9-4 静脉驼背

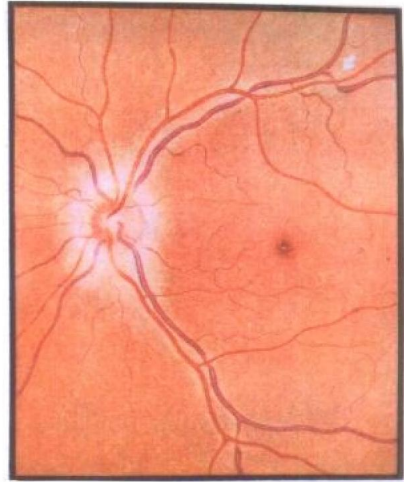


图 9-5 动静脉纹扼现象

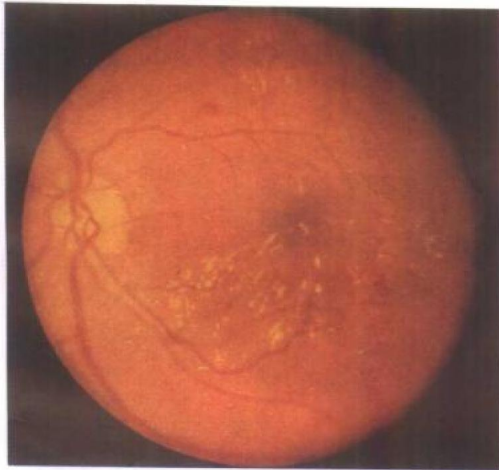


图 10-1 单纯型糖尿病视网膜病变(I期)

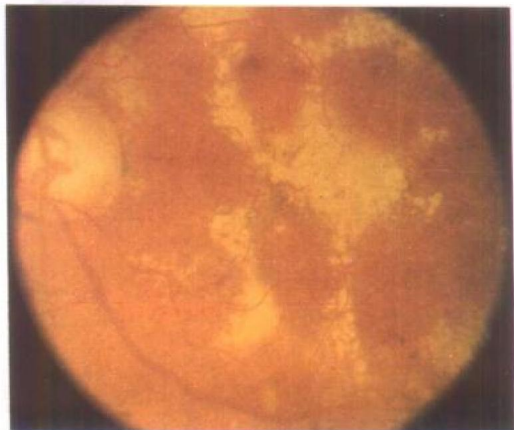


图 10-2 单纯型糖尿病视网膜病变(II期)

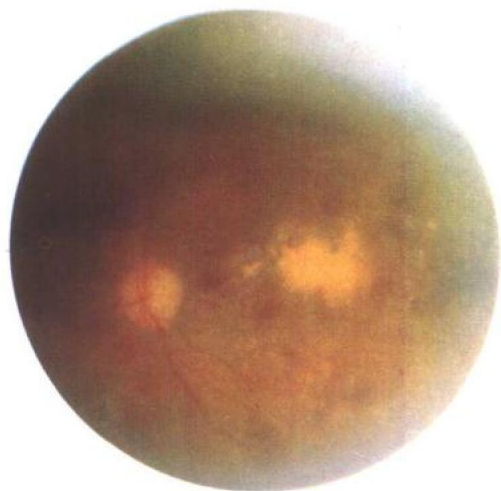


图 10-3 单纯型糖尿病视网膜
病变(Ⅲ期)

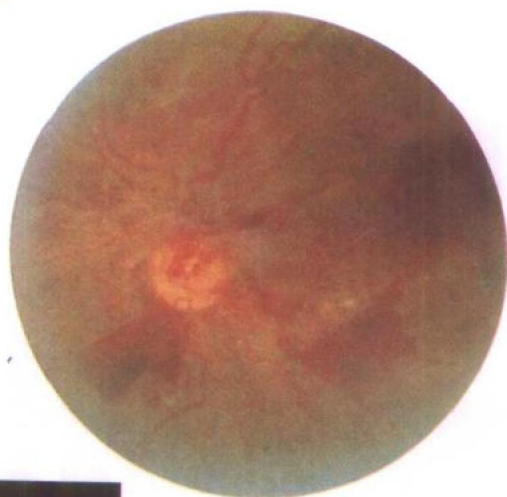


图 10-4 增殖型糖尿病视网膜
病变

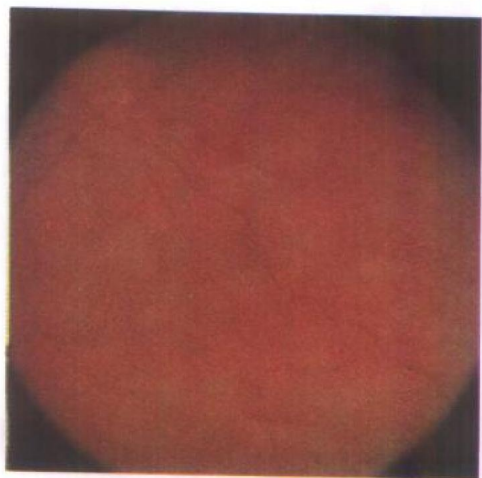


图 10-5 全视网膜光凝

内 容 提 要

本书是我国第一部全面系统叙述老年性眼病的专著。全书共 15 章,突出叙述了眼各部位的老年性解剖、生理特点,及其与老年性眼病的关系。描述了从外眼到内眼各种特发于、易发于老年人,或在老年人有特殊表现的眼科疾患。对于老年人中主要致盲眼疾的老年性白内障、原发性青光眼、老年性黄斑变性、糖尿病视网膜病变等,作了重点描述。对各眼病的发病原因、临床表现、诊断及治疗措施均作了详细介绍,尤其突出写入了近年来的有关研究进展。

本书可供眼科临床医师、老年病工作者及医学研究生、本科生参考,也可作为广大老年人了解有关眼病知识的阅读书籍。

目 录

| | |
|-------------------------------|----|
| 第一章 绪言 | 1 |
| 第一节 老年人和老年医学 | 1 |
| 一、老年人 | 1 |
| 二、老年医学 | 2 |
| 第二节 老年眼科学及其重要性 | 2 |
| 第三节 老年眼病学概述 | 3 |
| 第二章 眼的解剖生理及老年性特点 | 5 |
| 第一节 眼球的解剖和生理 | 5 |
| 一、眼球壁 | 6 |
| 二、眼内腔和眼内容物 | 19 |
| 第二节 视路 | 26 |
| 一、视神经 | 26 |
| 二、视交叉 | 28 |
| 三、视束 | 28 |
| 四、外侧膝状体 | 29 |
| 五、视放射 | 29 |
| 六、视中枢 | 29 |
| 第三节 眼附属器的解剖和生理 | 30 |
| 一、眼睑 | 30 |
| 二、结膜 | 31 |
| 三、泪器 | 32 |
| 四、眼外肌 | 34 |
| 五、眼眶 | 34 |
| 第三章 眼睑病 | 38 |
| 第一节 睑腺疾病 | 38 |
| 一、睑腺炎 | 38 |
| 二、霰粒肿 | 39 |
| 三、带状疱疹性睑皮炎 | 40 |
| 第二节 眼睑和睫毛位置异常 | 40 |

| | |
|--------------------------|----|
| 一、睑内翻倒睫····· | 40 |
| 二、睑外翻····· | 45 |
| 三、睑裂闭合不全····· | 47 |
| 四、上睑下垂····· | 47 |
| 五、老年性皮肤松弛和睑袋····· | 48 |
| 第三节 眼睑肿瘤 ····· | 51 |
| 一、黄色瘤····· | 51 |
| 二、眼睑基底细胞癌····· | 52 |
| 三、睑板腺瘤····· | 52 |
| 四、眼睑鳞状细胞癌····· | 53 |
| 五、恶性黑色素瘤····· | 54 |
| 第四章 泪器病 ····· | 56 |
| 第一节 泪道疾患 ····· | 56 |
| 一、泪道狭窄或阻塞····· | 56 |
| 二、泪道排泄功能不全····· | 57 |
| 三、急性泪囊炎····· | 58 |
| 四、慢性泪囊炎····· | 59 |
| 第二节 泪腺疾患 ····· | 61 |
| 一、老年性泪腺萎缩····· | 61 |
| 二、Sjögren 综合征····· | 62 |
| 三、鳄鱼泪····· | 65 |
| 第三节 泪器肿瘤 ····· | 66 |
| 一、泪囊肿瘤····· | 66 |
| 二、泪腺混合瘤····· | 67 |
| 第五章 结膜病 ····· | 69 |
| 第一节 结膜变性 ····· | 69 |
| 一、结膜的老年性改变····· | 69 |
| 二、睑裂斑····· | 69 |
| 三、翼状胬肉····· | 70 |
| 第二节 沙眼及其并发症 ····· | 76 |
| 一、发病情况····· | 76 |
| 二、病因····· | 77 |
| 三、临床表现····· | 78 |

| | |
|-----------------------------|-----|
| 四、沙眼的诊断和分期 | 80 |
| 五、并发症及后遗症 | 81 |
| 六、治疗 | 82 |
| 七、预防 | 84 |
| 第三节 结膜肿瘤 | 85 |
| 一、结膜上皮瘤 | 85 |
| 二、结膜癌前黑色素沉着症 | 86 |
| 三、结膜恶性黑色素瘤 | 88 |
| 第六章 角膜病 | 90 |
| 第一节 角膜变性 | 90 |
| 一、老年环 | 90 |
| 二、原发性边缘性角膜变性 | 90 |
| 三、带状角膜混浊 | 91 |
| 四、滴状角膜营养不良 | 92 |
| 五、Fuchs 角膜内皮营养不良 | 93 |
| 六、蛋白样角膜变性 | 94 |
| 第二节 老年人易患的角膜炎 | 95 |
| 一、老年边缘性角膜溃疡 | 95 |
| 二、带状疱疹性角膜炎 | 95 |
| 三、蚕蚀性角膜溃疡 | 97 |
| 第三节 角膜肿瘤 | 101 |
| 一、Bowen 病 | 101 |
| 二、角膜缘黑变病 | 102 |
| 三、角膜鳞状细胞癌 | 103 |
| 第四节 角膜移植 | 104 |
| 一、角膜移植的适应证 | 104 |
| 二、角膜移植手术方法 | 105 |
| 第七章 葡萄膜病 | 110 |
| 第一节 葡萄膜老年性萎缩 | 110 |
| 一、虹膜萎缩 | 110 |
| 二、睫状体萎缩 | 110 |
| 三、脉络膜萎缩 | 110 |
| 第二节 Fuchs 异色性睫状体炎综合征 | 111 |

| | |
|-----------------------------------|------------|
| 一、病因及病理 | 111 |
| 二、临床表现 | 111 |
| 三、治疗 | 112 |
| 第三节 易发生于老年人的原发性脉络膜萎缩 | 112 |
| 一、弥漫性脉络膜萎缩 | 113 |
| 二、视乳头周围和中心性脉络膜萎缩 | 113 |
| 三、中心性局限性脉络膜萎缩 | 113 |
| 第四节 血管样条纹 | 114 |
| 一、病理 | 115 |
| 二、临床表现 | 115 |
| 三、伴发改变 | 116 |
| 四、预后 | 117 |
| 第五节 玻璃膜疣 | 117 |
| 一、老年性玻璃膜疣 | 117 |
| 二、变性性玻璃膜疣 | 118 |
| 三、遗传性原发性玻璃疣 | 119 |
| 第六节 葡萄膜肿瘤 | 120 |
| 一、原发性恶性肿瘤 | 120 |
| 二、葡萄膜恶性黑色素瘤的物理疗法 | 122 |
| 三、继发转移性癌 | 123 |
| 第八章 老年人常见的视网膜及视神经疾患 | 125 |
| 第一节 视网膜动脉阻塞 | 125 |
| 一、临床分类 | 125 |
| 二、病因 | 125 |
| 三、全身合并症 | 126 |
| 四、临床表现 | 126 |
| 五、并发症 | 128 |
| 六、治疗 | 128 |
| 第二节 视网膜静脉阻塞 | 129 |
| 一、分类 | 130 |
| 二、病因 | 130 |
| 三、临床表现 | 132 |
| 四、并发症 | 134 |