


FUCHANKE  
SHOUSHU  
CAISETUPU



# 妇产科

## 手术彩色图谱

苏应宽 张向宁 主编



# 妇产科手术彩色图谱

苏应宽 张向宁 主编

山东科学技术出版社

## 图书在版编目(CIP)数据

妇产科手术彩色图谱/张向宁主编.-济南:山东科学技术出版社,2001  
ISBN 7-5331-2606-8

I. 妇… II. 张… III. ①妇科外科手术-图谱②产  
科外科手术-图谱 IV. R713-64

中国版本图书馆 CIP 数据核字 (2000) 第 05984 号

主 编 苏应宽 张向宁  
副主编 范俊 张贵宇 王波 梁青 赵锦波  
编 者 李东英 王学梅 王本英 王黎英 王永康 王敬善  
邢建芹 杨钟莉 孙娜 周正波 周秀芬 刘瑞高  
张林凡 尹超英 盛修贵 吴茜 梁焕玲 闫震  
黄翠萍 姚莉 庄学仁 修霞  
责任编辑 宋增艺  
终 审 陈刚  
技术编辑 韩立生  
封面设计 王丽丽  
绘 图 马解放 王家政 刘瑞高

## 妇产科手术彩色图谱

苏应宽 张向宁 主编

出版者:山东科学技术出版社

地址:济南市玉函路16号  
邮编:250002 电话:(0531)2065109  
网址:www.lkj.com.cn  
电子邮件:sdkj@jn-public.sd.cninfo.net

发行者:山东科学技术出版社

地址:济南市玉函路16号  
邮编:250002 电话:(0531)2020432

印刷者:山东新华印刷厂德州厂

地址:德州市新华路155号  
邮编:253006 电话:(0534)2621303

开本:787mm×1092mm 1/16

印张:25.5

字数:150千

彩图:1100幅

版次:2001年8月第1版第2次印刷

印数:2001-4000

ISBN 7-5331-2606-8

R.794

定价:280.00元

# 前 言

随着科学技术的迅猛发展,临床医学也不断地在更新换代。在21世纪到来之际,妇产科学更是日新月异,妇产科手术日臻完善,尤其是麻醉技术、心肺复苏技术及心电监测技术的提高,使得妇产科各种手术的禁忌证日益减少,而手术的适应证则不断拓宽。手术在妇产科治疗中所占的重要地位始终没有动摇,是治疗中最为重要的组成部分,手术的专业性逐渐明显,手术的技术难度在加强,所面临的业务挑战更加严峻,对于手术的学习,应该是在一个新的层次上的学习,因此,对手术学参考书的要求也在不断提高。

随着社会的进步发展,对各行各业的服务质量要求越来越高,特别是社会、病员家属及病员对医院、科室及医生的要求也越来越高,即以最好的服务质量、最少的经济支出,达到最满意的治疗效果。欲满足这些需求,唯有良好的医疗服务,一流的手术技巧,爱护病人,爱护机体的每一组织,认真对待手术操作中的每一步骤,在手术各环节中,执行规范的切割、止血、结扎、缝合等操作,减少术中出血,降低手术并发症和后遗症,不断提高、完善手术技巧,逐步打下良好的手术基础和对病员高度负责的良好医德,才是一名妇产科医师所具备的素质。

为了适应广大妇产科医务工作者的临床工作需要,我们组织编写了本书。从临床实际出发,在参阅了大量国外经典手术专著及国内有关的手术资料的基础上,邀请了有实际临床工作经验、专业医学英语造诣较深的中青年医师执笔,博众家之长,历时数年,编著而成。

本书共分四个部分,约计1100幅彩图。第一部分为妇产科小手术,考虑多数著作将妇产科门诊即能处理的小手术按解剖顺序编排,不便查阅,故本书将此内容单

独列出，以便应用；第二部分为计划生育手术，较多地介绍了数种新型宫内节育器的手术及有关事项；第三部分为妇科手术，结合近几年国内外手术的新观点，增补了部分新的手术方法；第四部分为产科手术，着重介绍了产科工作中危重、应急手术，具有极高的实用性。

本书以手术彩色图谱的形式，以图为主，图文并茂，可读性及操作性强，系统介绍了妇产科各种手术的适应证、禁忌证、规范的术式和操作方法。本图谱色泽鲜艳，对比度清晰，各器官毗邻关系明确，手术顺序层次分明、准确，阐明扼要，组织器官和手术名称均注有英文，以便读者查阅。本书集科学性、先进性、实用性于一体，对妇产科医师尤其对中青年医师提高手术技巧，加强基本技能，减少手术并发症及后遗症，提高医疗服务质量，必将起到良好的指导作用，是妇产科医师必备的工具书。

由于水平所限，虽竭力完善，书中缺点错误在所难免，希望广大读者批评指正。

编者

# 目 录

## CONTENTS

妇产科小手术	
MINOR OPERATIONS OF	
GYNECOLOGY AND OBSTETRICS	
<b>一、外阴手术</b>	
Operations of Vulva .....	(3)
图 1—1 外阴活检	
Vulval Biopsy .....	(3)
图 1—2 小阴唇粘连分离术	
Dissection of Synechia in Labium	
Minor .....	(5)
图 1—3 外阴良性肿瘤切除术	
Excision of Vulvar Benign Tumor	
.....	(7)
图 1—4 尿道肉阜切除术	
Excision of Urethral Caruncle .....	(9)
图 1—5 尿道旁腺囊肿切除术	
Excision of Urethral Bulbourethral	
Gland Cyst .....	(11)
图 1—6 无孔处女膜切开术	
Incision of Imperforate Hymen	
.....	(13)
图 1—7 陈旧性会阴三度裂伤修补术	
Repair of Obsolete Third Degree	
Tear .....	(15)
图 1—8 前庭大腺脓肿切开引流术	
Incision and Drainage of Bartholin's	
Gland Abscess .....	(18)
图 1—9 前庭大腺囊肿袋状缝合术	
Marsupialization of Bartholin's Cyst	
.....	(20)
图 1—10 前庭大腺囊肿切除术	
Excision of Bartholin's Cyst .....	(22)
<b>二、阴道手术</b>	
Operations of Vagina .....	(25)
图 1—11 阴道口狭窄切开术	
Incision of Stricture in Vagina	
.....	(25)
图 1—12 阴道隔切除术	
Excision of Septum in Vagina	
.....	(28)
图 1—13 阴道良性肿瘤切除术	
Excision of Vaginal Benign Tumor	
.....	(30)
图 1—14 后穹窿穿刺术	
Culdocentesis .....	(33)
图 1—15 后穹窿切开术	
Incision of Posterior Fornix .....	(35)
图 1—16 粘膜下子宫肌瘤摘除术	
Excision of Submucous Myoma	
.....	(38)
<b>三、宫颈手术</b>	
Operations of Cervix .....	(40)
图 1—17 宫颈组织活检术	
Cervical Biopsy .....	(40)
图 1—18 宫颈息肉摘除术	
Excision of Cervical Polyps .....	(42)
图 1—19 宫颈电熨或激光烧灼术	
Electrocauterization or Laser of	
Cervix .....	(44)
图 1—20 宫颈锥形切除术	
Conization of Cervix .....	(46)

图 1—21	宫颈部分切除术 Excision of Partial Cervix	····· (48)
图 1—22	宫颈残断切除术 Excision of Remnant Cervix	····· (52)
图 1—23	宫颈裂伤修补术 Repair of Laceration of Cervix	····· (57)
图 1—24	妊娠期宫颈缝合术 Trachelorrhaphy in Pregnancy	····· (59)
图 1—25	妊娠期宫颈内口环扎术 Shiradkar - barter in Pregnancy	····· (61)
图 1—26	宫颈扩张术 Dilatation of Cervix	····· (64)
四、宫腔手术 Operations of Uterine Cavity		
图 1—27	刮宫术 Curettage	····· (66)
五、输卵管通畅试验 Unobstructive Test of Fallopian Tube		
图 1—28	输卵管通气术 Rubin Test	····· (68)
图 1—29	输卵管通液术 Hydrotubation	····· (71)
图 1—30	输卵管碘油造影术 Hystero - Salpingography	····· (73)

## 计划生育手术 OPERATIONS OF FAMILY PLANNING

### 一、宫内节育器的放置及取出

Insertion or Removal of Intrauterine Contraceptive Device	····· (79)
--	------------

图 2—1	宫内节育器放置术 Insertion of Intrauterine Contraceptive Device	····· (79)
图 2—2	宫内节育器取出术 Removal of Intrauterine Contraceptive Device	····· (83)

### 二、早期妊娠终止术

Termination on First Trimester Pregnancy	····· (85)
--	------------

图 2—3	负压吸引人工流产术 Suction Abortion	····· (85)
-------	-------------------------------	------------

图 2—4	钳刮术 Forceps Curettage	····· (88)
-------	--------------------------	------------

### 三、中期妊娠引产术

Termination on Second Trimester Pregnancy	····· (90)
---	------------

图 2—5	药物中期妊娠引产术 Termination on Second Trimester Pregnancy by Medicine	····· (90)
-------	---	------------

图 2—6	水囊中期妊娠引产术 Induction of Abortion by Water Sca	····· (93)
-------	---	------------

图 2—7	小型剖宫取胎术 Hysterotomy	····· (95)
-------	------------------------	------------

四、输卵管手术 Tubal Surgery		····· (98)
--------------------------	--	------------

图 2—8	输卵管结扎术 Tubal Ligation	····· (98)
-------	--------------------------	------------

图 2—9	输卵管药物粘堵术 Fallopian Tube Drug Adhesive Obstruction	····· (111)
-------	---	-------------

图 2—10	输卵管复通术 Salpingostomy	····· (113)
--------	-------------------------	-------------

图 2—11	减胎术 Operation of Reduce Embryo	····· (120)
--------	-----------------------------------	-------------

图 2—12 后穹窿穿刺取卵术  
Operation of Abstracting Follicles by  
Culdocentesis ..... (122)

## 妇科手术

### OPERATIONS OF GYNECOLOGY

#### 一、外阴手术

Operations of Vulva ..... (127)

#### 图 3—1 外阴恶性肿瘤手术

Operation of Vulvar Malignant Tumor  
..... (127)

#### 二、阴道手术和经阴道手术

Vaginal Operations and Operations Per  
Vaginam ..... (136)

#### 图 3—2 单纯尿道阴道瘘修补术

Repair of Simple Urethro - vaginal  
Fistula ..... (136)

#### 附 单纯膀胱阴道瘘修补术

Repair of Simple Vesicovaginal Fistula  
..... (137)

#### 图 3—3 巨型膀胱阴道瘘修补术

Repair of Large Vesicovaginal Fistula  
..... (139)

#### 图 3—4 直肠阴道瘘修补术

Repair of Rectovaginal Fistula  
..... (143)

#### 图 3—5 子宫阴道瘘修补术

Repair of Uterovaginal Fistula  
..... (146)

#### 图 3—6 输尿管阴道瘘修补术

Repair of Ureterovaginal Fistula  
..... (148)

#### 图 3—7 耻骨上膀胱造口术

Superapubic Vesicostomy ..... (151)

#### 图 3—8 尿道断裂或缺损修补术

Urethrosynthesis or Urethroplasty  
..... (155)

#### 图 3—9 张力性尿失禁手术

Operation of Stress Urinary  
Incontinence ..... (155)

#### 图 3—10 先天无阴道手术

Operation of Congenital Absence  
of Vagina ..... (160)

#### 盆腔腹膜代阴道成形术

Vaginoplasty with Pelvic Peritoneum  
..... (160)

#### 乙状结肠代阴道成形术

Vaginoplasty with Sigmoid ..... (161)

#### 皮瓣阴道成形术

Vaginoplasty with Split - skin Graft  
..... (161)

#### 图 3—11 阴道闭合术

Colpoeleisis ..... (167)

#### 图 3—12 广泛阴道切除术

Radical Vaginectomy ..... (170)

#### 图 3—13 经阴道子宫切除术

Vaginal Hysterectomy ..... (172)

#### 图 3—14 经阴道子宫切除加阴道前后 壁修补术

Vaginal Hysterectomy and Anterior and  
Posterior Corporrhaphy ..... (176)

#### 图 3—15 子宫颈部分切除加阴道前后 壁修补术

Manchester Operation ..... (180)

#### 三、腹部手术

Abdominal Operations ..... (183)

#### 图 3—16 输卵管切除术

Falotomy (Salpingectomy) ..... (183)

#### 图 3—17 输卵管卵巢切除术

Adnexectomy ..... (185)

#### 图 3—18 输卵管妊娠保守性手术





Cervix-vagina Dilatation by Air ..... (252)	Traction with Willett Forceps and Operative Management of Prolapse of Cord ..... (303)
二、转胎术	图 4—13 肩难产助产术 Operation for Shoulder Dystocia ..... (303)
Version ..... (254)	图 4—14 头皮钳牵引术 Scalp Traction with Willett Forceps ..... (308)
图 4—5 外倒转术	图 4—15 脐带脱垂的手术处理 Operative Management of Prolapse of Cord ..... (310)
External Version ..... (254)	七、剖宫产术
图 4—6 内倒转术	Cesarean Section ..... (312)
Internal Version ..... (259)	图 4—16 子宫下段剖宫产术 Lower Segment Cesarean Section ..... (312)
足位内倒转术	图 4—17 子宫体部剖宫产术 Uterine Body Cesarean Section ..... (322)
Podalic Internal Version ..... (259)	图 4—18 腹膜外剖宫产术 Extraperitoneal Cesarean Section ..... (325)
手转胎头术	八、子宫内翻复位术
Manual Rotalion of Fetal Head ..... (260)	Uterus Inversion Reposition ..... (332)
三、会阴、宫颈切开缝合术	图 4—19 经阴道徒手复位术 Vaginal Manual Reposition ..... (332)
Episiotomy and Cervicotomy ..... (265)	图 4—20 经腹鼠齿钳牵拉子宫复位术 Abdominal Reposition by Traction with Allis Clamps(Huntington Operation) ..... (334)
图 4—7 会阴切开缝合术	图 4—21 经腹子宫壁切开复位术 Abdominal Reposition by Incision of the Uterus Wall ..... (336)
Episiotomy and Its Repair ..... (265)	图 4—22 经阴道子宫壁切开复位术 Vaginal Reposition by Incision of
图 4—8 宫颈切开缝合术	
Cervicotomy and Its Repair ..... (270)	
四、臀位牵引术	
Breech Extraction ..... (272)	
图 4—9 臀位(完全)牵引术	
Complete Breech Extraction ..... (272)	
图 4—10 臀位助产术	
Breech Assisted Delivery ..... (281)	
五、胎头吸引术与产钳术	
Vacuum Extraction of Fetal Head and Forceps Delivery ..... (284)	
图 4—11 胎头吸引术	
Vacuum Extraction of Fetal Head ..... (284)	
图 4—12 产钳术	
Forceps Delivery ..... (289)	
六、肩难产助产术、头皮钳牵引术与脐带 脱垂的手术处理	
Operation for Shoulder Dystocia, Scalp	

the Uterus Wall ..... (339)	Canal Cleaning ..... (375)
图 4—23 经阴道次全子宫切除术	图 4—32 子宫破裂修补术
Vaginal Inversion of the Uterus	Repairing Rupture of Uterines
Subtotal Hysterectomy ..... (343)	..... (378)
附 经阴道内翻子宫全切除术	十一、产后出血的手术处理
Vaginal Inversion of Uterus Complete	Operative Management of Postpartum
Hysterectomy ..... (343)	Hemorrhage ..... (380)
九、毁胎术	图 4—33 子宫按摩与压迫术
Destructive Operation ..... (346)	Uterus Massage and Compression
图 4—24 穿颅术	..... (380)
Craniotomy ..... (346)	图 4—34 穹窿纱布块填塞术
图 4—25 断头术	Fornix Pack with Gauze Pad
Decapitation ..... (353)	..... (382)
图 4—26 除脏术	图 4—35 子宫腔纱布填塞术
Evisceration ..... (361)	Intra-uterine Pack with Sterilized
图 4—27 断头、除脏术	Gauze ..... (384)
Decapitation and Evisceration	图 4—36 子宫全肌层局部缝扎术
..... (363)	Total Myometrium Partial Ligation
图 4—28 锁骨切断术与脊柱切断术	..... (387)
Clavicle and Spinal Amputation	图 4—37 人工胎盘剥离术
..... (365)	Manual Separation of Placenta
锁骨切断术	..... (389)
Clavicle Amputation ..... (365)	图 4—38 动脉结扎术
脊柱切断术	Artery Ligation ..... (392)
Spinal Amputation ..... (365)	子宫动脉上行支结扎术
十、产科损伤的手术处理	Uterine Ascending Branch Ligation
Operation Management of Obstetrical	..... (392)
Traumas ..... (367)	子宫卵巢动脉吻合术和卵巢动脉结扎术
图 4—29 会阴裂伤修补术	Ligation of Ovarian and Utero-ovarian
Coloperineal Laceration Repair	Artery ..... (392)
..... (367)	髂内动脉结扎术
图 4—30 宫颈裂伤修补术	Ligation of Arteria Iliace Interna ..... (393)
Cervical Laceration Repair	子宫动脉结扎术
..... (373)	Ligation of Uterine Artery ..... (393)
图 4—31 产后产道血肿清除术	附 子宫切除术
Postpartum Hematoma of the Birth	Hysterectomy ..... (394)

# 妇产科小手术

MINOR OPERATIONS OF  
GYNECOLOGY AND OBSTETRICS

---



# 一、外阴手术

## Operations of Vulva

### 图 1-1 外阴活检 Vulval Biopsy

#### 【适应证】

1. 外阴白色病变需确诊或疑有恶变者。
2. 外阴赘生物需明确诊断者。
3. 外阴溃疡久治不愈者。

#### 【术前准备】

1. 避开月经期，最好选择在月经干净后 3~7 天。
2. 剃除病变部位及周围阴毛，肥皂水擦洗外阴。
3. 用 1:1000 新洁尔灭或碘伏消毒外阴。

#### 【麻醉】

局麻。

#### 【体位】

膀胱截石位。

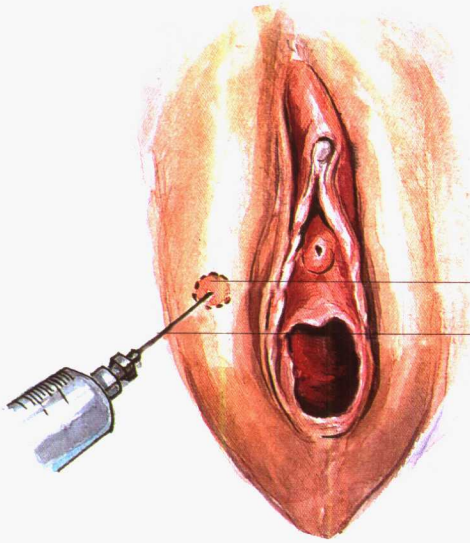
#### 【手术步骤】

1. 局部浸润麻醉后，楔形切除约长 1cm、宽 0.5cm 的病变组织，深达皮下，若为较小的突出的赘生物，可全部切除(图 1、2)。
2. 切除组织以 10% 甲醛固定，以备病理检查。
3. 切口以三氯化铁烧灼止血，切口较大者用 4 号丝线缝合(图 3)。

#### 【术后处理】

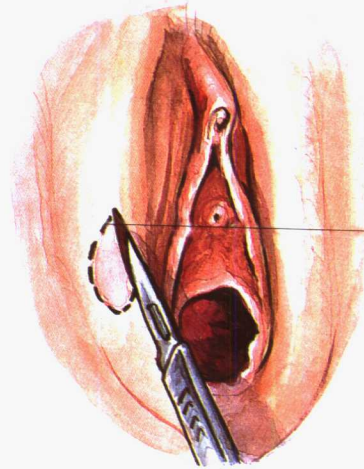
1. 保持外阴清洁，预防感染。
2. 缝合者术后 5 天拆线。

1



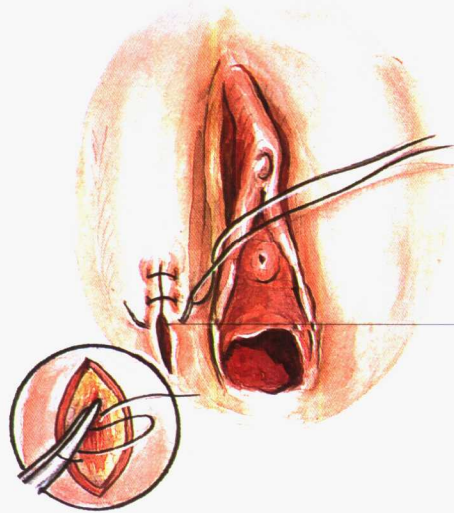
外阴病灶  
focus in vulva  
局麻  
local anesthesia

2



切缘  
the edge  
of incision

3



缝合  
sewing

图1—1 外阴活检  
vulval biopsy

## 图 1-2 小阴唇粘连分离术

### Dissection of Synechia in Labium Minor

**【适应证】**  
外阴炎症或创伤引起的小阴唇粘连。

**【术前准备】**  
1. 手术时间选择在月经干净后。  
2. 高锰酸钾(1:5000)坐浴, 每日 1 次, 共 3 天。  
3. 术前洗净外阴并消毒。

**【麻醉】**  
局麻或表面麻醉, 幼女使用全麻。

**【体位】**  
膀胱截石位。

**【手术步骤】**

1. 用手分开外阴, 向两侧轻轻分离粘连(图 1)。

2. 用手分离困难者, 使用止血钳进入粘连之小孔, 钝性分离(图 2)。

3. 粘连较重者将探针或止血钳进入粘连之小孔, 在其指引下纵行切开粘连之小阴唇(图 3、4)。

**【术后处理】**

1. 高锰酸钾(1:5000)坐浴, 每日 1~2 次。

2. 分离的小阴唇涂以金霉素甘油, 幼女可涂以含有雌激素的消毒油膏, 以防再次粘连。



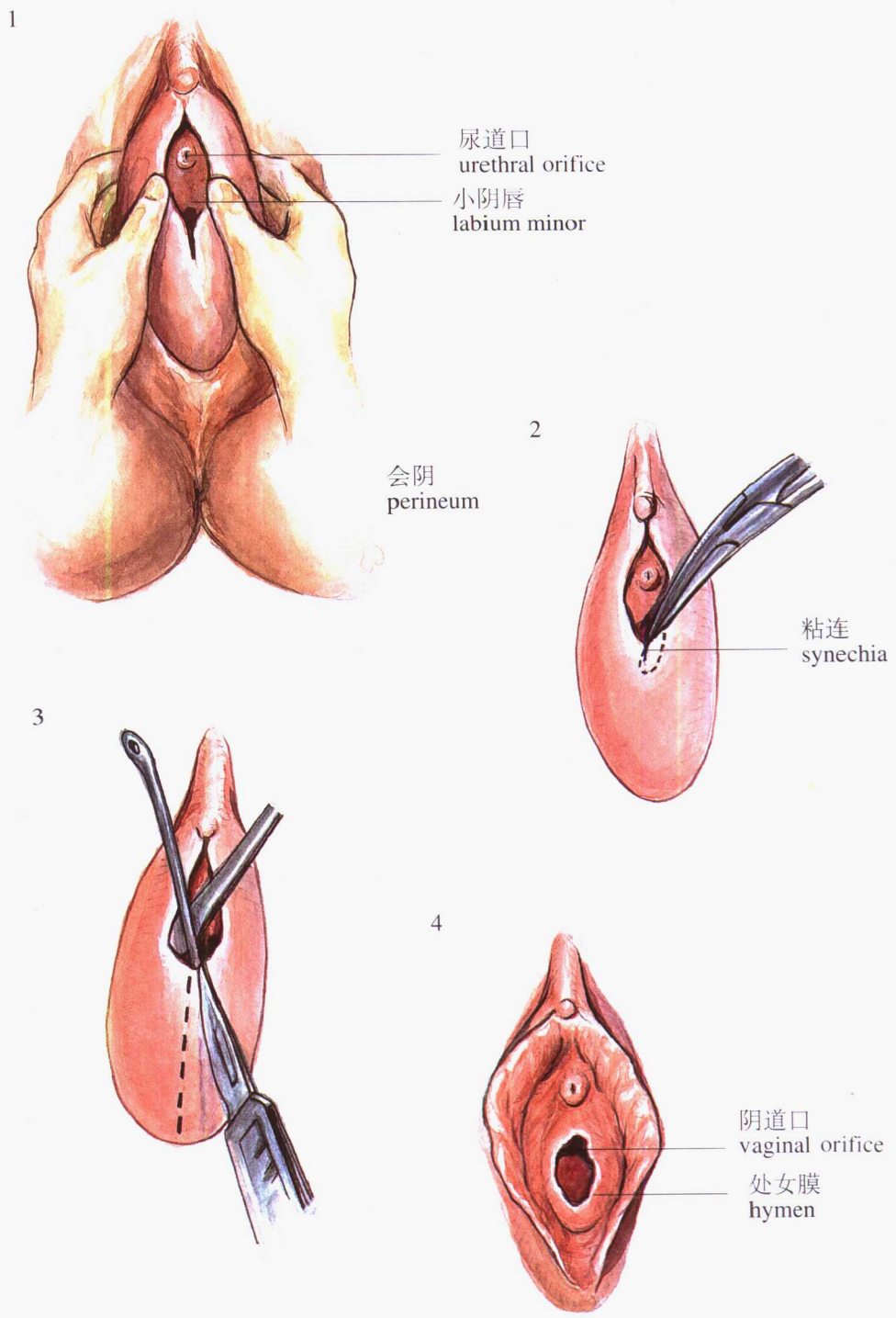


图1—2 小阴唇粘连分离术  
Dissection of Synechia in Labium Minor