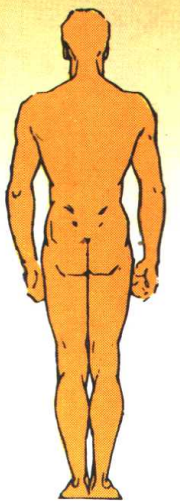



实用骨科手术图谱

于仲嘉 主编
安徽科学技术出版社

SHIYONG GUKE
SHOUSHU TUPU



(皖)新登字 02 号

责任编辑 田海明 黄和平
责任校对 王 颖
封面设计 赵素萍

实用骨科手术图谱

(上册)

于仲嘉 主编

*

安徽科学技术出版社出版

(合肥市九州大厦八楼)

邮政编码:230063

安徽省新华书店经销 安徽新华印刷厂印刷

*

开本:787×1092 1/16 印张:26

1996年4月第一版第二次印刷

印数:6500—11500

ISBN7—5337—0950—O/R·204 定价:49.50元

主 编 于仲嘉

副主编 唐一声 何鹤皋 曾炳芳 王永刚

编 委 (以姓氏笔画为序)

于仲嘉 于晓雯 王永刚 王桂英

刘光汉 何鹤皋 吴文革 林素琴

唐一声 唐仁忠 姜佩珠 张宝云

张忠润 张志占 睦述平 曾炳芳

虞 申 楼国祥 瞿福明 谢璧和

绘 图 牛 勇

序 言

矫形外科有着丰富的内容，它涉及到创伤、骨病、肿瘤、显微外科等各个领域，因此手术范围广、手术种类繁多，同时手术入路亦较多。选择理想的手术入路是矫形外科手术成功的重要环节，同时必须了解与掌握有关的典型手术及近年来在临床上取得满意效果的新手术。作为一个矫形外科医师特别是刚从事临床的青年医师迫切需要有关这方面的参考书。

作者根据长期的临床经验，吸取了成功的经验与失败的教训，参考了国内外的资料编写成这本图谱。本书分为上、下两册。内容有骨科手术入路；手及腕部的手术；骨盆与脊柱的手术；肩部的手术；上肢与肘关节的手术；髋部的手术；下肢与膝关节的手术；血管及周围神经损伤的手术；断肢再植及显微外科手术；单侧多功能外固定支架手术。

本书将矫形外科中常用的典型手术及较为实用的手术入路介绍给读者，同时亦介绍了较新的、效果好的新手术。如在骨外固定支架中介绍了单侧多功能外固定支架在四肢骨折、骨病、骨肿瘤及显微外科中的应用。在显微外科手术中，着重介绍了断肢（指）再植，常用的皮瓣、肌皮瓣游离移植等手术。

本图谱的手术入路，详细描述到达各个手术部位的操作步骤及其注意点。对各个手术都指出了手术指征、术前准备、麻醉、体位、手术准备、手术步骤、术后处理。内容丰富、实用，图文并茂。本图谱的绘画精细，线条流畅、清晰，手术步骤简单明了，通过图谱与相关的手术步骤的同步配置便于左右对照，方便读者易于领会和掌握各个手术的原则和细则。

矫形外科医师必须养成在每例手术前复习手术操作步骤的良好习惯，特别是中、青年医师对不常做的手术或较复杂的手术可借鉴此图谱得到有益的帮助，有较高的实用价值。我们期望本书对矫形外科医师的培养、指导临床实践及日常的治疗工作有所启发和帮助。本书不仅供矫形外科医师参考，也适用于其他外科医师。

本书在编写过程中得到有关单位的支持，黄玉池医师在此书下册的统稿和整理过程中做了大量工作，在此一并致谢。由于我们水平有限，本书如有不当之处，恳请读者指正。

编 者

目 次

肩部手术入路

锁骨前上方切口	2	肩关节前上内侧切口	12
肩锁关节前上方及前下方切口	4	肩关节前上后侧切口	16
胸锁关节前上方弧形切口	6	肩关节外侧“U”形切口	18
肩胛骨“T”形切口	8	肩关节后侧弧形切口	22
肩胛骨脊柱缘切口	10	肩关节后侧横形切口	26

上肢手术入路

肱骨上段前内侧切口	30	桡骨下段背侧切口	68
肱骨干中段前外侧切口	32	桡骨干中下段前外侧切口	70
肱骨干下段前外侧切口	36	桡骨小头后外侧切口	74
肱骨干下段外侧切口	38	腕背侧“S”形及横形切口	76
肱骨中下段后侧切口	40	腕掌侧弧形及横形切口	80
肘关节前方切口	42	腕关节桡侧切口	84
肘关节外侧切口	44	腕关节尺侧切口	86
肘关节内侧切口	48	手部的切口原则	88
肘后正中切口	52	第一掌腕关节桡侧弧形切口	90
肘后外侧切口	56	第二掌骨背侧纵切口	92
肘关节后侧“U”形切口	58	拇指掌指关节切口	94
尺骨上 1/3 与桡骨上 1/4 后外侧切口	60	手掌弧形切口	96
尺、桡骨背侧切口	64	前臂远侧、腕部及手掌部切口	98

下肢手术入路

股骨上段及转子部外侧切口	102	胫骨外髁外侧切口	166
股骨前外侧切口	106	胫骨内髁前内侧切口	168
股骨外侧、后外侧切口	110	胫骨后外侧切口	170
股骨下段内侧切口	114	腓骨外侧切口	174
股骨干后方切口	118	踝关节前侧切口	176
股骨下端进入腓窝后外侧切口	122	踝关节前外侧切口	178
显露腓窝的股骨下端后侧切口	124	踝关节外侧弧形切口	180
膝关节前内侧切口	126	踝关节后外侧切口	182
膝关节前内侧切口	130	踝关节后侧切口	184
膝关节前外侧切口	134	踝关节后内侧切口	188
膝关节前方“U”形切口	138	踝关节内侧横弧形切口	190
膝关节后方切口	140	距骨前内侧切口	192
膝关节后内侧弧形切口	142	足舟骨背侧切口	194
膝关节后内侧斜行切口	144	骰骨外侧切口	196
膝关节后外侧切口	148	跟距、距舟、跟骰关节前外侧切口	198
膝关节内侧弧形切口	152	跟骨后外侧“L”形切口	200
膝关节前外侧横切口	156	跟骨跖侧切口	202
胫骨前外侧切口	158	第一跖趾关节内侧切口	204
胫骨内侧切口	160	第一跖趾关节背侧切口	206
胫骨上部后内侧切口	162		

脊柱与骨盆手术入路

颈椎前外侧切口(左侧 3~7 颈椎)	210	胸椎后正中切口	230
颈椎椎体前方横切口	214	胸腰联合切口(侧前方切口)	232
颈肋前侧切口	216	腰骶段经腹膜外前方倒“八”字切口	236
颈椎后正中切口	220	腰椎后外侧切口	240
胸椎(3~11)经胸切口	222	腰 4~5 椎间盘后侧切口	242
胸椎后外侧切口	226	经腹腔显露腰 4~5 骶 1 切口	246

骶髂关节后侧切口	248	髌骨后侧切口	262
骶髂关节前侧切口	250	髌关节前外侧切口	266
腰骶关节与单侧骶髂关节后侧切口	252	髌关节外侧切口	270
腰骶关节与双侧骶髂关节后侧切口	254	髌关节外侧“U”形切口	274
髌骨外侧切口	256	髌关节后侧弧形切口	278
坐骨后侧切口	258	髌关节后外侧切口	282
耻骨上方切口	260		

手指与腕部手术

掌骨指骨骨折切开复位内固定术	288	游离肌腱移植术	322
掌指关节脱位切开复位术	290	指浅屈肌腱转移代蚓状肌	324
第一掌骨基骨折脱位切开复位内固定术	292	四羽肌代蚓状肌	326
月骨脱位切开复位术	294	拇指对掌功能重建术	334
附:月骨摘除术	294	(一)环指屈指浅肌腱转移术	334
腕关节融合术	296	(二)尺侧腕屈肌肌腱转移术	338
腕管切开术	298	(三)桡侧腕长伸肌腱转移术	340
掌指关节侧副韧带切除术	300	(四)小指展肌转移术	342
手掌屈指肌腱断裂 I 期修复术	302	(五)骨性对掌重建术	342
锤状指的修复	304	多指切除术	344
伸指肌腱中央束损伤的修复	306	并指分开术	346
伸指肌腱腱帽损伤的修复	308	指端缺损的治疗	348
食指、小指固有伸肌腱转移代蚓状肌	310	(一)三角皮瓣	348
拇长伸肌腱断裂修补术	312	(二)指背皮瓣	348
指屈肌腱粘连松解术	314	(三)V-Y 皮瓣	350
人造掌指关节置换术	316	(四)鱼际皮瓣	350
掌指关节成形术	318	(五)邻指皮瓣	352
伸肌腱代手指屈肌腱转移术	320		

脊柱与骨盆手术

脊椎骨折脱位切开复位内固定术	356	肋骨横突切除术	364
----------------------	-----	---------------	-----

脊柱融合术.....	368	后路开窗髓核摘除术.....	384
(一)Hibbs 氏脊柱融合术	368	脊柱侧凸矫形术.....	388
(二)“H”形脊柱融合术	370	(一)Harrington 法.....	388
(三)横突间融合术.....	372	(二)Goldstein 法	392
颈枕融合术.....	374	节段性脊柱内固定手术.....	398
颈椎前路(左侧)手术.....	376	椎弓根钢板内固定术.....	400
颈椎前路(右侧)手术.....	380	髓内动脉结扎术.....	402
颈椎后路手术.....	382	髋髌关节融合术.....	406

肩部手术入路

锁骨前上方切口

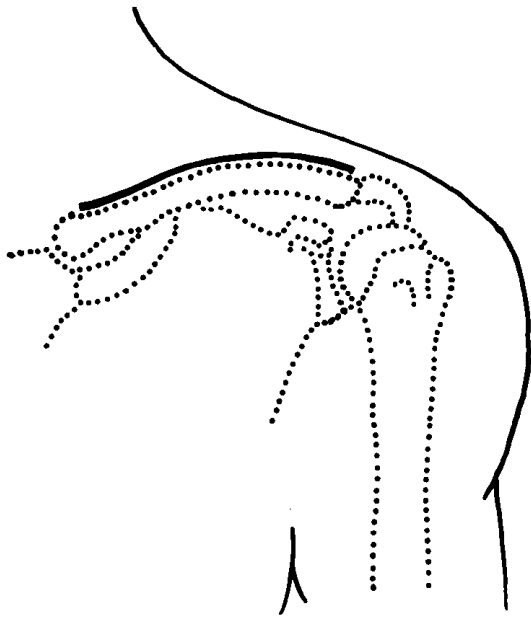
【手术指征】

1. 锁骨骨折切开复位内固定；
2. 锁骨骨肿瘤切除术；
3. 锁骨慢性骨髓炎死骨摘除术。

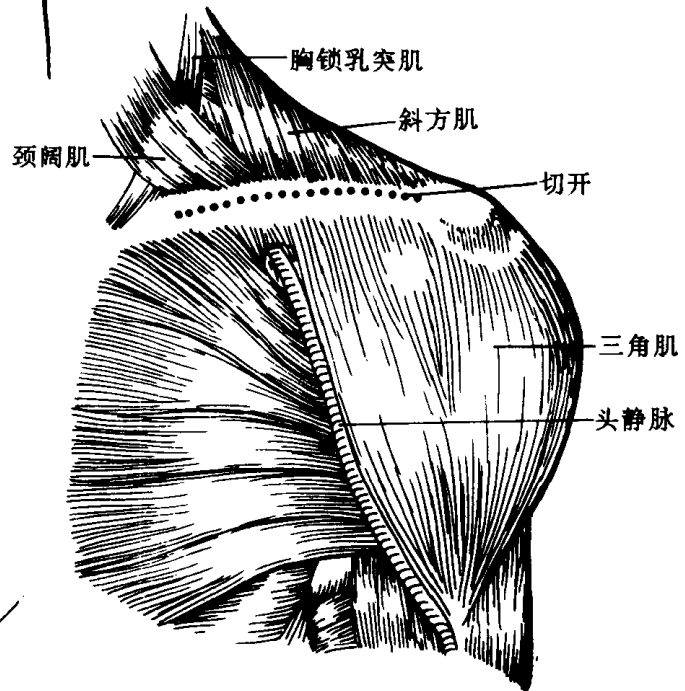
【操作步骤】

1. 自肩峰端起沿锁骨上缘到胸骨端之前作切口[图 1]。
2. 切开皮肤、皮下组织,显露颈阔肌、胸锁乳突肌锁骨头、斜方肌、三角肌、胸大肌的附着点。沿锁骨弧度切开上述肌肉,然后切开骨膜[图 2]。
3. 将切开的骨膜、三角肌、胸大肌牵向下方,将切开的骨膜及附着的颈阔肌、胸锁乳突肌锁骨头、斜方肌牵向上方显露锁骨,作骨膜下剥离,勿损伤其后方的锁骨下动、静脉,臂丛分支及相邻的胸膜囊顶[图 3]。

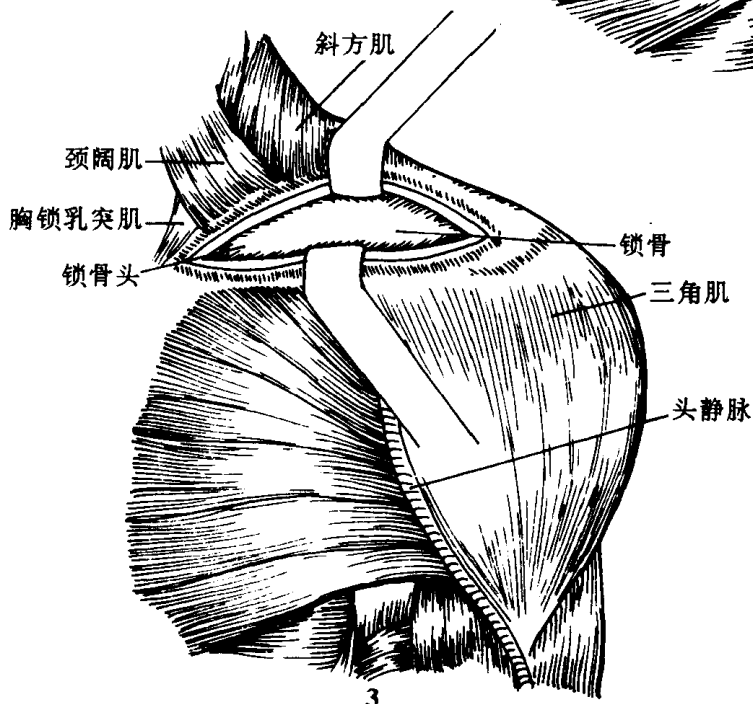
该切口手术中切开肌肉在锁骨的附着处与皮肤切口不在同一平面上以免日后粘连发生。



1



2



3

肩锁关节前上方(Roberts 氏切口)及前下方切口(Cubbins 氏切口)

【手术指征】

1. 肩锁关节脱位切开复位术;
2. 喙锁韧带修补术;
3. 锁骨肩峰处骨肿瘤切除术。

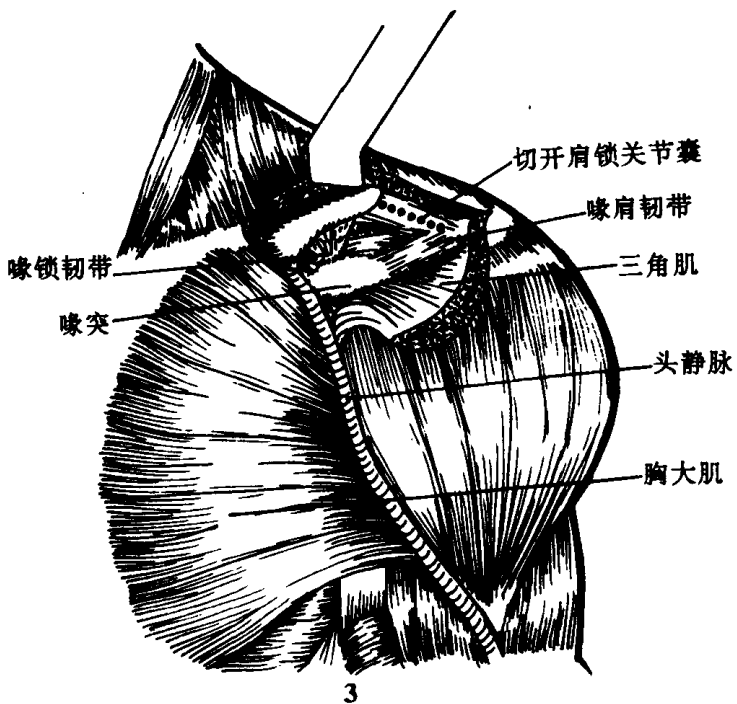
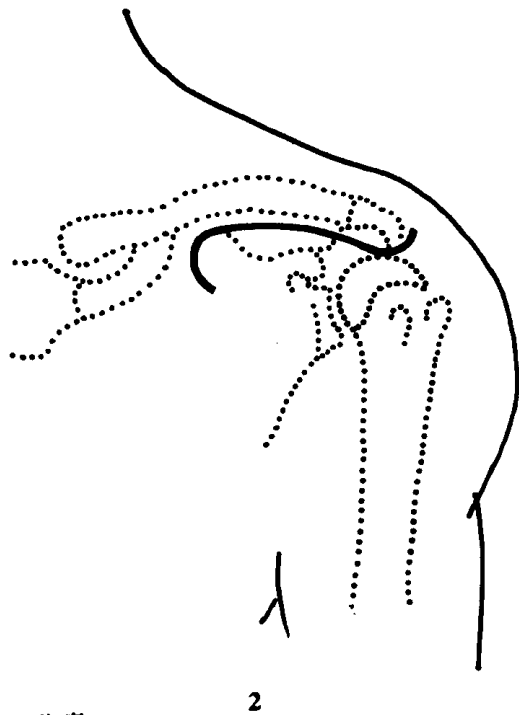
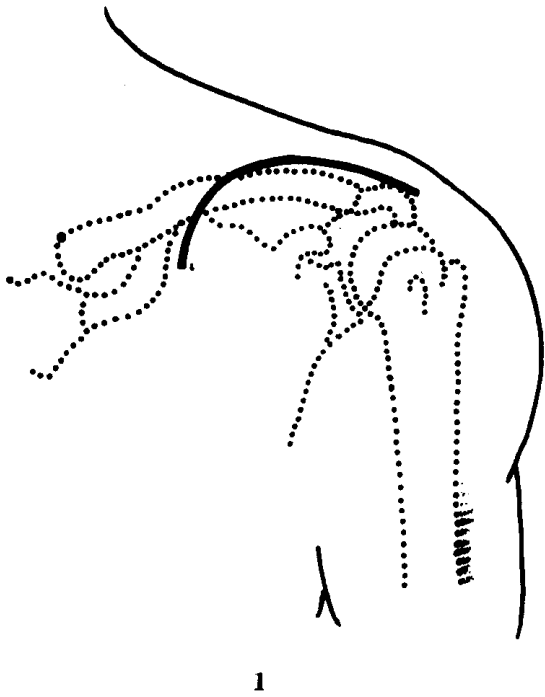
【操作步骤】

1. Roberts 氏切口:自肩峰与锁骨肩峰端的上面起向内延伸横过锁骨再向下到三角肌、胸大肌肌间隙处止作切口[图 1]。

Cubbins 氏切口:自肩峰外端开始向内延伸沿肩峰与锁骨下缘至三角肌、胸大肌会合处再向下弯 2~3cm 处作切口[图 2]。

2. 切开皮肤、皮下组织向两侧牵开,沿肩峰之前缘及锁骨切断斜方肌、三角肌。然后切开骨膜并作骨膜下剥离,将三角肌向远侧牵开,斜方肌向近侧牵开,此时肩锁关节囊、喙突及斜方肌、喙锁韧带均显露在手术野中。切开肩锁关节囊显露肩锁关节[图 3]。

该切口可直接显露肩锁关节、喙肩韧带和喙锁韧带,必要时可切开锁骨外侧之骨膜剥离,从而显露肩峰和锁骨外侧。



胸锁关节前上方弧形切口

【手术指征】

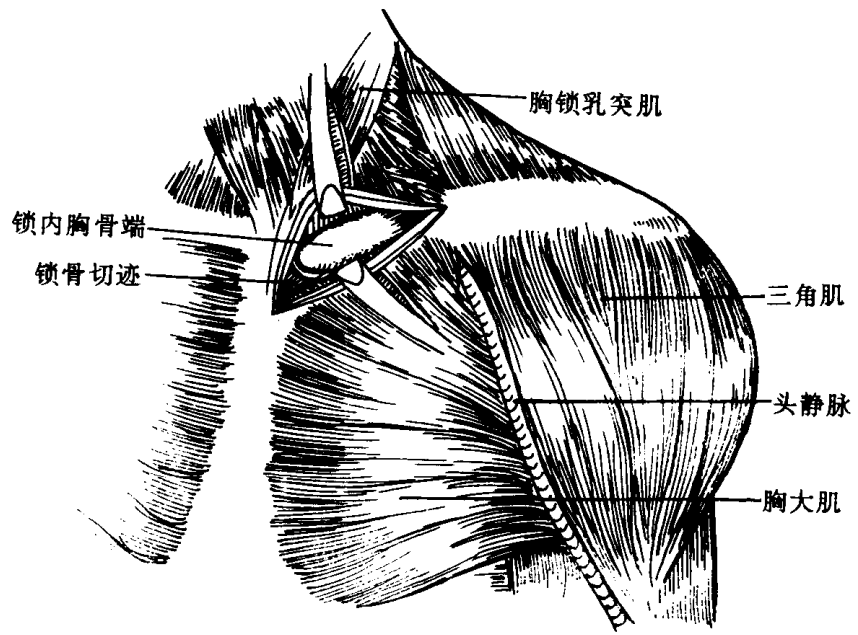
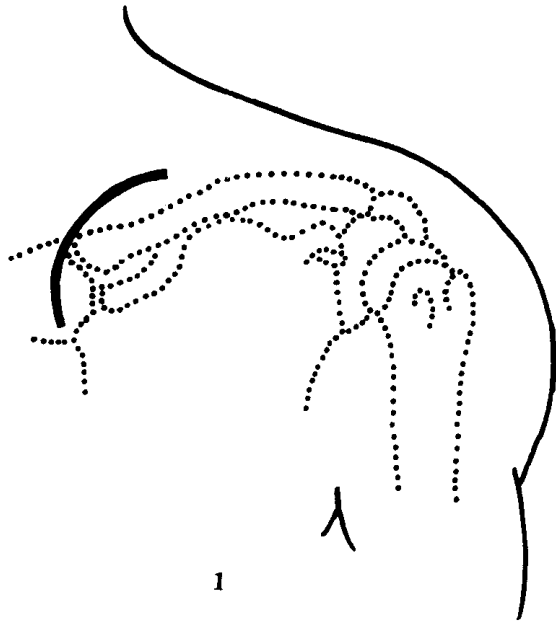
1. 胸锁关节脱位切开复位术；
2. 胸锁关节结核病灶清除术；
3. 胸锁关节部骨肿瘤切除术。

【操作步骤】

1. 切口自锁骨胸骨端外侧 4cm 处,于锁骨上方向内延伸到胸锁乳突肌胸骨头外侧缘,再沿胸骨前侧向前延伸 4cm 成弧形切口[图 1]。

2. 切开皮肤、皮下组织并向两侧牵开。切开颈阔肌将胸锁乳突肌分开向上、下翻转。然后垂直切开关节囊显露胸锁关节[图 2]。

该切口是显露胸锁关节的唯一手术切口。



肩胛骨“T”形切口(Kocher 氏切口)

【手术指征】

1. 肩胛骨后方骨肿瘤切除术；
2. 肩胛骨慢性骨髓炎死骨摘除术；
3. 肩胛骨骨折切开复位术。

【操作步骤】

1. 自肩胛骨上角开始沿脊柱缘向下至肩胛下角处作切口,再自脊柱缘沿肩胛冈向外,直至肩峰之尖端处构成“T”形切口[图 1]。

2. 切开皮肤、皮下组织,皮瓣适当游离并向两侧牵开。切开深筋膜。按[图 2]所示顺肩胛冈切开附着的肌肉直达骨膜,并向内延伸 2~3cm,切开部分斜方肌。顺脊柱缘切开斜方肌,肩胛提肌,菱形肌,冈上、下肌,大圆肌。

3. 沿脊柱缘切开骨膜,并作骨膜下剥离,翻开部分切开的三角肌,冈上、下肌,大圆肌,向上翻开斜方肌。最后推开肩胛提肌、菱形肌显露整个肩胛骨后方[图 3]。

