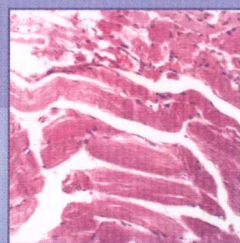
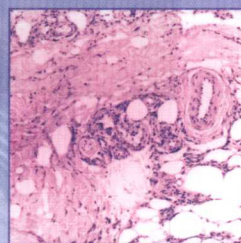
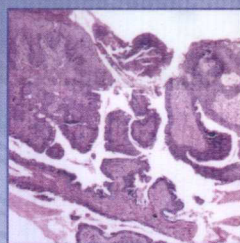
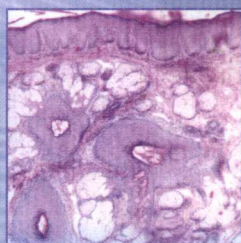
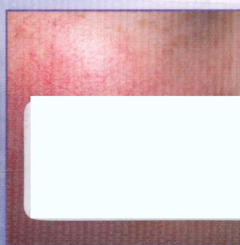
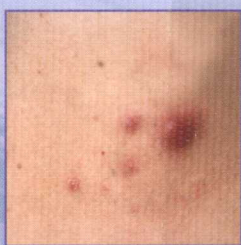
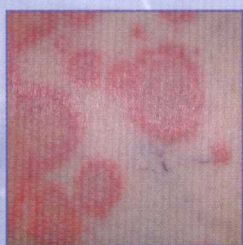▶ 主 编 / 赵 广 王毅侠

# 临床皮肤病 彩色图谱

Color Atlas and Synopsis of  
Clinical Dermatology



人民军 醫 出版社

PEOPLE'S MILITARY MEDICAL PRESS

# 临床皮肤病彩色图谱

Color Atlas and Synopsis of Clinical Dermatology

主 编 赵 广 王毅侠

副 主 编 孟如松

主 审 王家璧

摄 像 刘小勇 李晔琼

医学图像编辑 孟如松 赵 广

编 著 者 (以姓氏笔画为序)

王毅侠 中国人民解放军空军总医院

史 飞 中国人民解放军空军总医院

白 雪 吉林油田总医院

曲丽娜 大庆龙南医院

刘 雯 中国人民解放军空军总医院

刘小勇 中国人民解放军空军总医院

李 菲 中国人民解放军空军总医院

李晔琼 中国人民解放军空军总医院

杨立东 空军后勤部门诊部

杨庆琪 中国人民解放军空军总医院

杨志勇 中国人民解放军空军总医院

赵 广 中国人民解放军空军总医院

郭广进 中国人民解放军空军总医院

孟如松 中国人民解放军空军总医院

赵 广 中国人民解放军空军总医院

郭广进 中国人民解放军空军总医院



人民军医出版社

PEOPLE'S MILITARY MEDICAL PRESS

北 京

---

图书在版编目(CIP)数据

临床皮肤病彩色图谱/赵广, 王毅侠主编. —北京: 人民军医出版社, 2014.3  
ISBN 978-7-5091-7369-5

I.①临… II.①赵…②王… III.①皮肤病—图谱 IV.①R751-64

中国版本图书馆CIP数据核字(2014)第036246号

---

策划编辑: 郭伟疆 崔玲和 邱丽英 文字编辑: 王 英 陈 鹏 责任审读: 黄栩兵

出版发行: 人民军医出版社 经销: 新华书店

通信地址: 北京市 100036 信箱 188 分箱 邮编: 100036

质量反馈电话: (010) 51927290; (010) 51927283

邮购电话: (010) 51927252

策划编辑电话: (010) 51927300—8031

网址: [www.pmmp.com.cn](http://www.pmmp.com.cn)

---

印刷: 北京米开朗优威印刷有限责任公司 装订: 胜宏达印装有限公司

开本: 889mm×1194mm 1/16

印张: 18 字数: 430千字

版、印次: 2014年3月第1版第1次印刷

印数: 0001—2500

定价: 200.00元

---

版权所有 侵权必究

购买本社图书, 凡有缺、倒、脱页者, 本社负责调换

皮肤病学是一门直观诊断很强的学科。由于病种繁多、表现各异，皮肤科医师往往需要通过多年的临床实践方能熟悉和掌握皮肤病的诊断。众所周知，形态学观察和描述是皮肤科医师诊断疾病的主要方式，只有将肉眼观察到的皮肤损害和显微镜下的组织病理学改变联系起来，才能对皮肤病做出正确诊断，有时通过肉眼观察可明确诊断。皮肤组织病理学知识是皮肤科医师应具备的基本功和学好临床的基础，因此掌握组织病理学知识有助于进一步提高诊断水平。

随着科学的发展和进步，医药卫生事业和皮肤科也在不断进步和发展，皮肤病工作者队伍随之壮大。近年陆续出版的皮肤病学专著颇受欢迎，有关皮肤病图谱方面的书籍尤其受欢迎，突出体现临床与病理联系的参考书籍如“老师”一样为广大皮肤科医师所乐见。本书作者根据多年临床工作经验，从收集的大量图片中精选出近 1500 幅各种常见皮肤病的典型临床皮损和皮肤组织病理学照片编写而成，以与同道分享。

本书有以下特点：首先，将皮肤病性病临床肉眼所见和组织病理改变相联系，配以文字说明，图文并茂、直观易懂。其次，列举大量高质量彩色图片，图片清晰逼真、信息量大。再次，文字部分简明扼要，实用性强。最后，对相应疾病的病因、诊断要点、组织病理特点、治疗及预后予以适当的阐述，具有很强的实用价值。

希望本书能以其临床与病理相结合的特点成为受广大读者喜爱和欢迎的参考书。

蔡瑞泉


# 前 言

随着社会的不断发展，科学的不断进步，皮肤性病学和其他学科一样，近年也得到迅猛发展。但皮肤性病学科是一门形态学很强的科学，主要有临床大体形态和组织学微观形态，病种繁多、形态各异，但经过认真识别，每一病种往往都有其形态学特点。然而，要识别这些特点通常需要经过多年的努力和临床实践才能真正做到融会贯通。为了帮助皮肤科医师提高诊断和鉴别诊断能力，编写一部皮肤病彩色图谱是我们多年的愿望。现在我们将多年来收集的临床资料和组织病理照片，经过精心挑选和组织，编写成《临床皮肤病彩色图谱》一书，以供皮肤科医师及全科医师学习参考。

本书分 17 章，收集了包括常见典型和少见疑难皮肤性病图片及组织病理图片共近 1500 幅，图片清晰逼真。为了满足不同读者的需求，我们对每一种皮肤病及性病的病因、诊断要点、组织病理特点和治疗进行了简要阐述。希望本书的出版能为广大读者提供一本实用的参考书。

在本书编写过程中得到空军总医院皮肤科同事的大力支持和帮助，同时得到广大同道赠予的部分图片以及人民军医出版社的大力支持，在此一并致以诚挚的谢意。

因编著者水平和能力有限，如有谬误、疏漏之处，敬请广大皮肤科同仁及读者不吝指教。



2013 年 12 月

<b>第 1 章 感染性皮肤病</b> .....	<b>1</b>
<b>第一节 真菌感染性皮肤病</b> .....	<b>1</b>
一、头癣 (tinea capitis) .....	1
二、脓癣 (kerion) .....	2
三、体癣 (tinea corporis) .....	2
四、股癣 (tinea cruris) .....	3
五、难辨认癣 (tinea incognita) .....	4
六、手、足癣 (tinea manus and pedis) .....	5
七、甲真菌病 (onychomycosis) .....	5
八、花斑癣 (pityriasis versicolor) .....	6
九、糠秕孢子菌毛囊炎 (pityrosporum folliculitis) .....	7
十、念珠菌感染 (candidiasis) .....	7
十一、孢子丝菌病 (sporotrichosis) .....	8
十二、着色芽生菌病 (chromoblastomycosis) .....	9
<b>第二节 细菌感染性皮肤病</b> .....	<b>10</b>
一、细菌性毛囊炎 (bacterial folliculitis) .....	10
二、疖 (furuncle) .....	11
三、痈 (carbuncle) .....	11
四、蜂窝织炎 (cellulitis) .....	12
五、脓疱疮 (impetigo) .....	12
六、脓疱 (ecthyma) .....	13
七、丹毒 (erysipelas) .....	14
八、须疮 (sycosis) .....	14
九、头部脓肿性穿掘性毛囊周围炎 (perifolliculitis capitis abscedens et suffodiens) .....	15
十、化脓性汗腺炎 (hidradenitis suppurativa) .....	16
十一、腋毛癣菌病 (trichomycosis axillaris) .....	16
十二、甲沟炎 (paronychia) .....	17
十三、麻风 (leprosy) .....	17
<b>第三节 病毒感染性皮肤病</b> .....	<b>21</b>
一、单纯疱疹 (herpes simplex) .....	21
二、带状疱疹 (herpes zoster) .....	22
三、水痘 (varicella) .....	23
四、牛痘 (cowpox) .....	23
五、传染性软疣 (molluscum contagiosum) .....	24
六、寻常疣 (verruca vulgaris) .....	24

七、跖疣 (verruca plantaris) .....	25
八、扁平疣 (verruca plana) .....	25
九、疣状表皮发育不良 (epidermodysplasia verruciformis) .....	26
十、麻疹 (measles) .....	26
十一、手、足、口病 (hand-foot-mouth disease) .....	27
<b>第 2 章 性传播疾病</b> .....	<b>28</b>
一、梅毒 (syphilis) .....	28
二、淋病 (gonorrhea) .....	31
三、非淋菌性尿道炎 (non-gonococcal urethritis) .....	32
四、尖锐湿疣 (condyloma acuminatum) .....	33
五、生殖器疱疹 (genital herpes) .....	34
六、鲍温样丘疹病 (bowenoid papulosis) .....	34
七、疥疮 (scabies) .....	35
八、艾滋病 (acquired immunodeficiency syndrome, AIDS) .....	36
九、虱病 (pediculosis) .....	38
<b>第 3 章 物理性皮肤病</b> .....	<b>39</b>
一、日晒伤 (sunburn) .....	39
二、多形性日光疹 (polymorphous light eruption, PLE) .....	39
三、光接触性皮炎 (contact photodermatitis) .....	40
四、泥螺日光性皮炎 (bullactophotodermatitis) .....	41
五、种痘样水疱病 (hydroa vacciniiforme) .....	42
六、火激红斑 (erythema ab igne) .....	42
七、放射性皮炎 (radiodermatitis) .....	43
八、胶样粟丘疹 (colloid millium) .....	44
九、着色性干皮病 (xeroderma pigmentosa) .....	45
十、冻疮 (perniosis chilblain) .....	46
十一、冷球蛋白血症性股臀部皮肤血管炎 (cryoglobulinemia associated with femoro-gluteal cutaneous lesions) .....	47
十二、胼胝 (callus) .....	48
十三、鸡眼 (clavus) .....	48
十四、摩擦性苔藓样疹 (friction lichenoid eruption) .....	49
<b>第 4 章 红斑及瘙痒性皮肤病</b> .....	<b>50</b>
一、湿疹 (eczema) .....	50
二、慢性单纯性苔藓 (lichen simplex chronicus) .....	52
三、特应性皮炎 (atopic dermatitis) .....	53
四、接触性皮炎 (contact dermatitis) .....	55
五、荨麻疹 (urticaria) .....	57
六、丘疹性荨麻疹 (urticaria papulosa) .....	58

七、药疹 (drug eruption)	59
八、人工皮炎 (factitious dermatitis)	62
九、拔毛癖 (trichotillomania)	62
十、瘙痒症 (pruritus)	63
十一、痒疹 (prurigo)	63
十二、结节性痒疹 (prurigo nodularis)	64
十三、多形红斑 (erythema multiforme)	65
十四、远心性环状红斑 (erythema annulare centrifugum)	66
十五、酒性红斑 (alcohol erythema)	67
十六、红皮病 (erythroderma)	67
十七、月经疹 (exanthema menstruale)	68
十八、慢性游走性红斑 (erythema chronicum migrans)	69
十九、系统性红斑狼疮 (systemic lupus erythematosus, SLE)	70
二十、肿胀性红斑狼疮 (lupus erythematosus tumidus)	71
二十一、亚急性皮肤型红斑狼疮 (subacute cutaneous lupus erythematosus, SCLE)	71
二十二、盘状红斑狼疮 (discoid lupus erythematosus, DLE)	72
二十三、深在性红斑狼疮 (lupus erythematosus profundus)	73
二十四、口周皮炎 (perioral dermatitis)	73
二十五、嗜酸细胞增多性综合征 (hypereosinophilic syndrome)	74
二十六、郁积性皮炎 (stasis dermatitis)	75
二十七、可变性红斑角化症 (erythrokeratoderma variabilis)	75
二十八、硬红斑 (erythema induratum)	76
<b>第 5 章 角化、鳞屑性皮肤病</b>	<b>77</b>
一、寻常型银屑病 (psoriasis vulgaris)	77
二、关节病型银屑病 (psoriasis arthropathica)	78
三、红皮病型银屑病 (psoriasis erythroderma)	79
四、扁平苔藓 (lichen planus)	80
五、金黄色苔藓 (lichen aureus)	81
六、急性痘疮样苔藓样糠疹 (pityriasis lichenoides et varioliformis acuta)	82
七、玫瑰糠疹 (pityriasis rosea)	83
八、毛发红糠疹 (pityriasis rubra pilaris)	84
九、石棉状糠疹 (pityriasis amiantacea)	86
十、扁平苔藓样角化病 (lichen planus-like keratosis)	87
十一、寻常性鱼鳞病 (ichthyosis vulgarism)	87
十二、板层状鱼鳞病 (lamellar ichthyosis)	88
十三、获得性鱼鳞病 (acquired ichthyosis)	89
十四、进行性对称性红斑角化症 (progressive symmetric erythrokeratoderma)	90
十五、汗孔角化症 (porokeratosis)	90
十六、显著角化过度型汗孔角化症 (hyperkeratotic porokeratosis)	92
十七、毛囊角化病 (keratosis follicularis, Darier 病)	92



十八、鳞状毛囊角化病 (keratosis follicularis squamosa) .....	94
十九、融合性网状乳头瘤病 (confluent and reticulated papillomatosis) .....	95
二十、乳头乳晕角化过度症 (hyperkeratosis of the nipple and areola) .....	95
<b>第6章 丘疹、结节、斑块性皮肤病</b> .....	<b>96</b>
一、光泽苔藓 (lichen nitidus) .....	96
二、毛发苔藓 (lichen pilaris) .....	97
三、小棘苔藓 (lichen spinulosus) .....	97
四、急性发热性嗜中性皮病 (acute febrile neutrophilic dermatosis) .....	98
五、结节性发热性非化脓性脂膜炎 (nodular febrile nonsuppurative panniculitis) .....	99
六、亚急性结节性游走性脂膜炎 (subacute nodular migratory panniculitis) .....	100
七、坏疽性脓皮病 (pyoderma gangrenosum) .....	101
八、痛风石 (gouty tophi) .....	102
九、结节性硬化症 (tuberous sclerosis) .....	102
十、神经纤维瘤病 (neurofibromatosis) .....	104
十一、结缔组织痣 (connective tissue nevus) .....	105
十二、持久性隆起性红斑 (erythema elevatum diutinum) .....	106
<b>第7章 营养及代谢障碍性皮肤病</b> .....	<b>107</b>
一、胫前黏液水肿 (pretibial myxedema) .....	107
二、黏液水肿性苔藓 (lichen myxedematosus) .....	108
三、毛囊黏蛋白病 (follicular mucinosis) .....	109
四、黄瘤病 (xanthomatosis) .....	110
五、肠病性肢端皮炎 (acrodermatitis enteropathica) .....	112
六、核黄素缺乏症 (ariboflavinosis) .....	113
七、胡萝卜素血症 (carotenaemia) .....	114
八、烟酸缺乏症 (pellagra) .....	114
九、苔藓样淀粉样变 (lichen amyloidosis) .....	115
十、斑状淀粉样变 (macular amyloidosis) .....	117
十一、糖尿病性溃疡 (diabetic ulceration) .....	117
十二、卟啉症 (porphyria) .....	118
<b>第8章 白斑性皮肤病</b> .....	<b>119</b>
一、白癜风 (vitiligo) .....	119
二、白化病 (albinism) .....	121
三、斑驳病 (piebaldism) .....	121
四、无色素痣 (achromic nevus) .....	122
五、贫血痣 (nevus anemicus) .....	122
六、老年性白斑 (senile leukoderma) .....	123
七、特发性点状色素减少症 (idiopathic guttate hypomelanosis) .....	124
八、Bier 贫血斑 (Bier sports) .....	124

九、白色糠疹 (pityriasis alba) .....	125
<b>第 9 章 黑斑性皮肤病 .....</b>	<b>126</b>
一、雀斑 (freckles, ephelides) .....	126
二、黄褐斑 (chloasma, melasma) .....	126
三、瑞尔黑变病 (Riehl's melanosis) .....	128
四、焦油黑变病 (tar melanosis) .....	128
五、职业性黑变病 (occupational melanosis) .....	129
六、色素痣 (pigmented nevus) .....	129
七、良性幼年黑色素痣 (benign juvenile nevus) .....	131
八、先天性色素痣 (congenital pigmented nevus) .....	132
九、单纯雀斑样痣 (lentigo simplex) .....	133
十、色素性毛表皮痣 (pigmented hairy epidermal nevus) .....	134
十一、太田痣 (nevus of Ota) .....	135
十二、颧部褐青色痣 (nevus fusco-caeruleus zygomaticus) .....	135
十三、伊藤痣 (nevus of Ito) .....	136
十四、晕痣 (halo nevus) .....	136
十五、斑痣 (nevus spilus) .....	137
十六、蓝痣 (blue nevus) .....	138
十七、蒙古斑 (mongolian spot) .....	138
十八、文身 (tattoos) .....	139
十九、意外粉粒沉着症 (accidental tattoos) .....	139
二十、黑棘皮病 (acanthosis nigricans) .....	140
二十一、咖啡斑 (Café-au-lait spots) .....	141
二十二、色素沉着-一息肉综合征 (pigmentation-plyposis syndrome) .....	141
二十三、色素性荨麻疹 (urticaria pigmentosa) .....	142
<b>第 10 章 血管炎、异色性皮肤病 .....</b>	<b>144</b>
一、变应性皮肤血管炎 (allergic cutaneous vasculitis) .....	144
二、过敏性紫癜 (anaphylactoid purpura) .....	145
三、色素性紫癜性皮肤病 (pigmentary purpura dermatosis) .....	146
四、网状青斑 (livedo reticularis) .....	148
五、结节性红斑 (erythema nodosum) .....	148
六、结节性血管炎 (nodular vasculitis) .....	149
七、色素失禁症 (incontinentia pigmenti) .....	150
八、面部萎缩性红色毛发角化病 (keratosis pilaris rubra atrophicans faciei) .....	151
九、遗传性对称性色素异常症 (dyschromatosis symmetrica hereditaris) .....	151
十、白色萎缩 (atrophy blanche) .....	152
十一、皮肌炎 (dermatomyositis) .....	153
十二、荨麻疹样血管炎 (urticarial vasculitis) .....	154

<b>第 11 章 水疱及脓疱性皮肤病</b> .....	<b>156</b>
一、天疱疮 (pemphigus) .....	156
二、疱疹样天疱疮 (herpetiform pemphigus) .....	160
三、大疱性类天疱疮 (bullous pemphigoid) .....	161
四、疱疹性皮炎 (dermatitis herpetiformis) .....	162
五、家族性良性慢性天疱疮 (familial benign chronic pemphigus) .....	163
六、疱疹样脓疱病 (impetigo herpetiformis) .....	164
七、角层下脓疱病 (subcorneal pustular dermatosis) .....	165
八、脓疱性细菌疹 (meningococcal infection) .....	166
九、大疱性表皮松解症 (epidermolysis bullosa) .....	166
十、副肿瘤性天疱疮 (paraneoplastic pemphigus, PNP) .....	169
十一、脓疱型银屑病 (psoriasis pustulosa) .....	170
十二、连续性肢端皮炎 (acrodermatitis continua) .....	171
十三、急性发疹性脓疱病 (generalized exanthematous pustulosis) .....	172
十四、线状 IgA 大疱性皮肤病 (linear IgA bullous dermatosis, LABD) .....	172
十五、葡萄球菌性烫伤样皮肤综合征 (staphylococcal scalded skin syndrome, SSSS) .....	174
<b>第 12 章 硬化、萎缩性皮肤病</b> .....	<b>175</b>
一、局限性硬皮病 (localized scleroderma) .....	175
二、系统性硬皮病 (systemic scleroderma) .....	176
三、硬化萎缩性苔藓 (lichen sclerosus et atrophicus) .....	177
四、青春期萎缩纹 (adolescent striae atrophicae) .....	179
五、斑状萎缩 (macular atrophy) .....	179
六、皮肤松弛症 (cutis laxa) .....	180
七、面部偏侧萎缩 (hemiatrophia facialis) .....	181
八、进行性特发性皮肤萎缩 (progressive idiopathic atrophoderma) .....	182
九、婴儿腹部离心性脂肪营养不良 (lipodystrophia centrifugalis abdominalis infantilis) .....	183
<b>第 13 章 肉芽肿性皮肤病</b> .....	<b>184</b>
一、多中心性网状组织细胞增生症 (multicentric reticulohistiocytosis) .....	184
二、网状组织细胞肉芽肿 (reticulohistiocytic granuloma) .....	185
三、结节病 (sarcoidosis) .....	185
四、环状肉芽肿 (granuloma annulare) .....	187
五、异物性肉芽肿 (foreign body granuloma) .....	187
六、类脂质渐进性坏死 (necrobiosis lipoidica) .....	188
七、进行性慢性盘状肉芽肿病 (granulomatosis disciformis chronic et progressiva) .....	189
八、具有副球蛋白血症的渐进坏死性黄色肉芽肿 (necrobiotic xanthogranuloma with paraproteinemia, NXG) .....	190
九、幼年性黄色肉芽肿 (juvenile xanthogranuloma) .....	191
十、寻常狼疮 (lupus vulgaris) .....	192
十一、疣状皮肤结核 (tuberculosis verrucosa cutis) .....	193

<b>第 14 章 皮肤附属器疾病</b> .....	194
一、寻常性痤疮 (acne vulgaris) .....	194
二、婴儿痤疮 (acne in infants) .....	196
三、职业性痤疮 (occupational acne) .....	196
四、玫瑰痤疮 (acne rosacea) .....	197
五、颜面粟粒性狼疮 (lupus miliaris faciei) .....	198
六、多囊性卵巢综合征 (polycystic bilateral ovarian syndrome) .....	199
七、脂溢性皮炎 (seborrheic dermatitis) .....	199
八、斑秃 (alopecia areata) .....	200
九、男性秃发 (male pattern alopecia) .....	201
十、汗疱疹 (pompholyx) .....	201
十一、剥脱性角质松解症 (keratolysis exfoliative) .....	202
十二、小棘毛壅病 (trichostasis spinulosa) .....	202
十三、甲萎缩 (onychatrophy) .....	203
十四、白甲 (leukonychia) .....	203
十五、黑甲 (melanonychia) .....	204
十六、嵌甲 (unguis incarnates) .....	204
十七、甲营养不良 (twenty-nail dystrophy) .....	205
<b>第 15 章 黏膜部位皮肤病</b> .....	206
一、剥脱性唇炎 (exfoliative cheilitis) .....	206
二、肉芽肿性唇炎 (granulomatous cheilitis) .....	206
三、沟纹舌 (fissured tongue) .....	208
四、地图舌 (geographic tongue) .....	208
五、皮脂腺异位 (fordyce's disease) .....	208
六、干燥闭塞性龟头炎 (balanitis xerotica obliterans) .....	209
七、女性假性湿疣 (pseudocondyloma accuminata) .....	210
八、浆细胞性龟头炎 (balanitis plasmocellularis) .....	210
九、阴茎中线囊肿 (median raphe cyst of the penis) .....	211
十、增殖性红斑 (queyrat's erythroplasia) .....	211
十一、贝赫切特综合征 (behcet's syndrom) .....	212
十二、光化性唇炎 (actinic cheilitis) .....	213
十三、黏膜白斑 (leukoplakia) .....	213
十四、浆细胞性唇炎 (plasma cell cheilitis) .....	214
<b>第 16 章 皮肤肿瘤</b> .....	215
第一节 表皮肿瘤 .....	215
一、皮赘 (cutaneous tags) .....	215
二、脂溢性角化病 (seborrheic keratosis) .....	215
三、角化棘皮瘤 (keratoacanthoma) .....	217
四、发疹性毳毛囊肿 (eruptive vellus hair cysts) .....	218

五、皮角 (cutaneous horn) .....	218
六、鲍温病 (Bowen's disease) .....	219
七、日光角化病 (solar keratosis) .....	220
八、基底细胞癌 (basal cell carcinoma) .....	221
九、鳞状细胞癌 (squamous cell carcinoma) .....	222
十、Paget 病 (Paget's disease) .....	224
十一、粟丘疹 (milia) .....	225
十二、黑色丘疹性皮肤病 (dermatosis papulosa nigra, DPN) .....	226
十三、表皮痣 (epidermal nevus) .....	226
第二节 血管肿瘤 .....	228
一、鲜红斑痣 (nevus flammeus) .....	228
二、海绵状血管瘤 (cavernous hemangioma) .....	228
三、匍行性血管瘤 (angioma serpiginosum) .....	229
四、单纯性血管瘤 (hemangioma simplex) .....	230
五、血管角化瘤 (angiokeratoma) .....	230
六、血管球瘤 (glomus tumor) .....	231
七、丛状血管瘤 (tufted angioma) .....	232
八、疣状血管瘤 (verrucous hemangioma) .....	233
九、淋巴管瘤 (lymphangioma) .....	234
十、化脓性肉芽肿 (pyogenic granuloma) .....	234
十一、Kaposi 肉瘤 (Kaposi's sarcoma) .....	235
十二、毛细血管扩张症 (telangiectasis) .....	236
第三节 神经、纤维、肌肉、脂肪组织肿瘤 .....	237
一、皮肤纤维瘤 (dermatofibroma) .....	237
二、神经纤维瘤 (neurofibroma) .....	237
三、瘢痕疙瘩 (keloid) .....	238
四、浅表脂肪瘤样痣 (nevus lipomatosus superficialis) .....	238
五、隆突性皮肤纤维肉瘤 (dermatofibrosarcoma protuberans) .....	239
六、皮肤平滑肌瘤 (leiomyoma cutis) .....	240
七、多发脂囊瘤 (steatocystoma multiplex) .....	240
八、脂肪瘤 (lipoma) .....	241
第四节 皮肤淋巴网状细胞肿瘤及恶黑 .....	242
一、蕈样肉芽肿 (granuloma fungoides) .....	242
二、Sezary 综合征 (Sezary syndrome) .....	243
三、淋巴瘤样丘疹病 (lymphomatoid papulosis) .....	244
四、恶性组织细胞增生症 (malignant histiocytosis) .....	245
五、皮肤白血病 (leukemia cutis) .....	245
六、恶性黑色素瘤 (malignant melanoma) .....	246
七、乳腺癌皮肤转移 (cutaneous metastasis of carcinoma of breast) .....	248
第五节 附属器肿瘤 .....	249
一、毛发上皮瘤 (trichoepithelioma) .....	249
二、皮脂腺痣 (sebaceous nevus) .....	250

三、老年性皮脂腺增生 (senile sebaceous hyperplasia) .....	251
四、毛母质瘤 (pilomatrixoma) .....	251
五、汗管瘤 (syringoma) .....	252
六、小汗腺汗囊肿瘤 (eccrine hidrocystoma) .....	253
七、乳头状汗管囊腺瘤 (syringocystadenoma papilliferum) .....	253
八、小汗腺汗孔瘤 (eccrine poroma) .....	254
九、表现为表皮内上皮瘤的单纯性汗腺棘皮瘤 (hidyoacanthoma simplex like intraepidermal epithelioma) .....	255
十、黑头粉刺痣 (comedo nevus) .....	256
<b>第 17 章 其他皮肤病</b> .....	<b>257</b>
一、隐翅虫皮炎 (paederus dermatitis) .....	257
二、水母皮炎 (jellyfish dermatitis) .....	257
三、趾(指)断症 (ainhum, 阿洪病) .....	258
四、嗜酸性蜂窝织炎 (eosinophilic cellulites, Wells' s syndrome) .....	259
五、骨肥大静脉曲张综合征 (Klippel-Trenaunay-Weber syndrome) .....	260
六、弹力纤维假黄瘤 (pseudoxanthoma elasticum) .....	260
七、库欣综合征 (Cushing' s syndrome) .....	261
八、Reiter 综合征 (Reiter' s disease) .....	262
九、Conradi 病 (Conradi' s disease) .....	264
十、Melkersson-Rosenthal 综合征 (Melkersson-Rosenthal syndrome) .....	265
十一、线形皮脂腺痣综合征 (linear sebaceous nevus syndrome) .....	265
十二、多发性雀斑样痣综合征 (multiple lentiginos syndrome) .....	266
十三、盘状红斑狼疮 - 扁平苔藓重叠综合征 (discoïd lupus erythematosus-Lichen planus overlap syndrome) .....	267
十四、皮肤型窦组织细胞增生病 (rosai-dorfman) .....	268
十五、皮肤垢着病 (cutaneous dirtadherent disease) .....	269
十六、皮肤骨瘤 (osteoma cutis) .....	270
十七、阿斯切尔综合征 (ascher syndrome) .....	270
十八、慢性移植物抗宿主病 (chronic graft-versus-host disease) .....	271
十九、匍行疹 (creeping eruption) .....	272
二十、面红症 (blushing and erythrophobia) .....	272
二十一、坏死松解性游走性红斑 (necrolytic migratory erythema) .....	273
二十二、舌舔皮炎 (dick dermatitis) .....	274

# 第 1 章 感染性皮肤病

## 第一节 真菌感染性皮肤病

### 一、头癣 (tinea capitis)

**【病因】** 由皮肤癣菌感染头发及头皮引起。

**【诊断要点】** 分为黄癣、白癣、黑点癣。

1. 黄癣 ①由许兰毛癣菌感染所致。②主要见于儿童。③初起为红色斑点，渐形成以毛发为中心的碟形黄痂。有特殊鼠臭味。④患病区毛发暗，无光泽，毛囊被破坏可形成永久性秃发。⑤伍德灯下病发呈暗绿色荧光，真菌镜检可见发内菌丝及关节孢子，黄痂内见鹿角菌丝及厚壁孢子。

2. 白癣 ①主要由犬小孢子菌及铁锈色小孢子菌感染所致。②多侵犯学龄前儿童。③早期呈灰白色鳞屑性斑片，病发根部有白套样菌鞘，附近可出现卫星灶。④患区头发一般距头皮 2 ~ 4mm 处折断。⑤青春期后可自愈。⑥伍德灯下病发呈亮绿色荧光，真菌镜检见发外包绕着密集镶嵌排列的圆形孢子。

3. 黑点癣 ①主要由紫色毛癣菌及断发毛癣菌感染所致。②儿童及成年人均可发病。③头皮损害类似白癣，但损害小而数目多。④病变往往露出头皮即行折断，残留端留在毛囊口，呈黑点状。⑤伍德灯检查阴性，真菌镜检为发内成串排列的链状孢子。

**【鉴别诊断】** 脂溢性皮炎、头皮糠疹、头部银屑病。

**【治疗】** ①综合治疗，“服、擦、洗、剃、消”。服：按要求服用抗真菌药物，如伊曲康唑、特比萘芬；擦：每日按时局部外涂抗真菌药，如联苯苄唑、2%碘酊、硫磺软膏等；洗：每日洗头，可使用硫磺皂、酮康唑洗剂；剃：尽可能将头发理短，每周 1 次；消：坚持将使用的毛巾、理发工具等煮沸消毒。②疗程要足够长，一般真菌检查 3 次阴性方认为治愈。

**【预后】** 黄癣、黑点癣可遗留永久性秃发及瘢痕。

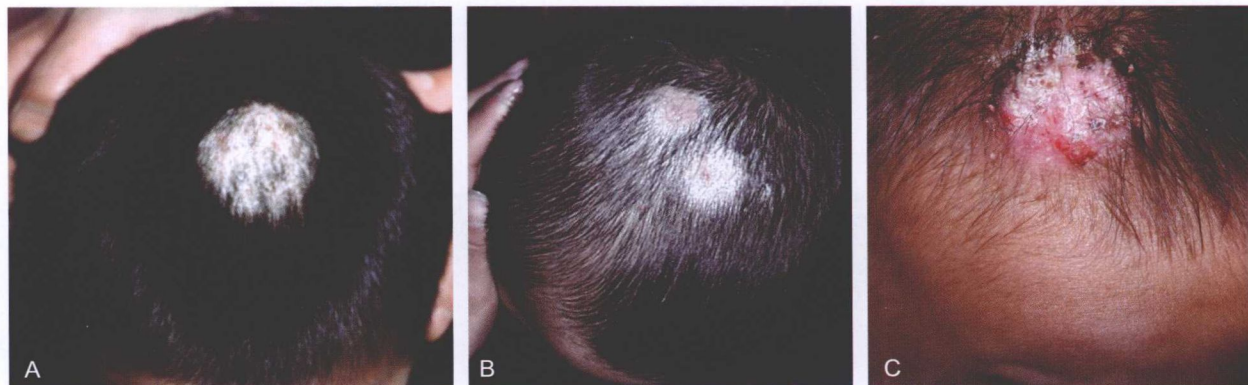


图 1-1 儿童头顶部白癣

## 二、脓癣 (kerion)

**【病因】** 头皮亲动物性皮肤癣菌感染引起的过敏反应所致。

**【诊断要点】** ①多继发于白癣、黑癣。②典型损害是化脓性的毛囊炎，由毛囊性小脓疱变成圆形暗红色脓疡，界清质软，表面毛囊孔呈蜂窝状，可挤出少量脓汁。③继发细菌感染时可形成脓肿。

**【鉴别诊断】** 头部脓皮病、脓疱疮。

**【治疗】** ①治疗同头癣。②外用药物要温和，避免刺激。③急性期可短期口服小剂量皮质激素。

**【预后】** 可遗留永久性秃发及瘢痕。

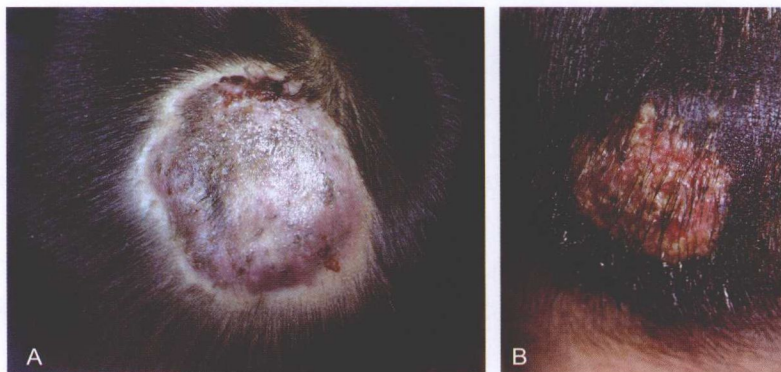


图 1-2 头部脓癣

## 三、体癣 (tinea corporis)

**【病因】** 皮肤癣菌感染引起。

**【诊断要点】** ①发生于手、足、腹股沟、外阴及肛周以外部位的癣。②初起为红色丘疹、丘疱疹，继而形成覆少量鳞屑境界清楚的红斑；皮损逐渐向外围扩大，中心消退，呈环状或多环状，周边隆起，常见较明显丘疹、丘疱疹。③真菌镜检阳性。

**【鉴别诊断】** 湿疹、慢性单纯性苔藓、玫瑰糠疹。

**【治疗】** ①以外用药物治疗为主，可选用酮康唑、联苯苄唑、环吡酮胺、特比萘芬、舍他康唑等，疗程 2 周以上。②皮损泛发或外用药物疗效欠佳时可给予口服抗真菌药物，如伊曲康唑、特比萘芬等 1 ~ 2 周。

**【预后】** 可治愈。

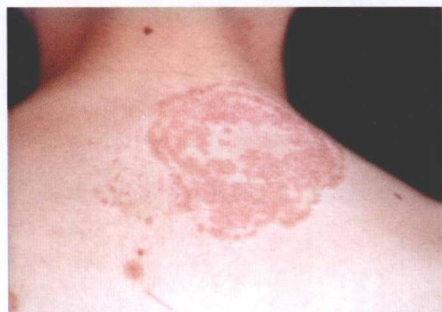

图 1-3 肩背部体癣

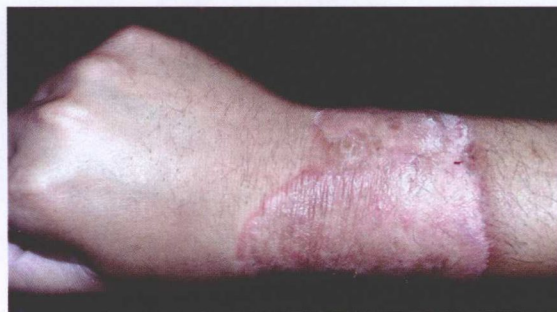

图 1-4 手臂体癣



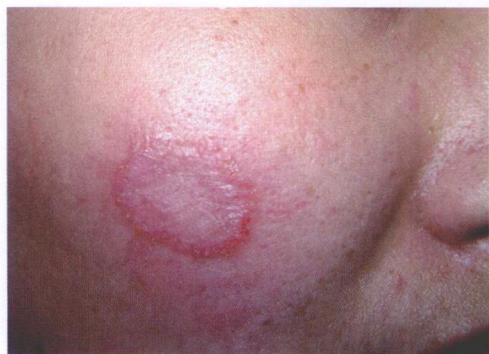

图 1-5 面颊部体癣

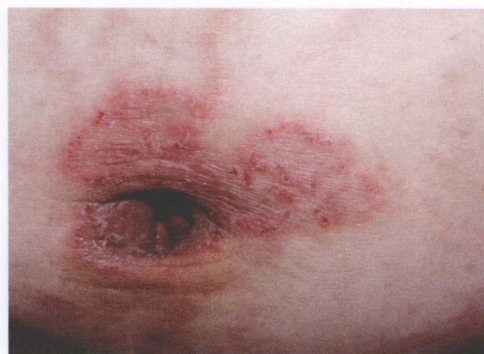

图 1-6 腹部体癣

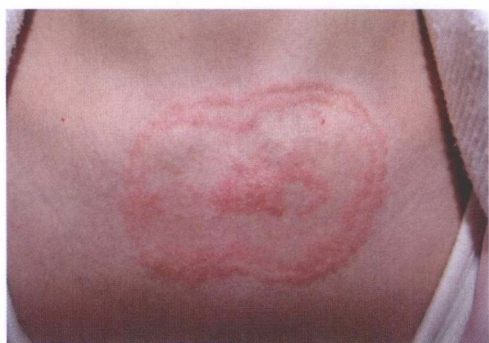

图 1-7 体癣

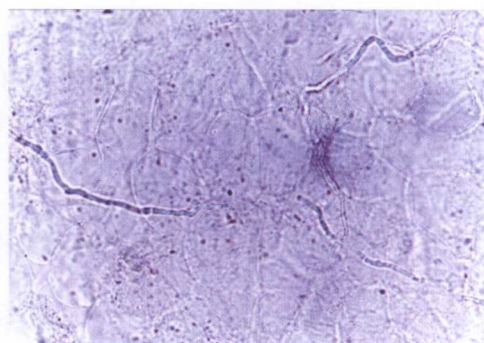


图 1-8 体癣 - 菌丝

#### 四、股癣 (tinea cruris)

**【病因】** 由皮肤癣菌感染引起。

**【诊断要点】** ①发生在腹股沟、臀部、会阴、肛周的皮肤癣菌感染。②单侧或双侧发病，皮损呈环形或半环形红斑，表面有细碎鳞屑，界限清楚，边缘常见红色丘疹、丘疱疹。③可伴有不同程度瘙痒。④真菌镜检多阳性。

**【鉴别诊断】** 湿疹、银屑病、红癣。

**【治疗】** ①同体癣。②注意选择温和、刺激性较小外用药以避免刺激。③注意保持局部清洁、干燥。

**【预后】** 治愈。部分患者易复发。

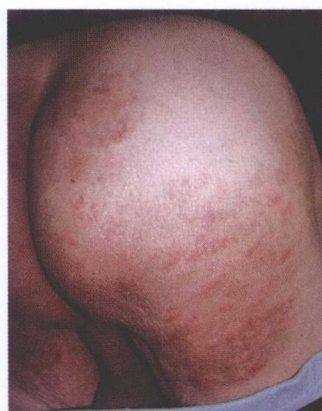

图 1-9 臀股癣

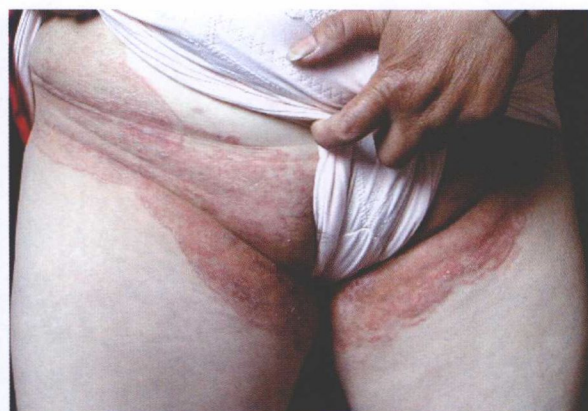

图 1-10 女性股癣