

心脏外科护理

美国民间健康基金会

右室双出口 (DORV)

缺陷

心室一大血管连接不良
 主动脉或肺动脉起源于右室
 象四联症
 发病率：妊娠第5—7周
 Poacaek—1966, Whithan—
 DORV
 1957, Lev“committed”

解剖

肺动脉和50%以上的主动脉
 起源于右室
 室缺形成左室流出道
 1. 单纯性右室双出口
 一、主动脉瓣下型室缺
 二、肺动脉瓣下型室缺
 非限制型
 2. 复杂型右室双出口
 一、房室瓣，畸形
 二、肺动脉狭窄
 一、Taussing-bing-右室双出口
 右室双出口，大血管错位，肺动脉
 狭窄

伴其他缺损

室缺、动脉导管未闭
 房缺、主动脉缩窄、肺动脉瓣狭窄
 完全性房室通道，单心室，二尖瓣
 闭锁/二尖瓣狭窄，四联症，房
 室瓣畸形

诊断

杂音：胸骨左缘粗糙的全收
 缩期杂音
 胸片：心脏增大，双室肥厚，
 肺血流增加或减少
 心电图：双室肥厚
 房超：可见到大血管的起源，
 室缺的位置，估计到肺
 动脉瓣狭窄，心室腔的位
 置大小，冠状动脉的位置
 心导管：体血管阻力/肺血管
 阻力分流
 室缺位置，瓣膜功能及
 位置
 测定心室腔的大小

血流动力学

一般为左向右分流除非有肺动
 脉瓣狭窄存在
 左室排出量通过室缺导致左室
 压力增加
 右室射出两个循环的血流
 右室的作用和右室压力增加
 室缺和大血管的关系有关
 室缺接近于半月瓣
 一、接近大血管：主动脉瓣下
 肺动脉瓣下
 二、接近二者间：主动脉和肺
 动脉之间
 三、非接近大血管：远离主动
 脉和肺动脉
 * 体循环氧饱和度和依赖于：
 肺血流
 肺血管阻力/体血管阻力
 心室水平氧的混合
 大血管错位的生理或血流方向

手术

依赖于室缺的类型和有肺动
 脉瓣狭窄及其他缺损
 1. 单纯性右室双出口
 补片关闭室缺提供非限制左
 室>主动脉血流〔室缺可能
 需要被扩大以便与主动脉连
 接用 baffled或(tunneled)〕
 肺动脉狭窄所通过瓣膜切除瓣
 切开和右室流出道补片或右
 室到肺动脉的连接
 2. 大血管错位的生理：Jafene
 大血管转位术，Mastard或
 Seanting
 3. 复杂性房室瓣，单心室，内
 脏异位，Fanfan手术。

病理

肺血流增加：充血性心力衰竭
 生长发育迟缓
 非青紫性
 青紫
 呼吸困难
 蹲踞
 严重紫绀
 缺氧发作

右室双出口的非发病

高度紫绀的缺氧发作
 亚急性细菌性心内膜炎
 生长发育迟缓
 红细胞增多症
 脑栓塞
 脑梗死
 手术并发症
 残余的室缺，主动脉瓣下狭窄
 或流出道梗阻
 肺血管疾病
 节律：右束支传导阻滞完全性
 传导阻滞
 心功能不全
 瓣膜功能不全
 管道梗阻

护理

常规术后护理：室缺，大血管
 错位，三尖瓣
 闭锁，四联症
 估计节律问题，监测起搏器
 监测左房压力，了解左室和二
 尖瓣的功能
 估计残余室缺
 右房/肺动脉氧饱和度和
 估计残余的右室流出道梗阻
 肺动脉到右室的压差
 体外循环和深低温停循环手术
 测压管：右房、左房，肺动脉，
 动脉
 监护室监护 3~5天

TOF 法 乐 氏 四 联 症

缺 陷

- 远端肺动脉, 圆锥部发育不良有四个畸形组成
1. 室缺
 2. 肺动脉狭窄
 3. 右室肥大
 4. 主动脉右移位(主动脉骑跨)

解 剖

室缺是单一的连接不良性, 非限制性
 主动脉骑跨于室缺上
 右室流出道在瓣膜和漏斗部水平梗阻
 卵圆孔未闭
 伴有畸形: 右位主动脉弓 = 25%
 房缺 = 15% (五联症), 完全性房室通道 = 3%, 冠状动脉畸形 = 6.5%, 肺动脉缺如 = 3%, 肺动脉分枝狭窄 = 15-20%, 肺动脉发育不良体循环侧枝

血流动力学

肺血流减少
 右向左分流
 青紫
 右室流出道梗阻导致右室压力增加
 四联症发作(缺氧发作)
 四联症发作: 缺氧发作
 儿茶酚胺引起右室漏斗部痉挛(过度收缩)
 肺血管阻力增加或痉挛, 肺血流减少伴有右向左分流
 青紫增加, 意识丧失和酸中毒, 杂音强度降低或消失
 Rx: 胸膝位, 吸氧, 吗啡
 To: 手术, 心得安

症 状

青紫
 呼吸困難
 蹲踞

四联症并发症

- 缺氧发作
 红细胞增多症
 脑梗死
 脑梗塞
 杵状指
 亚急性细菌性心内膜炎
 外科手术并发症
 1. 肺动脉瓣返流/肺动脉瓣关闭不全
 2. 右束支传导阻滞/完全性传导阻滞
 3. 晚期心律失常
 4. 残余室缺
 5. 残余右室流出道梗阻
 6. 心室功能不全
 7. 管道阻塞

诊 断

杂音: 收缩期, 胸骨缘粗糙收缩期杂音, 如有侧支存在则有连续性, 响亮杂音
 X线检查: 肺血流减少, 示“靴状心” 右室肥大
 心电图检查: 右室肥厚, 电轴右偏
 超声: 可见室缺, 冠状动脉, 估计右室流出道梗阻
 心导管: 室缺, 冠状动脉和侧支的位置及大小, 以及是否能进入肺动脉

内科处理

气栓预防措施
 术前给药预防缺氧发作, 吗啡
 减轻漏斗部痉挛: 心得安

手 术

姑息手术: 1. 体循环分流术增加肺血流
 适用于: 复杂四联症, 冠状动脉畸形, 肺动脉闭锁
 2. 右室流出道补片扩大(不关闭室缺), 肺动脉发育不良或多源性侧支循环
 根治术: 补片关闭室缺, 解除漏斗部肺动脉狭窄, 右室流出道跨瓣环补片, 如果冠状动脉畸形或肺动脉闭锁, 需要右室流出道人造血管侧支结扎。

护 理

1. 常规手术护理
2. 右房/肺动脉氧饱和度, 估计残余室缺
3. 肺动脉/右室压差估计右室流出道梗阻
4. 监护心律失常, 右束支传导阻滞/完全性传导阻滞
5. 肺动脉波形示跨瓣补片
 体外循环和深低温停循环术
 监护室监测 2—5 天
 测压: 右房、左房、肺动脉、动脉

房间隔缺损 (ASD)

缺 陷

房缺：左右心房间隔交通
 女性：3X=II型房缺
 1.1=静脉窦型房缺
 发病率：12%
 1875 Bakitarsks

解剖

1. 卵发孔=I型房缺，房隔中部卵圆孔位置
2. 原发孔=I型房缺，位于房间隔下方，三尖瓣上方
3. 静脉窦型房缺，接近于上腔静脉
4. 冠状窦型缺损
5. 共同心房=房隔缺损如伴有其他缺损：完全性房室通道，肺静脉异位引流，二尖瓣裂缺，三尖瓣闭锁，肺动脉闭锁，三房心

血流动力学

左向右分流
 右室舒张期容量负荷过度
 分流程度依赖于：
 1. 肺血管阻力
 2. 右室顺应性
 3. 缺损的位置、大小及数量
 由于低血流，肺小动脉很少受到影响

症 状

无
 乏力、呼吸困难、充血性心力衰竭，偶有肺高压

诊 断

杂音：沿着胸骨左缘上部，第二心音固定分裂
 胸片：心脏大，肺血流增加
 心电图：电轴右偏，右室肥大
 右束支传导阻滞
 房超：右室增大，房隔反向往运动，房缺的位置
 心动管：大小、位置
 心动管处理：Clanshell 装置
 关闭术

内科处理

如果无症状，不用处理
 地高辛
 充血性心力衰竭用利尿剂

手 术

补片关闭房缺或I°关闭术
 补片关闭S,U(静脉窦型房缺)
 关闭房缺使肺静脉血回到右房体外循环，深低温停循环术
 压力管：中心静脉压/右房(动脉左房、房缺I或有肺高压测肺动脉压)
 监护室：监护1—3天

护 理

常规术后护理
 监测心脏状态：
 心律失常
 心房起搏
 房室瓣返流、左房压
 描记
 肺高压
 肺动脉压

房缺并发症

房性心律失常
 异常栓塞
 罕见的：
 由于血流喷射导致亚急性细菌性心内膜炎
 在成人有肺血管阻塞性病变
 房缺I型伴二尖瓣返流
 反复呼吸道感染
 外科手术后并发症

完全性传导阻滞
 心律失常
 房缺I°产生二尖瓣返流
 成年人有肺高压占1.4%。

主动脉狭窄 (AS)

缺 陷

主动脉狭窄

左室排除量在解剖上受限
男性占多数, 4:1
发病率: 3—6%

解 剖

最常通
75%瓣膜性; 瓣叶融合, 二瓣畸形
20%瓣下性; 主动脉瓣下纤维性狭窄
固定纤维环或动力性; 突发性肥厚性主动脉瓣下狭窄

5%瓣膜上型; 主动脉瓣上, "象ELF面容" Williams发育迟缓

增厚硬化的瓣叶组织使发育不良的主动脉梗阻
伴有其他缺损: Williams瓣上狭窄综合征, 动脉导管未闭, 主动脉缩窄, 室缺, 主动脉瓣二瓣畸形

血流动力学

左室压力增高, 左室压力负荷增加, 流出道梗阻导致左室肥厚, 导致心肌收缩力损伤和心排量降低。
随年龄逐渐加重

症 状

与年龄有关, 严重程度因梗阻的程度而不同, 可以轻度或严重的充血性心力衰竭
充血性心力衰竭, 呼吸困难
心排量降低
头晕、晕厥
疲乏(脑灌注不足)
腹部或胸部疼痛(冠状动脉灌注不足)
可见到尖部震颤

诊 断

杂音: 粗糙的响亮的收缩期杂音, 在第二第三肋间间隙, 喷射性杂音右上锁骨椎边及第二音度性分裂
心电图: 左房、左室肥厚, ST段变化, 开主动脉扩张
胸片: 正常或心脏扩大
房超: 主动脉瓣增厚, 圆顶状, 瓣膜压力阶差, 左室功能。
心导管: 位置、梗阻、扩张
心导管处理: 扩张术

内科处理

婴儿期用前列腺素E₁
地高辛
利尿剂

手 术

主动脉瓣切开术, 主动脉瓣融合处切开术
瓣膜下切除术
瓣膜联合处切开, 换瓣, Kenna术, 左室>主动脉的管道, 依赖于严重性

护 理

常规术后后护理
保持足够的心排量
监测脉搏压力, 增加说明主动脉瓣关闭不全
估计节律
体外循环, 深低温停循环术
测压, 右房/中心静脉压, 动脉, 左房
监护室监护 2 天(婴儿略长)

主动脉狭窄并发症

突然死亡占20%
充血性心衰
室性心律失常
亚急性细菌性心内膜炎
左室功能不良伴左室舒张未压增加
再发生主动脉狭窄
外科并发症
主动脉关闭不全
呼吸时间延长
婴儿期 2°支持
左室功能不全
心室功能不全

动脉导管未闭(PDA)

缺 陷

主动脉和肺动脉之间持续的交通道，正常胎儿的分流发病率：12~15%
 <36周=32%
 28-38周=75%高原女性：3:1
 通常的动脉导管在3-6天缩小，8周关闭

解剖

肺动脉和主动脉之间有血管的连接
 第六主动脉弓的残留可融合形成主动脉窗
 伴有其他缺损：
 大血管错位，
 主动脉缩窄，
 三尖瓣闭锁，
 左心发育不全
 综合症，主动脉弓中断，肺动脉闭锁，二尖瓣狭窄，永存动脉干，风湿性综合症

血流动力学

氧反应，向右分流
 分流依赖于：1.肺血管阻力
 2.体血管阻力
 3.导管的大小，
 当导管开放时，肺动脉氧饱和度
 > 降主动脉
 向右左分流1F，肺血管阻力>体血管阻力
 动脉导管未闭在青紫型或导管依赖性病变中被作为维持生命所必需开放的导管，如需要保持PDA开放时可用前列腺素E₁

症 状

通常没有症状
 充血性心力衰竭
 乏力
 脉压增宽
 水冲脉=跳动脉（在舒张期由于大量的分流）
 撤离呼吸机困难

诊 断

杂音：左第二肋间腋，锁骨中线，持续的机器样杂音
 胸片：心脏扩大，肺血流增加
 心电图：双室大，左房大，左室大
 房超：PDA型的多普勒血流
 心电图：仅仅对不典型的疑肺高压准备经导管关闭PDA，才做心导管检查
 心导管处理：经导管关闭

内科处理

消炎痛0.1-0.3mg/kg，用于婴儿具有正常的血凝因子、肾功能而没有颅内出血充血性心力衰竭的处理：利尿和限制液体

手 术

结扎和关闭
 侧胸非体外方法关闭PDA
 测压管：外周静脉/动脉
 监护室监护1天

护 理

常规术后护理
 监测心脏状态：
 监测呼吸状态：
 反跳性高血压
 周围脉搏
 肺不张
 气胸
 乳糜胸
 两肺阴影相等
 发音判断

PDA 的并发症

在早产儿用呼吸机时间延长可致肺炎，充血性心力衰竭
 肺高压
 亚急性细菌性心内膜炎
 如：果肺血管阻力=体血管阻力
 双向分流
 手术的并发症
 膈神经麻痹
 喉返神经麻痹
 食管再通
 乳糜胸

PS-肺动脉瓣狭窄

缺根	解剖	血流动力学	症状
<p>肺动脉瓣狭窄使右室排血受限</p> <p>发病率: 10%</p> <p>男女比例相同</p> <p>2%在兄弟姐妹中</p> <p>3.5%在后代中</p> <p>妊娠6~9周</p> <p>风疹</p>	<p>瓣膜型: 在肺动脉瓣可能瓣膜失去弹性</p> <p>瓣上型: 在肺动脉瓣上</p> <p>瓣下型/漏斗部: 在肺动脉瓣下合并其它缺陷:</p> <p>卵圆孔未闭, 法四, 室缺, 房缺, 动脉导管未闭, DCRV Nornam 氏综合症</p>	<p>非紫绀型转变为:</p> <p>紫绀型, 如果有严重的肺动脉瓣狭窄或经卵圆孔右向左分流</p> <p>阻塞程度可以不断增加</p>	<p>视阻塞程度而定</p> <p>无症状的呼吸困难</p> <p>乏力</p> <p>无法耐受运动</p> <p>严重时紫绀</p>
<p>杂音: 收缩期喷射性, 2-3级, 哭吵时强度增加</p> <p>胸片: 肺血流增加</p> <p>右房, 右室增大</p> <p>心脏正位 → 肥大</p> <p>狭窄的扩张</p> <p>心电图: 电轴右偏</p> <p>右室肥大</p> <p>右房肥大</p> <p>肺动脉瓣增厚</p> <p>右室流出道梗阻</p> <p>压力阶差</p> <p>右室流出道梗阻</p> <p>右室压力增加</p> <p>卵圆孔右 → 左分流</p>	<p>内科处理</p> <p>新生儿可能依赖动脉导管给前列腺素 1 维持</p> <p>心导管处理: 扩张狭窄的瓣膜, 以缓解瓣膜压差</p>	<p>手术</p> <p>瓣膜型: 肺动脉瓣切开或切除</p> <p>瓣上型: 切除术或右室流出道补片术</p> <p>瓣下型/漏斗部: 右室流出道跨瓣环补片, 扩大流出道, 切除异常除阻塞部, 切除异常肌束</p> <p>如果右侧压力迅速增加, 卵圆孔仍保持开放, 以便“突然消失”(右向左分流)</p>	<p>肺动脉瓣狭窄并发症</p> <p>右室功能不良</p> <p>卵圆孔右 → 左分流</p> <p>心内膜炎</p> <p>如有紫绀: 红细胞增多症</p> <p>—— 脑梗死</p> <p>—— 脑脓肿</p> <p>手术并发症</p> <p>—— 残余的右室流出道梗阻</p> <p>—— 肺功能不全</p> <p>—— 持续性经卵圆孔右 → 左分流</p>
<p>诊断</p>	<p>外科处理</p>	<p>护理</p> <p>常规术后评估维持稳定的肺血管阻力, 呼吸机, 镇静剂或肌松剂</p> <p>评估右室流出道压力阶差</p> <p>监测右室流出道压力</p> <p>评估肺动脉波型心室化措施及压力</p> <p>监护室监护: 3天左右</p> <p>测压管: 右房/中心静脉压</p> <p>肺动脉压, 动脉</p>	

儿童心脏手术病人—血液动力学监测方法概论

先天性心脏病——治疗，姑息性处理已为早期手术修复所普遍取代。考察婴儿手术后血液动力学已成为一项基本方式。监测可为监护人员提供关于前负荷，后负荷，心输出量与左右心功能的决定要素，评估持久性心内分流术，判定右心室外流道阻塞缓解程度，评估药物反应等提供定量资料。监测线将根据不同婴儿、缺损种类和修复手术形式进行安排（表1）。血液动力学的监测已成一项常规。其信息使曾报道的危险性与并发症大为改善。

正常血液动力学的参数

先天性心脏病包含着—系列异常血液动力学变异，因而很难得出正常值。血液动力学的知识，对每一项外科手术处理都很重要，对可能发生特殊改变的病人，可使病情得到更全面更深刻的认识。监测的能力，资料的解释，先天性心脏病血液动力学变异的知识以及与之相关的“正常值”，可使儿童心血管外科病儿的评估得到改进。Urban氏强调血液动力学方面的重要性，认为是进行决策的一项主依据，与监护人员的经验和良好的判断能力同样重要。

从先天性心脏病病人测得的血液动力学的波形和心内压力都偏离正常，血液动力学的的数据以及它们和改善了的病人监护结局的关系，这二者的综合，是临床决策的关键。由于在文献中已有大量“正常值”的记载，本文重点讨论异常波形的解释，监测线安置的适应症，监测线的运用，并发症，以及经胸心内监测线的移除技术。

一般考虑

心血管术后婴儿心内压力的测定，都依靠经胸心内监测线。心内监测术的适应症多种多样（见表1）。19号聚乙烯导管在手术时直接置入右房、左房、肺动脉，偶尔也放入右室中，在心包上缝合固定。为保持导管通畅，可用肝素化的右旋糖液持续滴注，约每小时1~2毫升。在安导管时或在监护室内，均应注意导管的位置须有相当的灵活性，以便于管道的拔除。在安置导管时或在监护室，应保持管道通畅，并分析波形，都是极端重要的。放置监测线的适应症已经详加描述。

在监护室内测压和氧饱和时，须用胸部力线仔细估计导管顶端的位置。解释血液动力学数值的关键在于灵敏的传感器，有效的冲洗装置和适当的导管动力。准确评估和记录心输出量，在监护儿童病人时也十分重要，因为生理改变可能迅速发生。

血液动力学的波形与心周期相当，但要迟数毫秒，要正确解释血液动力学，须将其波形与心电图同时进行分析。在分析波形时，正常窦性心律起着有力的作用，就波形和压力而言，对监测器，传感器和液体注输仍须有足够的重视，把表度定得过高，则将出现假性低压，同样，记录压力时仍在灌注液体，则出现假性高压（表2）。

正压通气的呼吸影响和呼气末正压PEEP，可引起假性压力上升，自发呼吸病人则正相反。一般地说，如果压力读数或/或氧饱和与婴儿身体状态不相一致，重点在纠正全身状态。

“A”波是一种期前收缩正反射波，由心房收缩而产生仅发生于窦性心律。“C”波是正反射波，来源于房室瓣的关闭。“V”波是正反射波，当心室收缩时产生，反映心房充盈。

表 1

各种心脏缺损的侵入性监测线和外科技术

+	+	+	+	+	+	PDA
	+	+	+	+	+	ASD
	+	+	+	+	+	VSD
	+	+	+	+	+	CAVC
+	+	+	+	+	+	PS
	+	+	+	+	+	TOF
+	+	+	+	+	+	PA-IVS
	+	+	+	+	+	TRUNCUS
	+	+	+	+	+	TAPVC
+	+	+	+	+	+	COARC
	+	+	+	+	+	AS
	+	+	+	+	+	AVVR
	+	+	+	+	+	TGA/SWTTCH
	+	+	+	+	+	TGA/SENNING
	+	+	+	+	+	HLHS
	+	+	+	+	+	FONTAN
+	+	+	+	+	+	SHUNT
+		+	+	+	+	PAB

缩写符号:

PDA, 动脉导管未闭;

ASD, 房间隔缺损;

VSD, 室间隔缺损;

CAVC, 完全性房室通道;

PS, 肺动脉狭窄;

TOF, 法乐氏四联症;

PA, 肺动脉闭锁;

TRUNCUS, 动脉干;

TAPVC, 肺静脉异位引流;

COARC, 主动脉缩窄;

AS, 主动脉狭窄;

AVVR, 房室瓣换置;

TGA, 大血管错位;

HLHS, 左心发育不全综合症;

FONTAN, 芬泰;

SHUNT, 体至肺分流;

PAB, 肺动脉带;

CPB, 体外循环;

NP, 无泵/关闭;

10, 内流闭塞。

经胸心内监测线右房(RA)导管

目的 右房(RA)导管提供关于体静脉回流, 血容量及右心情况。正常均报告平均值, 右房压力反映前负荷或右室终末舒张压(RVEDP)。

安置 右房导管在手术时经右心附件直接置入, 或经静脉管或脐静脉通道插入。导管的理想部位是右房体回流血混合处。在X线上, 导管在心腔内呈轻度钩形, 偶尔, 可证实导管已进入上腔静脉(SVC), 下腔静脉(IVC), 冠状窦(CS), 或右室(RV)内。如确有重装必要, 如能监测插管过程, 可在床旁以手法操作来完成。

压力记录 虽然右房导管位于低压腔内, 异常右房低压仍可提示血容量减少, 波形阻抑, 传感器安置错误, 或导管位于冠状窦或下腔静脉内。右房压力增高可提示右室机能障碍, 三尖瓣狭窄或机能不全, 血容量增多, 心压塞症, 缩窄性心包炎, 心包积液, 左室至右房分流, 肺动脉高压, 限制性房间隔缺损, 或Fontan氏术后的右房-肺动脉压差。

高A波可见于三尖瓣闭锁, 三尖瓣下移畸形(Ebsfein), 肺动脉瓣狭窄, 肺动脉瓣阻塞性疾病。当关闭瓣膜受心房收缩压的冲击, 正常窦性心率消失, 或病人受机械性起搏时可出现高大波。高V波可在三尖瓣回流, 房间隔缺损, 或充血性心力衰竭时可以看到。

图2为右房措施举例。

*1. 18月体/肺

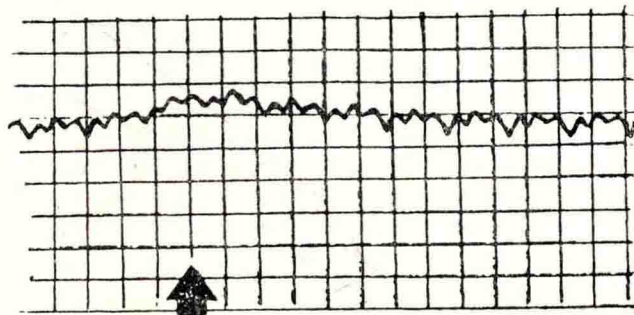
FONTAN

心率 132

右房压 12

肺动脉压 12

呼吸变化轻微




*2. 1月体/肺间隔缺损

心率 137

右房压 4

正常



*3. 2月体/肺法乐氏四联症

心率 144

右房压 8

左房压 10

由于标度不准确, 右房压较低。(标度0-60)




图2 右房描记图举例

氧饱和的确定

氧饱和和能假性增高或降低，取决于导管的安置或残留的异常血液动力学。曾经姑息性处理如肺动脉绑扎术，锁骨下动脉肺动脉吻合术，左心发育不全综合症的婴儿，右心房线可用以表示前负荷。在估计氧饱和时，掌握导管的准确位置十分重要。提示氧饱和增加的情况有：高输出状态；部分肺静脉异位引流；左房或左室向右房分流，导管位于上腔静脉和肝静脉，或肾动脉内。提示左心房氧饱和降低的有：低心输出量，导管位于冠状窦或下腔静脉中。

左房导管

目的 左房导管提供肺静脉压，提示体循环血量、左房前负荷和左房机能。

安置 左房导管的放置，多从左房后壁与肺上静脉交接处进入左房。偶尔，经由左房附件进入。在X-线中，导管呈直线横过胸腔。如果导管深入或楔入肺静脉内，则可看其心外段，要是能够见到波形，可在床旁用轻柔手法操作将导管由楔位拉入胸腔内。

压力记录 平均左房压力反映左室舒张末压(LVEDP)，当波形减幅或导管入肺静脉，要想到有可能发生假性左房低压。“真实”的低压常提示低血容量，在体外循环术后，周围血管收缩解除，血管得到充盈时尤其如此。

左房压力增高存在于：深吸气，呼气末正压 PEEP，高血容量，二尖瓣闭锁不全，房室传导失效，冠状动脉闭塞，心包积液或心包填塞，可见减幅波形或入线。间歇性左房压力增高，同时存在周身动脉血压下降，则提示修复的瓣膜机能失调（图3）。

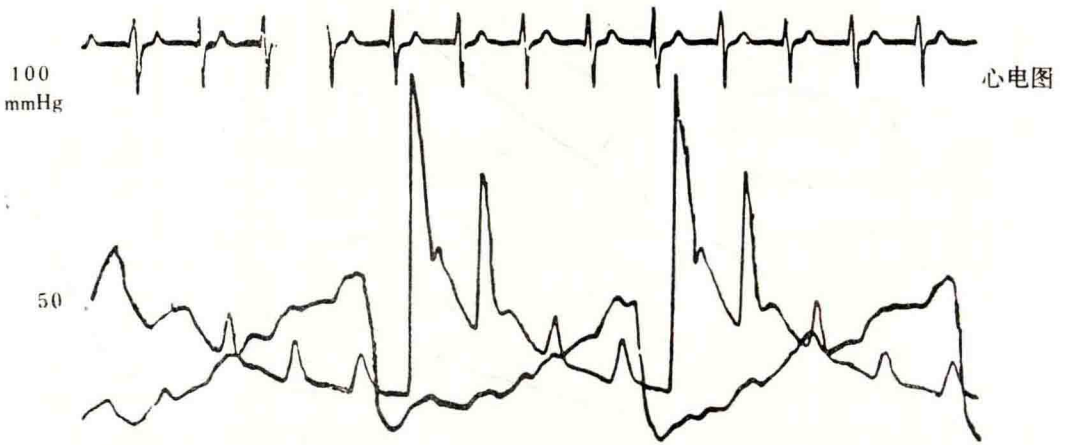


图3 修复的二尖瓣机能障碍

高A波发生于二尖瓣狭窄(MS)，室间隔缺损(VSD)，动脉导管未闭(PDA)，或主动脉狭窄(AS)。高V波可在二尖瓣回流(MP)，二尖瓣闭锁不全和充血性心力衰竭(CHF)时出现。心包炎和CHF时X波消失。

左房描记图举例见图4。

氧饱和的决定因素

左房氧饱和减少可因肺不张，肺萎陷或肺实变等所致的肺内分流，或自右向左的心分流所引起。

#1. 4月跳落伞形二瓣

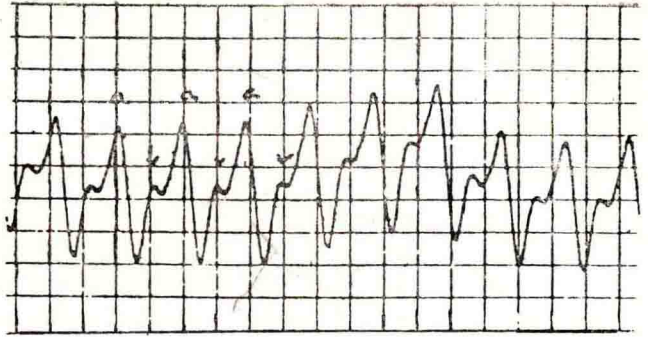
瓣

心率 100

左房压 18

a = 24

v = 15



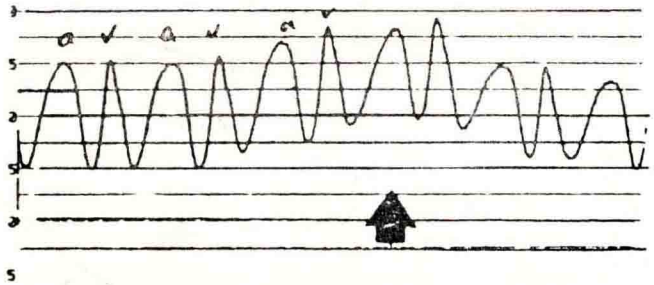
#2. 9月体/肺CAVC

心率 92 (入睡)

左房压 10

A波和V波相等

由于正压通气, 描记图有变化。



#3. 12月体/肺房间隔缺损

心率 98

表度不正确

(表度 0-90)




图4 左房描记图举例

肺动脉(PA)导管

目的 肺动脉(PA)导管提供下列信息: 混合性静脉血的氧饱和, 右室机能, 右室外流道的通畅性, 肺血管的反应性, 肺内静脉压, 以及心脏左侧平均充盈压。

安置 肺动脉导管经由右室外流道进入肺主动脉, 并可延伸至左肺动脉。当儿童经受Fontan体肺分流时, 右肺动脉导管先放在右房, 再推进至肺动脉内, 如导管进入太深, 可成为楔线, 呈减幅波形, 如果在手术前安置罩头流导管, 宜放在右房, 以免影响手术视野。在作者监护组术后都不选用这种导管。如需心排血热稀释法, 则应安装肺动脉热敏电阻。

压力记录 肺动脉压力提高可反映高血容量, 肺血流增加伴左向右分流, 肺部血管增多, 肺疾患, 二尖瓣狭窄, 肺静脉导管引流(TAPVC)阻塞, 肺栓子, 法乐氏三联症修复后的室化波形, 或心室机能障碍。

如果肺动脉瓣膜有力, 则出现典型的肺动脉波形。伴有室间隔(IVS)和法乐氏三联症的右室外流道上的肺动脉腔内有手术补片横过, 肺动脉波形可以设想具有右室波的外观。由于

肺动脉瓣关闭不良，可致二重波中的缺口消失。

偶尔，肺动脉导管可能通过松松结扎后动脉导管而进入降主动脉，所得的动脉压与肺动脉压相等。一般地说，肺动脉的收缩压与右室的收缩压相等，除非右室外流道存在阻塞。肺动脉的舒张压与左房压相当，如果二尖瓣二侧不存在梯度。肺动脉压下降可能提示由于换气过度或药物干预对肺血管系的控制，或导管处于楔位。

氧饱和的决定性因素

肺动脉血的氧饱和度是反应总的静脉混合血液的状况。假性升高可见于：导管处于楔位、病婴吸入大量氧，或有左向右分流。主动脉与肺动脉的侧支可增加肺动脉血氧饱和度。Lang氏证实肺动脉氧饱和度低于80%而压力正常，实际上排除了有意义的残留分流。

右室(RV)导管

偶尔，肺动脉导管可能插入不够深而未进肺主动脉，或向后落入右室中，要证实这一点，确定压力和波形甚为重要。修复法乐氏三联症行右室外流道横行补片术时，修复手术的类型和肺动脉导管的位置，对分析心室化的波形变得相当重要。心室化是指肺动脉和右室的血液动力学波相互合并，发生于肺动脉瓣未关闭时。右室压力增高发生于：右室外流道阻塞，异常肌束，心室间交通，右室机能障碍，慢性心包炎，心包填塞，或慢性左心衰竭。如果导管落入右室并未引起心室具备过盛，记录其收缩压和舒张压，并与全身血压相比较。右室外流道描记图举例见图5

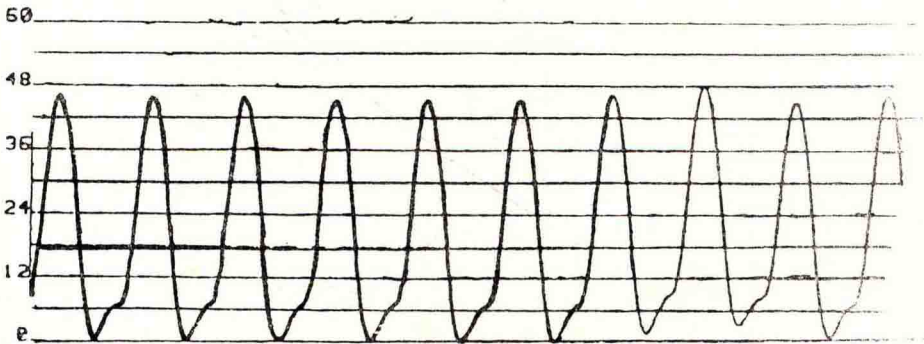


图5 心室化的右室外流道描记图

心内插管的术后管理

心输出量偏低的原因和术后心输出量的估计均可得到明证，还可参考更多的深一层的资料。婴儿心脏手术后用血液动力学监测的适应症见表3。关于分流术，残留压差和瓣膜性能的信息可由经胸监测来提供。

表3 手术后心内监测的适应症

1. 心输出量的心内决定因素	2. 合理的药物支持	3. 液体处理	4. 发现残留病灶
前负荷	血管收缩剂	胶体	压差
后负荷	血管扩张剂	类晶体	心内分流
压力	利尿剂	电解质	5. 营养支持
氧饱和	抗心律失常剂		

分流术

对左至右的心脏分流如有怀疑,可在ICU用心内氧饱和的资料来计算肺循环至体循环血流比例 $Q_p:Q_s$ 加以确定。可用下列方程式完成计算。

$Q_p:Q_s = \text{动脉氧饱和} - \text{右房氧饱和}$

肺静脉氧饱和-肺动脉氧饱和

在上述方程式中不存在自右向左分流,可将肺静脉氧饱和与左房氧饱和同等对待。

当从右房至肺动脉的氧饱和明显逐步增加时,可用第二种方法估计心分流。必须结合导管的位置以及氧吸入来考虑,右房与肺动脉氧饱和的互相关系,在法乐氏三联症手术后的病人,肺动脉的氧饱和少于80%,就不存在明显的分流。

残留压差

要评价右室外流道的重建术,可用拉后的压力描记图来确定,这种描记图在肺动脉导管拔除时经过右室,即可得到肺动脉和右室的描记图。残留的异常肌束可能不被看到,假性低压差仍可发生。

瓣膜性能

检视左房波形记录可以了解二尖瓣状况,特别在婴儿接受房室管修复术后。只要左房导管仍被保留,就要记录房室瓣的性能或回流情况。

经胸心内监测线的撤除

撤除心内监视线时可能发生紧迫的不幸事件;因此,必须遵循指导准则(表4)。

表4 撤除经胸置入导管准则

估价所采用的胶体/晶体补偿液	轻柔、坚定地拔出导管
测定凝血因素	观察变化及/或拔除导管时记录波形
估计胸部引流管通畅性	放置2×2纱布并轻轻加压包扎
戴上手套	轻轻挤通胸部引流管
移除敷料和拆除导管的固定线	注意:观察有无心包填塞的表现

移除管道的顺序,先为肺动脉导管,随后在10分钟内移除左房导管,右房导管留作中央门路至离开监护室时予以拔除。虽然拔管存在发生并发症的潜在可能,但绝大多数可平安无事(表5)。

表5 经胸置入导管的并发症

感染	碎裂
出血	栓塞
错位	死亡
纠缠	

心包填塞,导管纠缠和碎裂都可发生,需要相应的处理,酌情在手术室或心导管室床旁施行。只要2毫升每公斤体重的血液积留,婴儿就可能发生心包填塞,需要迅速的诊断和处理(表6,表7)。经胸置入的导管有可能被心脏缝合线、胸骨扎合线或皮下缝合线所纠缠

缠，其发生与导管的位置有关。Gold氏曾介绍除这种保留线的技术，可在监护室采用（表8）。导管碎裂使部分导管残留，可导致出血至胸腔或发生心包填塞（表9）。对导管的处理必须慎重，见诸报道的事故和并发症，在本组的发生率较低，说明导管使用的效果良好。

表6 经胸置入导管移除后心包填塞的评定

贝克氏三联症并不多见	血压降低
第一分钟内心动过速加重	心内压力增加
具备：	胸腔引流管排除量大增或突然停止
	心脏搏动停止

表7 心包填塞的治疗

请医生
维持胸腔引流管畅通
补充血容量
组织心肺复苏
观察心包填塞解除后胸腔引流管大量涌出液体（通常发生于最初几次胸外心脏按压时）
有时需行胸骨切开探查

表8 纠缠住的经胸监测导管

决定手术处理有效性
决定输血补液的效力
用胶布将导管粘在皮肤上，轻柔、持续、坚定地加以牵引
X线定位
除去钝头接头，插入导丝
一同拔出导丝和导管
判定导管有无折断
如导管碎裂，见表9处理

表9 经胸插入导管碎裂的处理

用X光行导管定位
在床旁摄侧位和后前位X线片
根据指导准则移除（见表3）
补救：
床旁—监护室，皮下碎裂
导管室
手术处理

小结

经胸监护为监护心血管手术后病儿提供重要信息。这是一项极重要的护理，对病儿进行

整体性照料时，必须把这些资料结合到每日的护理工作中去。导管插入监护可能有一定危险，因此，必须遵守指导准则。监护危重病儿需要多方面努力。血液动力学监测是监护室所应遵循的许多原则中的一条。

表 2 故障校正

当校正监测线时须核对：
 开关均开着
 盖罩无闭塞（原有气孔）
 良好的传感器
 调整表度以备记录

儿科护理实践：护理儿科心血管外科病人 录 相 片

内容：

录相片 1 和 2 4 小时

先天性心脏病概论	E. Marsha Elixson, RNC, MS
术前管理	E. Marsha Elixson, RNC, MS
心脏病插管术	E. Marsha Elixson, RNC, MS
心脏缺损：非紫绀型及阻塞型	Grace Clancy, RNC, MS

录相片 3 和 4 4 小时

心脏损害：紫绀型	E. Marsha Elixson, RNC, MS
用体外循环，深低温停循环术进行心肺分流	Peter Lang, M.D.
术后管理	E. Marsha Elixson, RNC, MS

录相片 5 和 6 4 小时

低心排量	Barbara Healey, RN, BSN
监测血流动力学	E. Marsha Elixson, RNC, MS
起搏器	E. Marsha Elixson, RNC, MS
胸片分析	E. Marsha Elixson, RNC, MS

评价表录相片

第 1 天

	熟 悉	不 熟 悉	讨 论
录相片 1 和 2			
先天性心脏病概论			
* 讨论心脏的胚胎发育			
* 识别心脏搏动的时机			
* 叙述胎儿循环的途径			
* 识别 3 处胎儿循环可能残存的部位			
* 讨论新生儿第 1 次呼吸时的血流动力学			
术前管理			
* 制定术前护理计划常规			
* 区别易发生充血性心衰的病儿			
* 描述辅助供氧指征			
* 描述地高辛和利尿剂应用指征			
心脏插管术			
* 用图解法表示正常血流动力学参数			
* 讨论心脏插管的指征			
* 区别出现心率和心律变化的病儿			
* 列出 5 个心脏插管术的并发症			
* 详述插管部位出血的治病方法			
* 指出预防 X 光辐射线的正确措施			
* 区别易出现病理性凝血的病儿			
紫绀型心脏缺损			
* 列出 4 种非紫绀型心脏缺损			
* 区别易患充血性心衰、细菌性心内膜炎, 栓塞及肺血管阻塞性疾病的病儿			
* 列出 2 种阻塞型心脏缺损			
* 制定非紫绀型缺损儿的护理常规			