影·像·鉴·别·诊·断

一目了然系列

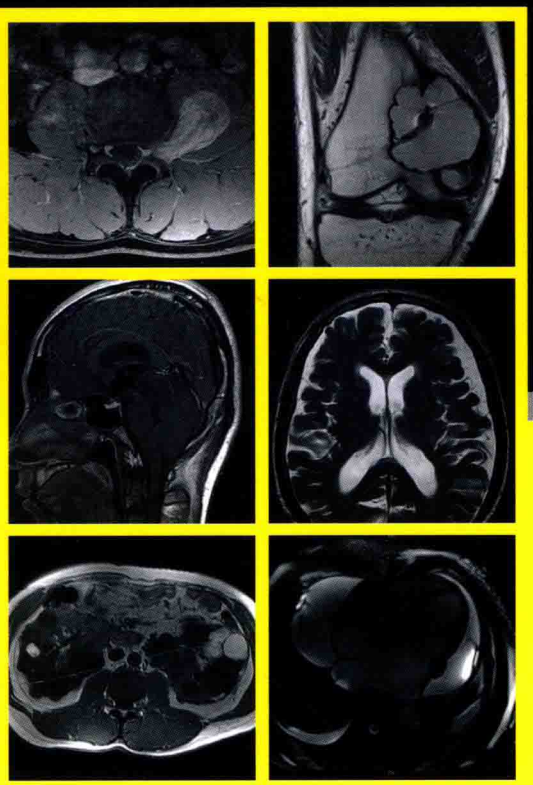

MRI 鉴别诊断一点通

第三版

范国光　主编

- 常见病与少见病、疑难病相结合
- 鉴别诊断要点与典型病例相结合
- 文字表格与典型影像图片相结合

化学工业出版社

影像鉴别诊断

一目了然系列

MRI 鉴别诊断一点通

第三版

范国光　主编

贵州师范学院内部使用

化学工业出版社

·北京·

图书在版编目（CIP）数据

MRI 鉴别诊断一点通/范国光主编．—3 版．—北京：化学工业出版社，2018.3

（影像鉴别诊断一目了然系列）

ISBN 978-7-122-31533-5

Ⅰ.①M…　Ⅱ.①范…　Ⅲ.①核磁共振成象-鉴别诊断　Ⅳ.①R445.2

中国版本图书馆 CIP 数据核字（2018）第 031428 号

责任编辑：赵玉欣　王新辉　　装帧设计：关　飞

责任校对：王　静

出版发行：化学工业出版社（北京市东城区青年湖南街 13 号　邮政编码 100011）

印　　装：中煤（北京）印务有限公司

787mm×1092mm　1/16　印张 19　字数 477 千字　　2018 年 6 月北京第 3 版第 1 次印刷

购书咨询：010-64518888（传真：010-64519686）　售后服务：010-64518899

网　　址：http：//www.cip.com.cn

凡购买本书，如有缺损质量问题，本社销售中心负责调换。

定　　价：69.80 元

版权所有　违者必究

贵州师范学院内部使用

编写人员名单

主　编　范国光

编　者　（按姓氏汉语拼音排列）

柴瑞梅　中国医科大学附属第一医院放射科
丁长伟　中国医科大学附属盛京医院放射科
范国光　中国医科大学附属第一医院放射科
侯　阳　中国医科大学附属盛京医院放射科
胡　奕　中国医科大学附属盛京医院放射科
黄立新　沈阳市第四人民医院放射科
李成博　中国医科大学附属第一医院放射科
李　建　中国医科大学附属第一医院放射科
林爱军　中国医科大学附属盛京医院放射科
林　楠　中国医科大学附属盛京医院放射科
牛　昊　沈阳市第四人民医院放射科
庞惠泽　中国医科大学附属第一医院放射科
王　慈　中国医科大学附属第一医院放射科
王　娜　中国医科大学附属第一医院放射科
王珊珊　中国医科大学附属第一医院放射科
王　玉　中国医科大学附属盛京医院放射科
王　悦　沈阳市第四人民医院放射科
吴佳栗　中国医科大学附属第一医院放射科
邢玉雪　中国医科大学附属第一医院放射科
杨华光　中国医科大学附属第一医院放射科
周　军　沈阳市第四人民医院放射科

第三版前言

《影像鉴别诊断一目了然系列》（第三版），仍然按照影像学检查方法的不同分为《CT鉴别诊断一点通》及《MRI鉴别诊断一点通》两个分册。

丛书从相似的好发部位、相近的病变特点等入手，以表格的形式将各种需要考虑的常见疾病及部分少见病、罕见病逐条列出，并梳理出诊断和鉴别诊断要点；同时，为了帮助读者更好地理解与掌握鉴别要点，笔者结合自身多年的临床工作经验逐一列出了每一种所需鉴别疾病的典型病例图片，使本丛书真正做到简明扼要、重点突出、图文并茂、一目了然等特点，便于增进疾病典型影像学特征的快速记忆、理解与把握，帮助拓展鉴别诊断思路、短期快速提高影像鉴别诊断水平。

第三版在保留第二版图表与图片有机结合特色的基础上，做了如下一些调整：

1. 对部分年代久远、欠清晰的图片进行了替换，补充了大量图像清晰的典型图片；

2. 增补了一些已经应用于临床的新技术图片（如弥散加权图像）以便于读者更好地了解疾病的多模态影像学特征；

3. 修正了部分疾病影像学鉴别要点不当之处。

与第二版相比，在图片印刷质量上有了明显的提高，便于读者更好地观察病变的细微影像学特点，进一步增强其实用性。适合初中级影像科医生、影像专业本科生、研究生以及相关临床科室医生参考学习。

范国光

2018 年 4 月

此为试读，需要完整PDF请访问：www.ertongbook.com

目录

第一部分 颅脑 1

一、脑组织的 MRI 信号特点 …… 1

1. 正常组织的信号特点 …… 1
2. 病理组织的信号特点 …… 1
3. MRI 表现为高信号和低信号的组织 …… 1

二、脑疾病鉴别诊断 …… 2

1. 脑实质异常信号与常见疾病 …… 2
2. 脑梗死、炎症及肿瘤的鉴别诊断 …… 2
3. 脑内与脑外肿瘤的鉴别诊断 …… 4
4. 各型脑水肿的鉴别诊断 …… 5
5. 脑积水与脑萎缩的鉴别诊断 …… 6
6. 各级星形细胞瘤鉴别诊断 …… 8
7. 脑实质常见肿瘤的鉴别诊断 …… 11
8. 鞍区常见囊性病变的鉴别诊断 …… 15
9. 鞍区常见实性病变的鉴别诊断 …… 19
10. 桥小脑角区肿瘤的鉴别诊断 …… 23
11. 后颅窝常见肿瘤的鉴别诊断 …… 27
12. 松果体区肿瘤的鉴别诊断 …… 31
13. 脑干疾病的鉴别诊断 …… 35
14. 先天性髓鞘病变的鉴别诊断 …… 38

三、脑血管及感染性疾病鉴别诊断 …… 41

1. 颅内出血各期的鉴别诊断 …… 41
2. 血管性脑白质病变与多发性硬化鉴别诊断 …… 44
3. 脑脓肿分期的鉴别诊断 …… 45
4. 脑感染性疾病的鉴别诊断 …… 46

四、脑室与脑池疾病鉴别诊断 …… 49
1. 第四脑室区常见肿瘤的鉴别诊断 …… 49
2. 侧脑室区常见肿瘤的鉴别诊断 …… 52
3. 第三脑室区常见肿瘤的鉴别诊断 …… 54
五、脑膜及颅骨疾病鉴别诊断 …… 57
1. 脑膜疾病的鉴别诊断 …… 57
2. 颅骨常见疾病的鉴别诊断 …… 60

第二部分 头与颈 66

一、颅底疾病鉴别诊断 …… 66
1. 颅前窝疾病的鉴别诊断 …… 66
2. 累及颅前窝疾病的鉴别诊断 …… 68
3. 斜坡区疾病的鉴别诊断 …… 71
4. 颈静脉孔区疾病的鉴别诊断 …… 73
二、眼眶和眼疾病鉴别诊断 …… 77
1. 眶隔前疾病的鉴别诊断 …… 77
2. 幼儿眼球常见疾病的鉴别诊断 …… 80
3. 成人眼球常见疾病的鉴别诊断 …… 83
4. 累及眼外肌疾病的鉴别诊断 …… 86
5. 眶内肿瘤的鉴别诊断 …… 88
6. 视神经与视神经鞘病变的鉴别诊断 …… 92
7. 泪腺肿瘤的鉴别诊断 …… 94
三、耳部疾病鉴别诊断 …… 97
1. 鼓室内软组织肿块的鉴别诊断 …… 97
2. 岩尖囊性病变的鉴别诊断 …… 99
3. 岩尖实性病变的鉴别诊断 …… 102
四、鼻旁窦和鼻腔疾病鉴别诊断 …… 104
1. 鼻腔常见疾病的鉴别诊断 …… 104
2. 鼻窦常见疾病的鉴别诊断 …… 108
3. 鼻窦囊肿的鉴别诊断 …… 111
五、咽喉部疾病鉴别诊断 …… 113
1. 颈部常见疾病的鉴别诊断 …… 113
2. 颈部囊性病变的鉴别诊断 …… 117
3. 鼻咽部疾病的鉴别诊断 …… 121

4. 喉部结节状病灶的鉴别诊断 …… 124
5. 涎腺常见肿瘤的鉴别诊断 …… 127
6. 甲状腺常见疾病的鉴别诊断 …… 131
7. 甲状旁腺常见疾病的鉴别诊断 …… 133

第三部分　脊柱和脊髓　135

一、腰椎间盘突出症的鉴别诊断 …… 135
二、脊柱常见局限性疾病的鉴别诊断 …… 136
三、脊柱常见弥漫性疾病的鉴别诊断 …… 141
四、骶尾部常见疾病的鉴别诊断 …… 145
五、椎体附件常见疾病的鉴别诊断 …… 147
六、髓内常见疾病的鉴别诊断 …… 152
七、髓外硬膜下常见疾病的鉴别诊断 …… 157
八、椎管内先天性病变的鉴别诊断（一） …… 161
九、椎管内先天性病变的鉴别诊断（二） …… 164

第四部分　骨骼肌肉系统　168

一、骨与骨髓疾病鉴别诊断 …… 168
1. 良、恶性骨肿瘤的鉴别诊断 …… 168
2. 手足骨常见疾病的鉴别诊断 …… 169
3. 长管状骨干骺端常见良性疾病的鉴别诊断 …… 173
4. 长管状骨骨干常见良性疾病的鉴别诊断 …… 177
5. 长管状骨骨干常见感染性疾病的鉴别诊断 …… 181
6. 长管状骨常见恶性骨肿瘤的鉴别诊断 …… 185
7. 骨盆常见疾病的鉴别诊断 …… 191
二、关节及软组织疾病鉴别诊断 …… 194
1. 膝关节疾病的鉴别诊断 …… 194
2. 髋关节疾病的鉴别诊断 …… 199
3. 软组织疾病的鉴别诊断 …… 201

第五部分　胸部　206

一、呼吸系统疾病鉴别诊断 …… 206

1. 肺部孤立性结节的鉴别诊断 …… 206
2. 胸壁良、恶性肿瘤的鉴别诊断 …… 208
3. 纵隔常见实性疾病的鉴别诊断 …… 210
4. 纵隔常见囊性疾病的鉴别诊断 …… 212
5. 纵隔淋巴结疾病的鉴别诊断 …… 215

二、心脏大血管疾病鉴别诊断 …… 216

1. 心肌梗死的鉴别诊断 …… 216
2. 心肌及心包常见疾病的鉴别诊断 …… 217
3. 心肌常见肿瘤的鉴别诊断 …… 220
4. 主动脉疾病的鉴别诊断 …… 222

三、乳腺良、恶性肿瘤的鉴别诊断 …… 224

第六部分 腹部与盆腔 225

一、消化系统疾病的鉴别诊断 …… 225

1. 肝脏实性疾病的鉴别诊断（一） …… 225
2. 肝脏实性疾病的鉴别诊断（二） …… 230
3. 肝脏囊性疾病的鉴别诊断 …… 233
4. 肝脏结节样疾病的鉴别诊断 …… 236
5. 小儿肝脏肿瘤的鉴别诊断 …… 239
6. 肝弥漫性疾病的鉴别诊断 …… 242
7. 胆囊疾病的鉴别诊断 …… 245
8. 胆管疾病的鉴别诊断 …… 247
9. 脾疾病的鉴别诊断 …… 249
10. 胰腺实性疾病的鉴别诊断 …… 254
11. 胰腺囊性疾病的鉴别诊断 …… 255
12. 胃疾病的鉴别诊断 …… 257
13. 腹膜疾病的鉴别诊断 …… 259
14. 腹膜后间隙常见疾病的鉴别诊断 …… 263

二、泌尿系统疾病的鉴别诊断 …… 267

1. 肾脏囊性病变的鉴别诊断 …… 267
2. 肾脏肿瘤的鉴别诊断 …… 270
3. 肾盂病变的鉴别诊断 …… 274
4. 肾上腺疾病的鉴别诊断 …… 277
5. 膀胱疾病的鉴别诊断 …… 281

三、生殖系统疾病的鉴别诊断 …… 283
1. 前列腺疾病的鉴别诊断 …… 283
2. 子宫常见疾病的鉴别诊断 …… 284
3. 卵巢常见疾病的鉴别诊断 …… 288

参考文献

291

第一部分

颅　脑

一、脑组织的 MRI 信号特点

1. 正常组织的信号特点

项目	脑白质	脑灰质	脑脊液	肌肉	脂肪	骨皮质	骨髓质	脑膜	血管
T_1 加权像（T_1WI）	白灰（较高）	灰（中等）	黑（低）	灰（中等）	白（高）	黑（低）	白（高）	黑（低）	流空（低）
T_2 加权像（T_2WI）	灰（中等）	灰白（较高）	白（高）	灰（中等）	白灰（较高）	黑（低）	灰（中等）	黑（低）	流空（低）

2. 病理组织的信号特点

项目	水肿	含水囊肿	瘤节	亚急性血肿	钙化	脂肪	胆固醇	三酰甘油
T_1WI	低	低	低	高	低	高	中、高	高
T_2WI	高	高	高	高	低	高	高	低

3. MRI 表现为高信号和低信号的组织

高信号（短 T_1、长 T_2）	低信号（长 T_1、短 T_2）
蛋白质	骨钙、铁
亚急性出血	急性出血
正铁血红蛋白	含铁血红素
脂肪	流空血管

贵州师范学院内部使用

此为试读，需要完整PDF请访问：www.ertongbook.com

二、脑疾病鉴别诊断

1. 脑实质异常信号与常见疾病

T_1WI	T_2WI	常见疾病
低信号	高信号	脑梗死、脑软化、脱髓鞘病变、脑肿瘤(包括转移瘤)
低信号	低信号	动脉瘤、动静脉畸形、烟雾病、肿瘤内血管、钙化、骨化
高信号	高信号	亚急性晚期脑出血、肿瘤内出血、脂肪性病变
高信号	低信号	亚急性早期脑出血、黑色素瘤、肿瘤卒中
混杂信号	混杂信号	动脉瘤、动静脉畸形伴血栓、部分脑肿瘤

2. 脑梗死、炎症及肿瘤的鉴别诊断

项目	脑梗死(图 1-2-1)	炎症(图 1-2-2)	脑肿瘤(图 1-2-3)
发病部位	脑血管分布区	脑实质	脑内任何部位
病灶形态	斑片状、三角形、扇形	多呈片状	形态多不规则
出血、坏死、囊变	脑梗死基础上可发生脑出血,晚期病灶囊变	可有点状、小片状出血	均可发生
信号特征	T_1WI 呈低信号,T_2WI 呈高信号,弥散加权成像(DWI)呈明显高信号	T_1WI 呈略低信号,T_2WI 呈高信号,边界模糊	信号变化较大,一般 T_1WI 呈稍低信号,T_2WI 呈稍高信号
灶周水肿	无或轻	无或轻	有,恶性者多较严重
占位效应	早期可有轻微占位效应	可有轻度占位效应	明显
强化特点	片状或脑回样强化	斑片状、线状或脑回状强化	多为环形、不规则明显强化
备注	—	临床上有突然高热症状	—

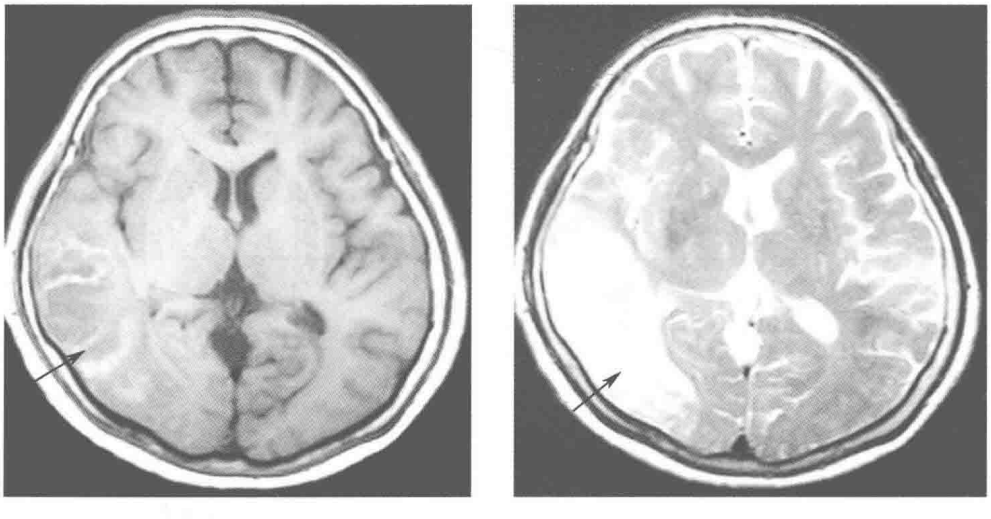

(A) 轴位 T_1WI　　(B) 轴位 T_2WI

图 1-2-1　脑梗死 MRI 表现

右侧颞叶、枕叶见大片状稍长 T_1、稍长 T_2 信号灶（→），边界不清，沿脑血管分布区走行分布，内信号不均，可见多发条片状 T_1WI 高信号影，右侧脑室后角略受压改变

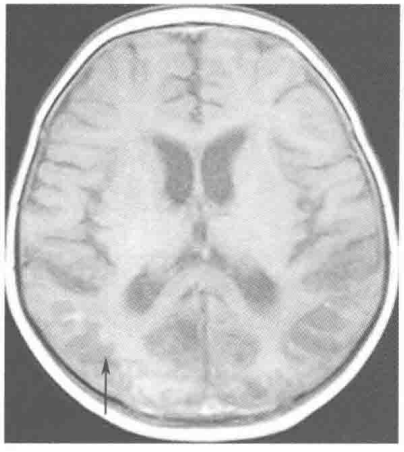

(A) 轴位 T_1WI

(B) 轴位 T_2WI

图 1-2-2　脑内炎症 MRI 表现

双侧顶叶、颞叶、枕叶及右背侧丘脑多发斑片状长 T_1、长 T_2 信号灶（→），局部病灶边界清晰，边缘可见斑点状 T_1WI 高信号影，提示合并钙盐沉积，病灶不沿脑血管分布区走行分布

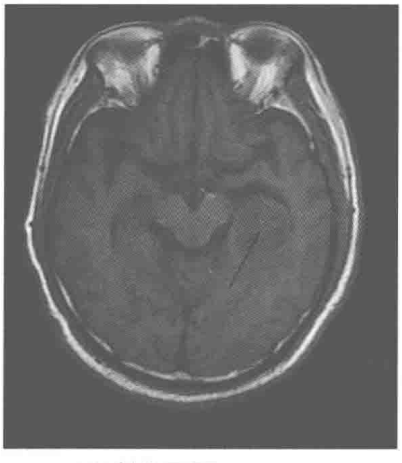

(A) 轴位 T_1WI

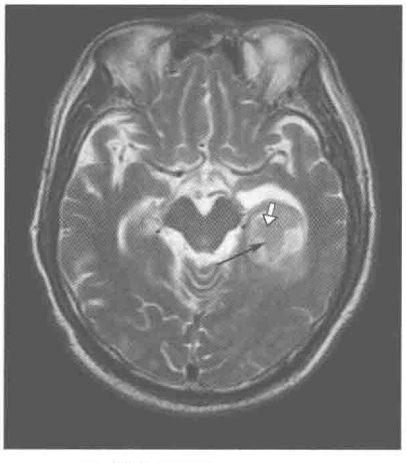

(B) 轴位 T_2WI

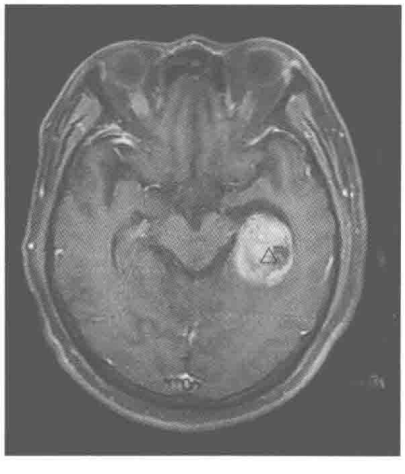

(C) 轴位 T_1WI增强扫描

图 1-2-3　室管膜瘤

左侧侧脑室下角团块状长 T_1、长 T_2 信号影（→），其内见走行血管影（⇨），增强扫描病灶明显强化，其内见斑片状无强化区（△）

3. 脑内与脑外肿瘤的鉴别诊断

项目	脑内肿瘤(图 1-2-3)	脑外肿瘤(图 1-2-4)
位置	主要部分位于脑实质内	表浅,可突入脑内或深入脑沟
与硬膜关系	多无关,少数窄基底相连	以广基底与硬膜相连
边缘	边界不清,与正常脑实质分界不清,多无假包膜征	边缘光滑,境界清楚,可见假包膜征
占位效应	脑回肿胀,无白质挤压或塌陷征	脑回移位,可见白质挤压或塌陷征
静脉窦闭塞	常无	常可使邻近静脉窦闭塞
骨质改变	一般无局部骨质改变	常伴有肿瘤局部骨质改变
增强	变化不定,可为结节状、环状,无脑膜尾征	通常为均匀显著强化,可见脑膜尾征

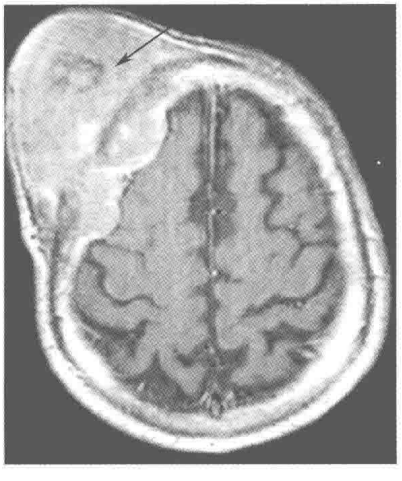

(A) 轴位 T_1WI 增强扫描

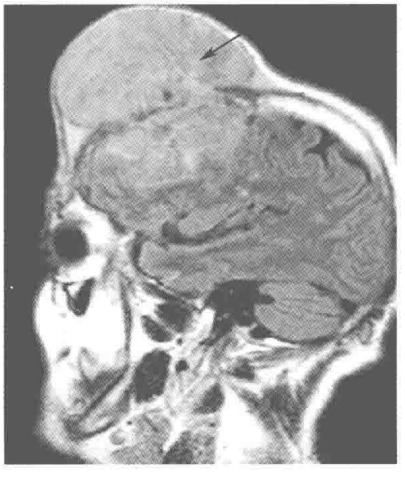

(B) 矢状位 T_1WI 增强扫描

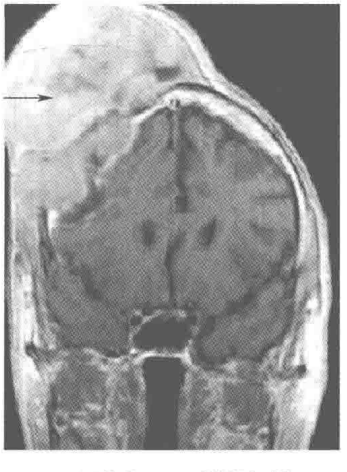

(C) 冠状位 T_1WI增强扫描

图 1-2-4　脑膜瘤 MRI 表现

可见肿物突出脑外（→），并向脑内突入，呈广基底与硬膜相连，可见脑膜尾征。邻近脑实质受侵破坏，脑实质受压。增强扫描明显强化

4. 各型脑水肿的鉴别诊断

项目	血管源性脑水肿（图 1-2-5）	细胞毒性脑水肿（图 1-2-6）	间质性脑水肿（图 1-2-7）
疾病	脑肿瘤、出血、创伤或炎症等	急性期缺血性脑血管病	脑积水
机制	当毛细血管内皮细胞受损，血脑屏障发生障碍时，或新生毛细血管未建立血脑屏障时，血管通透性增加，血液中富含蛋白质的血浆大量渗入细胞外间隙	缺血数分钟后，神经细胞的三磷酸腺苷（ATP）生成明显减少，细胞膜的 ATP 依赖性钠-钾泵异常，钠在细胞内潴留，细胞内渗透压升高，细胞外间隙的水分子进入细胞内，从而造成细胞肿胀，细胞外间隙狭窄	脑积水造成脑室内压力升高，形成压力梯度，脑脊液透过室管膜进入脑室周围的白质内
分布	白质常较灰质更明显	累及灰质和白质	侧脑室周围的白质，或第三脑室周围
MRI 表现	常呈“手指状”分布，T_1WI 呈低信号，T_2WI 呈高信号	脑沟变窄，脑回肿胀、模糊，在液体衰减反转恢复序列（FLAIR）的 T_2WI 上可见皮质异常信号	T_1WI 呈略低信号，稍高于脑脊液信号，T_2WI 呈较高信号
DWI 表现	不呈高信号，表观弥散系数（ADC）常高于正常脑组织	呈高信号，ADC 明显降低	不表现为高信号，ADC 常轻度升高

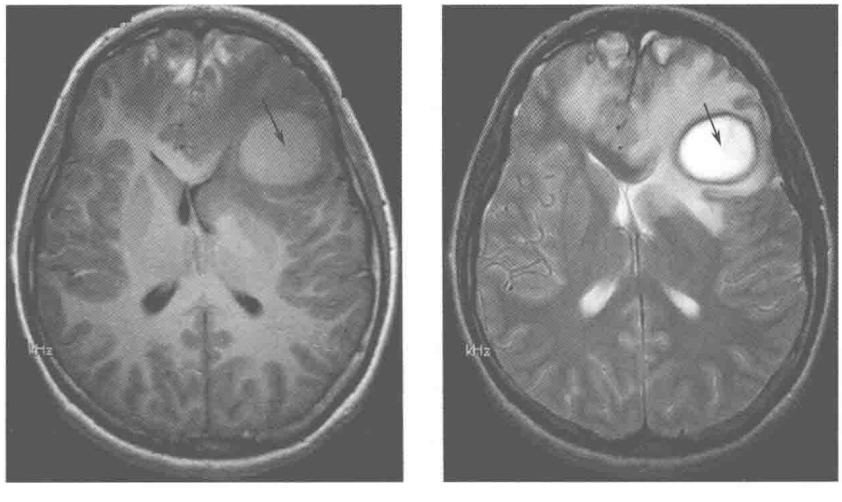

(A) 轴位 T_1WI　　(B) 轴位 T_2WI

图 1-2-5　血管源性脑水肿 MRI 表现

外伤后脑内陈旧性血肿，病灶呈椭圆形 T_1WI、T_2WI 高信号灶（→），T_2WI 高信号周围有低信号含铁血黄素环围绕。病灶周围“手指状”包绕斑片状长 T_1、长 T_2 信号影，为血管源性水肿。邻近额叶脑沟内亦可见高信号出血灶

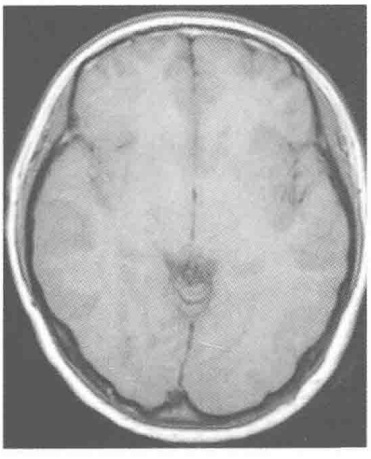

(A) 轴位 T_1WI

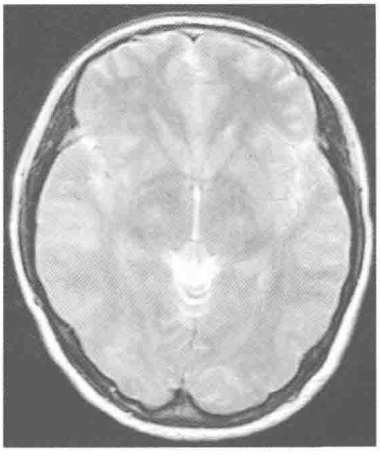

(B) 轴位 T_2WI

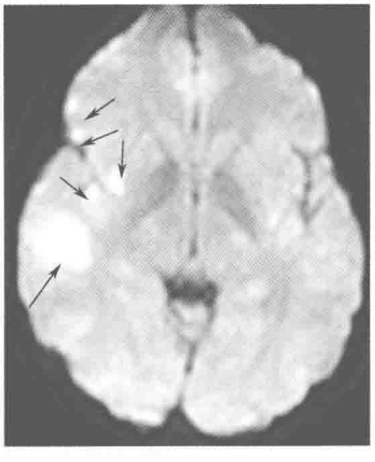

(C) 轴位DWI

图 1-2-6　细胞毒性脑水肿 MRI 表现

常规 T_1WI 及 T_2WI 显示右颞叶皮质及皮质下云絮状模糊长 T_1、长 T_2 信号改变，局部脑回肿胀，边界不清。弥散加权成像（DWI）右颞叶片状高信号影显示清晰（→）

5. 脑积水与脑萎缩的鉴别诊断

项目	脑积水（图 1-2-7）	脑萎缩（图 1-2-8）
两侧脑室顶之间的夹角	缩小	扩大
侧脑室前角、后角	变圆钝	扩大，不圆钝
第三脑室	呈球形，前后壁上抬	扩大，不呈球形，前后壁无明显膨隆
视隐窝和漏斗隐窝	变钝、变浅或消失	较尖锐

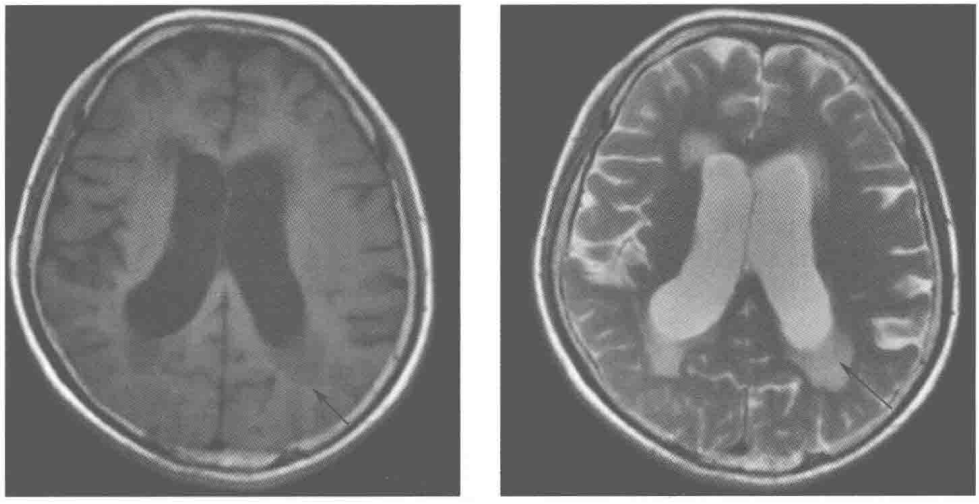

(A) 轴位T_1WI　　(B) 轴位T_2WI

图 1-2-7　间质性脑水肿 MRI 表现

双侧侧脑室明显扩张、圆钝，侧脑室前后角周围脑白质内可见斑片状长 T_1、长 T_2 信号灶（→）

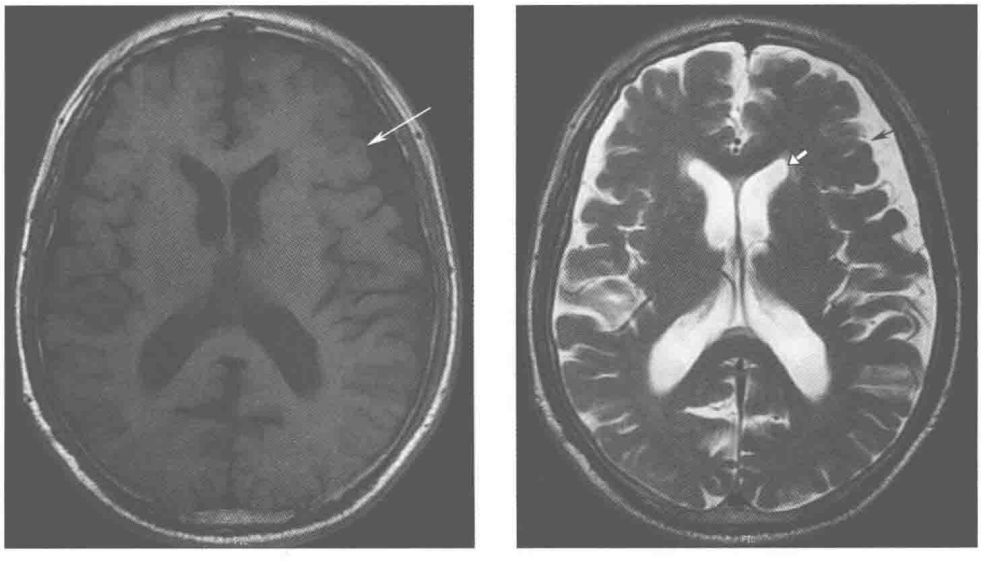

(A) 轴位T_1WI　　(B) 轴位T_2WI

图 1-2-8　脑萎缩 MRI 表现

侧脑室前角圆钝，双侧额部脑外间隙增宽（→），脑叶体积减小；

T_2WI 示双侧侧脑室前后角旁见斑片状长 T_2 信号为脑白质病变（⇨）

此为试读，需要完整PDF请访问：www.ertongbook.com