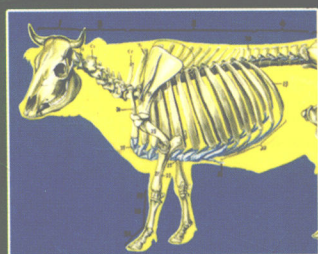
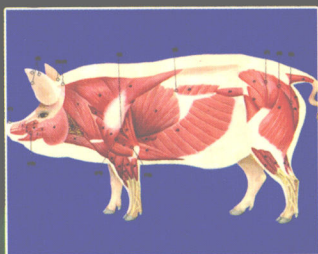
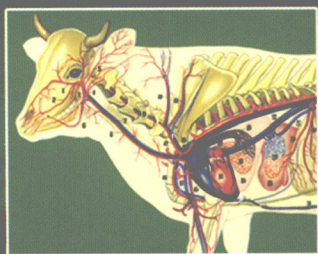


全国高等学校农林规划教材

Anatomy
of the Domestic
Animals and Fowls

畜禽解剖学

彭克美 主编



高等教育出版社
Higher Education Press

全国高等学校农林规划教材

Anatomy of the Domestic Animals and Fowls

畜禽解剖学

彭克美 主编



高等教育出版社

内 容 提 要

本文是华中农业大学在《家畜解剖学及组织胚胎学》2002 年获得湖北省优质课程奖、2003 年获得湖北省精品课程奖、2004 年获得首批国家精品课程奖的成果基础上,组织工作在全国 14 所高等院校教学第一线、具有丰富教学实践经验的 25 位专家、学者共同编写的。

全书共分 17 章,配有近 250 幅插图,以牛、羊、马、猪和家禽为主要研究对象,为适应宠物养殖业蓬勃发展的需要,增添了兔、狗、猫解剖学特征 3 章。本书采用系统解剖学和比较解剖学相结合的方法进行论述,内容适度、重点突出、文字精练、插图清晰。每一章的开始列有“本章重点”;每一章的结尾配有“思考与讨论”。为配合“双语教学”的需求,在专业名词第一次出现时均注有相应的英文词汇。

为了适应 21 世纪教学改革的需要并和国际接轨,力求突出本学科的特点、重点和难点,注意与其他相关学科的衔接,特别强调理论密切结合兽医临床和畜牧业生产实际,书中以图文框的形式加入了一些临床知识和小资料,以增强学生的兴趣,激发学习的积极性,并拓宽知识面。

本书主要面向全国高等农业院校的动物医学、动物生产类(包括畜牧、经济动物养殖)、野生动物资源保护、草原学和生物学等专业的本科、专科学生。也可供畜牧兽医科技人员参考。

图书在版编目(CIP)数据

畜禽解剖学/彭克美主编. —北京:高等教育出版社,
2005. 7

ISBN 7-04-016364-0

I. 畜… II. 彭… III. 畜禽-动物解剖学-高等
学校-教材 IV. S852.1

中国版本图书馆 CIP 数据核字(2005)第 064011 号

项目总策划 吴雪梅 策划编辑 潘 超 责任编辑 潘 超
封面设计 于文燕 版式设计 吴雪梅 责任印制 韩 刚

出版发行 高等教育出版社

社 址 北京市西城区德外大街 4 号

邮政编码 100011

总 机 010-58581000

经 销 北京蓝色畅想图书发行有限公司

印 刷 天津新华印刷二厂

开 本 787×1092 1/16

印 张 19

字 数 470 000

购书热线 010-58581118

免费咨询 800-810-0598

网 址 <http://www.hep.edu.cn>

<http://www.hep.com.cn>

网上订购 <http://www.landaco.com>

<http://www.landaco.com.cn>

版 次 2005 年 7 月第 1 版

印 次 2005 年 7 月第 1 次印刷

定 价 24.80 元

本书如有缺页、倒页、脱页等质量问题,请到所购图书销售部门联系调换。

版权所有 侵权必究

物料号 16364-00

主 编：彭克美

副主编：陈耀星 梁梓森 雷治海 范光丽 崔 燕

编 委：（以姓氏笔画为序）

马云飞 王安华 尹逊河

冯新畅 刘为民 刘华珍

李福宝 李 奎 肖传斌

何文波 陈耀星 陈 曦

范光丽 杨 隽 邱德新

贺俊平 祖国红 梁梓森

唐文花 黄丽波 崔 燕

崔成都 彭克美 雷治海

赫晓燕

主 审：董常生 沈和湘 杨维泰 张玉龙

前 言

《畜禽解剖学》是动物医学、动物科学、野生动物资源保护、草业科学和生物学类各专业重要的必修专业基础课。《畜禽解剖学》教材历来倍受全国各高等农林院校的重视。我国曾先后出版过多部《家畜解剖学》教材,这些教材对推动本学科的教学,做出了巨大贡献。为了适应 21 世纪学科的发展和教学改革的需要,本着少而精的原则,力求突出本学科的特点、重点和难点,注意与其他相关学科的衔接,避免解剖学与其他课程的内容重复和脱节等现象。特别强调理论密切结合动物医学临床和畜牧业生产实际,注重培养学生的实际操作技能,有利于培养宽口径、厚基础、重实践、强能力、高素质,能适应现代化建设的人才。

全书共分 17 章,插图丰富,以牛、羊、马、猪和家禽为主要研究对象,为适应宠物养殖业蓬勃发展的需要,增添了兔、狗、猫的解剖学特征 3 章。本书采用系统解剖学和比较解剖学相结合的方法进行论述,内容适度、重点突出、文字精练、插图清晰。本书特点如下:

1. 内容适度,重点突出,语言简练,深入浅出,图文并茂。全部插图均采用点线图,清晰明了、科学实用。

2. 为配合“双语教学”的需求,在专业名词第一次出现时均注有相应的英文词汇。

3. 为了与国际接轨,注意与其他相关学科的衔接,特别强调理论联系实际,书中以图文框的形式加入了一些临床知识和小资料,以增强学生的兴趣,激发学习的积极性,并拓宽知识面。

4. 每一章的开始列有“本章重点”;每一章的结尾配有“思考与讨论”。便于学生抓住本课程的主线,培养创新思维,也有利于课后复习。

5. 全书既保持了本学科的完整性,又注重反映本学科的最新研究成果和科学前沿。

6. 书后附有参考文献和国内外有关解剖学的知名网站,为学生的自学提供了重要的依据。

编写大纲及分工:

第 1 章绪论:彭克美;第 2 章运动系统:陈耀星、马云飞、祖国红;第 3 章被皮系统:邱德新;第 4 章内脏概论:雷治海;第 5 章消化系统:李福宝、刘为民、雷治海;第 6 章呼吸系统:李奎、肖传斌;第 7 章泌尿系统:贺俊平;第 8 章生殖系统:杨隽、黄丽波、王安华;第 9 章心血管系统:彭克美、唐文花、梁梓森;第 10 章淋巴系统:彭克美、刘华珍、唐文花;第 11 章神经系统:崔燕、冯新畅;第 12 章内分泌系统:崔成都;第 13 章感觉器官:尹逊河;第 14 章兔的解剖学特征:梁梓森;第 15 章犬的解剖学特征:彭克美、刘华珍、何文波;第 16 章猫的解剖学特征:唐文花、何文波、赫晓燕、彭克美;第 17 章家禽的解剖学特征:范光丽、王安华;小资料:彭克美、王安华、陈曦。老前辈陈慈麟先生绘制了部分插图。

参加本书审校的有:刘华珍、宋卉、陈文钦、罗冠中、王岩、位兰、杜安娜、唐丽、唐文花、王安华、伍晓雄和彭克美。

本书特聘中国畜牧兽医学会解剖学及组织胚胎学分会理事长、山西农业大学校长、博士生

导师董常生教授,该学会前任理事长、安徽农业大学沈和湘教授,该学会副理事长、军需大学杨维泰教授,该学会副理事长、河南农业大学张玉龙教授担任主审。4位专家高度负责,详细认真地、逐字逐句审阅文稿和插图,提出了许多宝贵意见和建议,为把好本书的质量关,付出了辛勤的劳动。在此,谨向他们致以崇高的敬意和衷心的感谢!

按照4位主审专家审阅后所提出的意见和建议,主编对书稿和插图进行了全面的修改,最后寄送高等教育出版社。

在全书的整个编写和出版过程中,得到了各位作者所在单位和高等教育出版社生命科学分社的大力支持,许多同仁提出了中肯的意见和建议。华中农业大学教务处、教材科、动物科技学院和动物医学院等单位的党政领导高度重视,并给予大力支持。在此,谨对所有关心和支持本书出版的单位、领导和同仁致以衷心的感谢!

本书中的一部分插图是参考所附参考文献中的有关插图而绘制的。在此,特别对原书的作者致以铭心的谢意!

本书是在前人工作的基础上,各位编委与各个部门的协作和支持下,集体智慧的结晶。但由于编者知识水平和编写能力所限,本教材中的不妥之处,热忱欢迎各位同行和广大读者指正。

彭克美

2004年11月18日于武汉

郑重声明

高等教育出版社依法对本书享有专有出版权。任何未经许可的复制、销售行为均违反《中华人民共和国著作权法》，其行为人将承担相应的民事责任和行政责任，构成犯罪的，将被依法追究刑事责任。为了维护市场秩序，保护读者的合法权益，避免读者误用盗版书造成不良后果，我社将配合行政执法部门和司法机关对违法犯罪的单位和个人给予严厉打击。社会各界人士如发现上述侵权行为，希望及时举报，本社将奖励举报有功人员。

反盗版举报电话：(010) 58581897/58581896/58581879

传 真：(010) 82086060

E - mail: dd@hep.com.cn

通信地址：北京市西城区德外大街4号

高等教育出版社打击盗版办公室

邮 编：100011

购书请拨打电话：(010)58581118

目 录

| | | | |
|-------------------------|------|------------------------|------|
| 1 绪论 | (1) | 2.3.4 后肢主要肌肉 | (34) |
| 1.1 解剖学的概念和意义 | (1) | 2.3.5 躯干肌 | (38) |
| 1.2 解剖学的发展简史 | (2) | 2.3.6 头部肌 | (40) |
| 1.3 学习解剖学的基本观点和方法 | (3) | 思考与讨论 | (41) |
| 1.3.1 进化发展的观点 | (4) | 3 被皮系统 | (42) |
| 1.3.2 结构与功能统一的观点 | (4) | 3.1 皮肤 | (42) |
| 1.3.3 局部与整体统一的观点 | (4) | 3.1.1 表皮 | (43) |
| 1.3.4 理论联系实际的观点 | (4) | 3.1.2 真皮 | (43) |
| 1.4 畜体的基本结构 | (4) | 3.1.3 皮下组织 | (43) |
| 1.5 畜体的部位名称 | (5) | 3.2 毛和毛囊 | (44) |
| 1.5.1 头 | (5) | 3.2.1 毛 | (44) |
| 1.5.2 躯干 | (6) | 3.2.2 毛囊 | (45) |
| 1.5.3 四肢 | (6) | 3.3 皮肤腺 | (45) |
| 1.6 解剖学常用方位术语 | (6) | 3.3.1 汗腺 | (45) |
| 1.6.1 基本切面 | (6) | 3.3.2 皮脂腺 | (45) |
| 1.6.2 用于躯干的术语 | (7) | 3.3.3 乳腺 | (46) |
| 1.6.3 用于四肢的术语 | (8) | 3.4 蹄 | (47) |
| 思考与讨论 | (8) | 3.4.1 牛(羊)蹄的结构特征 | (48) |
| 2 运动系统 | (9) | 3.4.2 马蹄的结构特征 | (50) |
| 2.1 骨 | (9) | 3.4.3 猪蹄的结构特征 | (52) |
| 2.1.1 骨的类型 | (9) | 3.5 角 | (52) |
| 2.1.2 骨的基本结构 | (10) | 3.5.1 角的形态 | (52) |
| 2.1.3 骨的物理特性和化学成分 | (10) | 3.5.2 角的结构 | (53) |
| 2.1.4 骨表面的形态 | (11) | 思考与讨论 | (53) |
| 2.1.5 畜体全身骨骼的划分 | (11) | 4 内脏总论 | (54) |
| 2.1.6 骨的解剖结构 | (11) | 4.1 内脏学及内脏的含义 | (54) |
| 2.2 骨的连接 | (22) | 4.2 内脏的一般结构 | (54) |
| 2.2.1 骨连接的类型 | (22) | 4.2.1 管状器官 | (55) |
| 2.2.2 关节 | (22) | 4.2.2 实质性器官 | (55) |
| 2.2.3 躯干骨的连接 | (23) | 4.3 体腔和浆膜 | (56) |
| 2.2.4 头骨的连接 | (24) | 4.3.1 体腔 | (56) |
| 2.2.5 前肢关节 | (24) | 4.3.2 浆膜和浆膜腔 | (56) |
| 2.2.6 后肢关节 | (26) | 4.4 腹腔分区 | (58) |
| 2.3 肌肉 | (27) | 思考与讨论 | (59) |
| 2.3.1 概述 | (27) | 5 消化系统 | (60) |
| 2.3.2 皮肤 | (28) | 5.1 牛(羊)消化系统 | (61) |
| 2.3.3 前肢主要肌肉 | (29) | 5.1.1 口腔 | (61) |

| | | | |
|---------------------------|-------|-------------------------|-------|
| 5.1.2 咽和软腭 | (66) | 8 生殖系统 | (109) |
| 5.1.3 食管 | (66) | 8.1 雄性生殖系统 | (109) |
| 5.1.4 胃 | (67) | 8.1.1 睾丸和附睾 | (109) |
| 5.1.5 小肠、肝和胰 | (71) | 8.1.2 输精管和精索 | (111) |
| 5.1.6 大肠和肛门 | (73) | 8.1.3 阴囊 | (111) |
| 5.2 马消化系统的解剖学特点 | (76) | 8.1.4 尿生殖道 | (113) |
| 5.2.1 口腔和咽 | (77) | 8.1.5 副性腺 | (115) |
| 5.2.2 食管 | (79) | 8.1.6 阴茎 | (115) |
| 5.2.3 胃 | (79) | 8.1.7 包皮 | (117) |
| 5.2.4 肠 | (80) | 8.2 雌性生殖系统 | (117) |
| 5.2.5 肝和胰 | (83) | 8.2.1 卵巢 | (117) |
| 5.3 猪消化系统的解剖学特点 | (84) | 8.2.2 输卵管 | (119) |
| 5.3.1 口腔和咽 | (84) | 8.2.3 子宫 | (120) |
| 5.3.2 食管 | (86) | 8.2.4 阴道 | (122) |
| 5.3.3 胃 | (86) | 8.2.5 尿生殖前庭与阴门 | (122) |
| 5.3.4 肠 | (87) | 8.2.6 雌性尿道 | (123) |
| 5.3.5 肝和胰 | (89) | 思考与讨论 | (123) |
| 思考与讨论 | (90) | 9 心血管系统 | (124) |
| 6 呼吸系统 | (91) | 9.1 心脏 | (125) |
| 6.1 鼻 | (92) | 9.1.1 心脏的形态和位置 | (125) |
| 6.1.1 鼻腔 | (92) | 9.1.2 心脏的构造 | (126) |
| 6.1.2 副鼻窦 | (93) | 9.1.3 心壁的构造 | (128) |
| 6.2 咽、喉、气管和主支气管 | (93) | 9.1.4 心脏的血管 | (129) |
| 6.2.1 咽 | (93) | 9.1.5 心脏的传导系统和神经 | (129) |
| 6.2.2 喉 | (93) | 9.1.6 心包 | (130) |
| 6.2.3 气管和主支气管 | (95) | 9.2 血管 | (130) |
| 6.3 肺 | (95) | 9.2.1 血管的种类及分布规律 | (130) |
| 6.3.1 肺的形态和位置 | (95) | 9.2.2 肺循环的血管 | (131) |
| 6.3.2 肺的结构 | (96) | 9.2.3 体循环的血管 | (132) |
| 6.3.3 肺的血管和神经 | (97) | 9.3 胎儿血液循环的特点 | (149) |
| 思考与讨论 | (98) | 9.3.1 心血管结构特点 | (149) |
| 7 泌尿系统 | (99) | 9.3.2 血液循环的途径 | (150) |
| 7.1 肾 | (100) | 9.3.3 胎儿出生后心血管的变化 | (150) |
| 7.1.1 肾的形态与位置 | (100) | 思考与讨论 | (150) |
| 7.1.2 肾的结构 | (100) | 10 淋巴系统 | (151) |
| 7.1.3 哺乳动物肾的分类 | (101) | 10.1 淋巴管道和淋巴回流 | (152) |
| 7.1.4 肾的血管、淋巴管与神经分布 | (102) | 10.1.1 毛细淋巴管 | (152) |
| 7.1.5 各种动物肾的结构特征 | (103) | 10.1.2 淋巴管 | (152) |
| 7.2 输尿管、膀胱和尿道 | (106) | 10.1.3 淋巴干 | (152) |
| 7.2.1 输尿管 | (106) | 10.1.4 淋巴导管 | (153) |
| 7.2.2 膀胱 | (107) | 10.1.5 淋巴生成和淋巴回流 | (153) |
| 7.2.3 尿道 | (107) | 10.2 淋巴器官 | (153) |
| 思考与讨论 | (108) | 10.2.1 胸腺 | (154) |

| | | | |
|---------------------------------|-------|-------------------------|-------|
| 10.2.2 脾 | (155) | 13.2.4 听觉和位置觉传导径 | (209) |
| 10.2.3 扁桃体 | (156) | 思考与讨论 | (210) |
| 10.2.4 淋巴结与淋巴中心 | (156) | 14 兔的解剖学特征 | (211) |
| 10.2.5 血淋巴结 | (164) | 14.1 运动系统 | (211) |
| 思考与讨论 | (165) | 14.1.1 骨骼 | (211) |
| 11 神经系统 | (166) | 14.1.2 肌肉 | (213) |
| 11.1 概论 | (166) | 14.2 被皮系统 | (215) |
| 11.1.1 神经系统的基本结构 和生活方式 | (166) | 14.2.1 皮肤 | (215) |
| 11.1.2 神经系统的划分 | (167) | 14.2.2 皮肤衍生物 | (215) |
| 11.1.3 神经系统的常用术语 | (167) | 14.3 消化系统 | (216) |
| 11.2 中枢神经系 | (167) | 14.3.1 消化管 | (216) |
| 11.2.1 脊髓 | (167) | 14.3.2 消化腺 | (219) |
| 11.2.2 脑 | (169) | 14.4 呼吸系统 | (219) |
| 11.2.3 脑脊髓膜和脑脊液循环 | (177) | 14.4.1 呼吸道 | (219) |
| 11.2.4 脑脊髓传导径 | (178) | 14.4.2 肺 | (220) |
| 11.3 外周神经系 | (180) | 14.5 泌尿系统 | (220) |
| 11.3.1 脊神经 | (181) | 14.5.1 肾 | (220) |
| 11.3.2 脑神经 | (187) | 14.5.2 输尿管 | (221) |
| 11.3.3 植物性神经 | (191) | 14.5.3 膀胱 | (221) |
| 思考与讨论 | (195) | 14.6 生殖系统 | (221) |
| 12 内分泌系统 | (196) | 14.6.1 母兔生殖系统 | (221) |
| 12.1 内分泌器官 | (197) | 14.6.2 公兔生殖系统 | (221) |
| 12.1.1 垂体 | (197) | 14.7 心血管系统 | (222) |
| 12.1.2 甲状腺 | (198) | 14.7.1 心脏 | (222) |
| 12.1.3 甲状旁腺 | (199) | 14.7.2 动脉 | (223) |
| 12.1.4 肾上腺 | (200) | 14.7.3 静脉 | (223) |
| 12.1.5 松果体 | (201) | 14.8 淋巴系统 | (224) |
| 12.2 内分泌组织 | (201) | 14.8.1 淋巴器官 | (224) |
| 12.2.1 胰岛 | (201) | 14.8.2 淋巴管 | (225) |
| 12.2.2 肾小球旁复合体 | (201) | 14.9 神经系统 | (225) |
| 12.2.3 睾丸的内分泌组织 | (201) | 14.9.1 中枢神经系 | (225) |
| 12.2.4 卵泡的内分泌组织 | (201) | 14.9.2 外周神经系 | (227) |
| 思考与讨论 | (202) | 14.10 内分泌系统 | (227) |
| 13 感觉器官 | (203) | 14.10.1 垂体 | (227) |
| 13.1 视觉器官 | (203) | 14.10.2 甲状腺 | (227) |
| 13.1.1 眼球 | (203) | 14.10.3 甲状旁腺 | (228) |
| 13.1.2 眼的辅助器官 | (205) | 14.10.4 肾上腺 | (228) |
| 13.1.3 视觉传导径 | (207) | 14.10.5 松果体(腺) | (228) |
| 13.2 位听器官 | (207) | 思考与讨论 | (228) |
| 13.2.1 外耳 | (207) | 15 犬的解剖学特征 | (229) |
| 13.2.2 中耳 | (208) | 15.1 骨骼 | (229) |
| 13.2.3 内耳 | (208) | 15.1.1 躯干骨 | (230) |
| | | 15.1.2 头骨 | (230) |

| | | | |
|-------------------------|-------|--------------------------|-------|
| 15.1.3 前肢骨 | (230) | 16.1.4 四肢骨骼 | (250) |
| 15.1.4 后肢骨 | (231) | 16.2 肌肉 | (251) |
| 15.2 肌肉 | (232) | 16.2.1 胸部肌 | (251) |
| 15.2.1 躯干肌 | (232) | 16.2.2 腹壁肌 | (252) |
| 15.2.2 头部肌 | (233) | 16.3 消化系统 | (252) |
| 15.2.3 前肢肌 | (233) | 16.3.1 口腔 | (252) |
| 15.2.4 后肢肌 | (234) | 16.3.2 食管 | (253) |
| 15.3 消化系统 | (235) | 16.3.3 胃 | (253) |
| 15.3.1 消化管 | (235) | 16.3.4 小肠 | (254) |
| 15.3.2 消化腺 | (236) | 16.3.5 大肠 | (254) |
| 15.4 呼吸系统 | (237) | 16.3.6 肝 | (255) |
| 15.4.1 鼻腔 | (237) | 16.3.7 胰 | (255) |
| 15.4.2 喉 | (237) | 16.4 呼吸系统 | (255) |
| 15.4.3 气管和支气管 | (237) | 16.4.1 鼻腔 | (255) |
| 15.4.4 肺 | (238) | 16.4.2 喉 | (255) |
| 15.5 泌尿系统 | (238) | 16.4.3 气管与支气管 | (255) |
| 15.5.1 肾 | (238) | 16.4.4 肺 | (256) |
| 15.5.2 输尿管 | (238) | 16.5 泌尿系统 | (256) |
| 15.5.3 膀胱 | (238) | 16.5.1 肾 | (256) |
| 15.6 生殖系统 | (239) | 16.5.2 输尿管 | (256) |
| 15.6.1 雌犬生殖系统 | (239) | 16.5.3 膀胱 | (256) |
| 15.6.2 雄犬生殖系统 | (239) | 16.6 生殖系统 | (256) |
| 15.7 心血管系统 | (240) | 16.6.1 雄性生殖系统 | (256) |
| 15.7.1 心脏 | (240) | 16.6.2 雌性生殖系统 | (258) |
| 15.7.2 血管 | (241) | 16.7 心血管系统 | (258) |
| 15.8 淋巴系统 | (242) | 16.7.1 心脏 | (258) |
| 15.8.1 淋巴管 | (242) | 16.7.2 动脉 | (258) |
| 15.8.2 淋巴结 | (244) | 16.7.3 静脉 | (260) |
| 15.8.3 脾 | (245) | 16.8 淋巴系统 | (260) |
| 15.9 神经系统 | (245) | 16.9 神经系统 | (261) |
| 15.9.1 中枢神经系 | (245) | 16.9.1 中枢神经系 | (261) |
| 15.9.2 外周神经系 | (247) | 16.9.2 外周神经系 | (262) |
| 15.10 内分泌系统 | (248) | 16.9.3 植物性神经 | (262) |
| 15.10.1 甲状腺 | (248) | 16.10 内分泌系统 | (263) |
| 15.10.2 甲状旁腺 | (248) | 16.10.1 甲状腺与甲状旁腺 | (263) |
| 15.10.3 肾上腺 | (248) | 16.10.2 肾上腺 | (263) |
| 15.10.4 垂体 | (248) | 16.10.3 垂体 | (263) |
| 思考与讨论 | (248) | 16.10.4 松果体 | (263) |
| 16 猫的解剖学特征 | (249) | 思考与讨论 | (263) |
| 16.1 骨骼 | (249) | 17 家禽的解剖学特征 | (264) |
| 16.1.1 头骨 | (249) | 17.1 运动系统 | (264) |
| 16.1.2 脊柱 | (249) | 17.1.1 骨 | (264) |
| 16.1.3 肋骨与胸骨 | (249) | 17.1.2 关节 | (266) |

| | | | |
|-----------------------|-------|-----------------------|-------|
| 17.1.3 肌肉 | (266) | 17.6.1 心脏和血管 | (275) |
| 17.2 消化系统 | (268) | 17.6.2 淋巴系统 | (278) |
| 17.2.1 消化管 | (268) | 17.7 神经、内分泌系统 | (279) |
| 17.2.2 消化腺 | (270) | 17.7.1 中枢神经系 | (279) |
| 17.3 呼吸系统 | (270) | 17.7.2 外周神经系 | (282) |
| 17.3.1 鼻腔和鼻腺 | (270) | 17.7.3 内分泌系统 | (285) |
| 17.3.2 咽、喉和气管 | (270) | 17.8 感觉器官 | (286) |
| 17.3.3 肺 | (271) | 17.8.1 视觉器官 | (286) |
| 17.3.4 气囊 | (271) | 17.8.2 位听器官 | (287) |
| 17.4 泌尿系统 | (272) | 17.9 被皮系统 | (287) |
| 17.4.1 肾 | (272) | 17.9.1 皮肤 | (287) |
| 17.4.2 输尿管 | (272) | 17.9.2 羽毛和其他衍生物 | (287) |
| 17.5 生殖系统 | (273) | 思考与讨论 | (288) |
| 17.5.1 雄性生殖系统 | (273) | 主要参考文献 | (289) |
| 17.5.2 雌性生殖系统 | (273) | 相关网站 | (290) |
| 17.6 心血管系统和淋巴系统 | (275) | | |

1 绪 论

本章重点

- 掌握畜禽解剖学的概念。
- 了解畜体的基本结构。
- 掌握畜体各部的名称。
- 掌握解剖学常用的方位术语：3个基本切面，躯干和四肢的常用术语。

1.1 解剖学的概念和意义

畜禽解剖学(anatomy of the domestic animals and fowls)是研究家畜、家禽有机体的正常形态结构及其发生发展规律的科学。它既是生命科学中的一个重要分支,又是动物医学、动物科学、草业科学等专业重要的必修专业基础课。畜禽解剖学以牛、羊、猪、马、犬、猫、兔和家禽为主要研究对象。广义的解剖学包括大体解剖学和显微解剖学。大体解剖学(gross anatomy)是采用刀、剪、锯、镊等解剖器械,用切割分离的方法,经肉眼观察,研究畜禽有机体各器官的正常形态、构造、色泽、位置及相互关系的科学;显微解剖学(microscopic anatomy)又称为组织学(histology),是采用切片、染色技术,制成切片标本,通过光学显微镜或电子显微镜观察、研究畜禽有机体各器官和组织的正常微细构造及其功能关系的科学。形态结构是功能活动的基础,功能则是形态结构表现的运动形式,功能必须与形态结构相适应,二者互相联系密切。例如心脏是以心肌为主构成的器官,含有4个心腔。心腔内有防止血液倒流的瓣膜。心肌有规律的收缩运动,挤压血液流动,而瓣膜可使血液按特定的方向流动,保证血液在血管内不停的循环,以维持正常的生命活动。

在大体解剖学的教学中,按系统授课,研究机体形态结构的,称为系统解剖学(systemic anatomy);按部位研究各器官在该局部的位置、毗邻和联属等关系的,称为局部解剖

学(topographic anatomy);对多种动物同一器官的形态结构进行比较和研究的,称为比较解剖学(comparative anatomy)。此外,在机体的生活过程中,观察、研究机体器官的形态、结构和功能变化规律的,称为机能解剖学(functional anatomy);用X射线观察研究机体器官形态结构的,称为X射线解剖学(X-ray anatomy);研究神经系统中神经核团的细胞构筑和神经元之间相互联络的,称为神经解剖学(neuroanatomy)等等。这些都是随着社会的发展和技术的创新,根据不同的研究目的而建立的分支学科。畜禽解剖学与其他专业基础课和专业课,如组织胚胎学、生理学、病理学、外科学、产科学、繁殖学等学科具有密切的联系,是这些课程的先导。



爱因斯坦——未知世界的锁匠

爱因斯坦那凌乱的头发、敏锐的目光,几乎成为科学天才的象征。他的巨著《广义相对论原理》,写就了人类科学史上最辉煌的一页。1955年4月18日,20世纪最杰出的科学家阿尔伯特·爱因斯坦于睡眠中在美国普林斯顿医院逝世,终年76岁。一位记者写道:“他是一位未知世界的锁匠,从微小的原子到浩瀚的宇宙。”

1999年12月26日,美国《时代》周刊公布了20世纪的世纪人物:阿尔伯特·爱因斯坦。这家杂志的编辑们认为:“没有谁比爱因斯坦更能代表这个时代。”

爱因斯坦去世后,他的脑被普林斯顿医院的托马斯·哈维医生取出并保存下来。哈维把爱因斯坦的脑悄悄带回家里,浸泡在防腐液中,后来又用树脂固化,切成大约200片,供科学研究使用。1997年,84岁高龄的哈维把这些脑切片送还爱因斯坦生前工作的普林斯顿大学。

爱因斯坦的大脑为什么充满超常智慧,仍然是一个谜。人们最感兴趣的是:他为什么充满那么多智慧?他的大脑与常人比较,有哪些不寻常之处?他的大脑真的与众不同吗?

据报道,加拿大麦克马斯特大学的怀特森教授,有幸研究了爱因斯坦的大脑。他发现,爱因斯坦大脑左右半球的顶下叶区域非常发达,比常人大15%。顶下叶发达,对一个人的数学思维、想像力以及视觉空间认识,都有重要作用。但是,脑科学家却在呼吁:应谨慎对待这些发现。因为仅凭爱因斯坦的一个大脑就得出“天生天才”的结论,尚为时过早。如果没有后天培养和个人努力,天才也难发挥出超人的智慧。对爱因斯坦的大脑,脑科学家们仍然饶有兴趣,孜孜不倦地研究,并且不断报道新的发现。但是,爱因斯坦的大脑之谜,谜底直到今天仍未揭开。

1.2 解剖学的发展简史

解剖学是一门经典的科学。早在史前时期,人们通过长期的实践,如狩猎、屠宰畜禽和役畜受伤等,就已经对动物的外形及内部构造进行观察和记载。在石器时代人居洞穴的壁上就留有很多粗浅的解剖图画,古中国和古埃及就已掌握了尸体防腐的知识。

解剖学的创始人希波克拉底(Hippocrates,公元前460—公元前377年)对人类头骨作了正确的描述,并根据动物机体的结构描述人体的其他器官。古希腊的哲学家和博物学家亚里士多德(Aristoteles,公元前384—公元前322年)提供了一些动物解剖学资料,把神经和肌腱区分开来,并指出心脏是血液循环的中枢,血液自心流入血管。古罗马名医和解剖学家克劳第斯·盖伦(Claudius Galenus,公元131—200年)曾撰写了大量动物解剖学资料,对血液运行,神经分

布,脑、心及内脏都有比较具体的记载。他明确指出血管内流动的是血液,而不是长期以来被认为的空气,并认为神经是按区域分布的,脑神经有7对。随着西欧的文艺复兴和各种科学的蓬勃发展,解剖学也有了相应的进步。意大利画家达·芬奇(Leonardo da Vinci,公元1452—1519年)绘制了最早的13幅解剖学图谱,其描绘之精细准确,在现代也堪称佳作。比利时著名的解剖学家安德列·维萨里(Andreas Vesalius,公元1514—1564年)从青年时代就潜心于解剖学研究,在他29岁时(公元1543年)便完成了长达7卷的解剖学巨著。17世纪,英国名医威廉·哈维(William Harvey,公元1578—1657)通过动物实验证明了血液循环的原理,首次提出了心脏血管是一套封闭的管道系统。荷兰生物学家列文虎克(Anthony van Leeuwenhoek,公元1632—1723)于1664年发明了显微镜。意大利解剖学家马塞罗·马尔皮基(Marcello Malpighi,公元1628—1694)在显微镜下发现了蛙的毛细血管血液循环,并研究了动物的微细构造,奠定了组织学的基础。19世纪,德国的动物学家施旺(T. Schwann,公元1810—1882)和植物学家施莱登(M. Schleiden,公元1804—1881)创立了细胞学说,推动了组织学的发展。

我国早在战国时代(公元前300年),第一部医学经典著作《内经》就已有关于解剖学知识的广泛记载。书中明确提出了“解剖”,并已有了胃、心、肺、脾、肾等器官名称、大小、位置、容量等的记录,认识到机体是内外环境的统一体。很多名称仍为现代解剖学所沿用。宋代的宋慈(公元1186—1249)所著《洗冤录》一书,对人体的骨骼、内脏和胚胎发育等有详细的记录并配有插图。清朝王清任(公元1768—1831)著有《医林改错》,在亲自解剖了30多具尸体的基础上,修正并补充了许多解剖学内容,其中对内脏、脑和眼等的看法都与现代医学知识相符。19世纪末,我国建立了现代家畜解剖学学科,但发展比较慢。进入20世纪以来,随着畜牧兽医事业蓬勃发展,解剖学得到了飞速的发展。张鹤宇等老一辈解剖学家先后翻译了谢逊(Sep-timus Sisson)和克立莫夫(А. Ф. КЛИМОВ)的家畜解剖学专著,并出版了多种畜禽解剖学的著作、图谱,建立了解剖学模型厂和标本厂。近几十年来,随着科学技术的进步,解剖学这一古老的学科又焕发出新的活力。解剖学研究内容的层次也已经从肉眼所见的器官、组织发展到微观的细胞学乃至分子水平。每当先进技术引入解剖学研究领域,人们对器官组织结构的认识也就随之深入一步。从电子显微镜的问世,放射自显影、荧光和酶标记、免疫组化、电算X射线断层扫描(CT)、核磁共振、细胞图像分析系统等技术的推广应用,到多媒体和国际互联网的普及,畜禽解剖学的教学与科研都取得了丰硕的成果。

德国病理解剖学家哈根斯(Hagens,1945—)于1986年发明了解剖标本的塑化处理保存技术,并已投资1亿元人民币在中国大连建立了塑化解剖标本厂,从而彻底改变了长期以来一直沿用福尔马林保存解剖标本的困境,从根本上摆脱了福尔马林对广大师生和从业人员的毒害。

随着社会的进步和物理学、生理学、生物化学等新理论、新技术的发展,以及多学科综合研究的进行,解剖学等形态科学的研究也有引向综合性学科的趋势,那种纯形态学研究的局面正在发生越来越多的改变。

1.3 学习解剖学的基本观点和方法

畜禽解剖学是一门形态科学,因此学习时必须运用科学的逻辑思维探讨与掌握畜禽的形态特征。然而,形态不是孤立静止的,故学习时应该运用进化发展的观点,形态与功能相结合的观点,局部与整体统一的观点和理论联系实际的观点来观察与研究机体的形态构造,这样才

能正确地、全面地认识畜禽机体的形态结构。

1.3.1 进化发展的观点

动物的形态结构随着亿万年漫长岁月的进展,逐渐地由简单到复杂,从低等向高等进化。经比较解剖学和古生物学的研究,畜禽的形态结构仍保留着许多进化的痕迹,如马属动物的小掌骨,就是从多指进化为单指的证据。畜禽的四肢和鱼类的胸、腹鳍是同源器官,由鱼鳍演化成四肢是动物从水中上陆地以后爬行、飞翔进化的结果。所以,运用进化发展的观点能更好地理解机体的发生、发展和变异。

1.3.2 结构与功能统一的观点

形态结构是功能的基础,而功能的变化又必然引起形态结构的改变。所以,结构与功能是相互依存又相互制约的。例如:气管以软骨环为支架始终处于开张状态,便于输送气体;食管以肌肉为主构成消化管,其肌肉收缩便于输送食物。这些不同结构适应了各自的功能。因此,用结构与功能统一的观点,可以从器官的形态结构推导出它们的功能,也可以从功能加深对其形体结构的理解。

1.3.3 局部与整体统一的观点

机体是由许多器官和系统组成的统一体,不同的器官和系统虽然各具有特定的形态和功能,但都是整体不可分割的部分,各系统各局部既相互联系,又相互影响。例如家畜左肺较小,右肺较大。从整体看,正是由于心脏偏左侧相互影响的结果。另外,任何一个器官具有一定的形态并执行特定的功能,也必须在整体的统一协调下,即必须有血管不断地输送营养物质和排出其代谢产物、神经支配、被膜和皮肤的保护等,才能维持其正常的形态和功能。

1.3.4 理论联系实际的观点

理论是对实践的概括和总结,也是进一步实践的指导。学习畜禽解剖学既要刻苦钻研理论,又要勤于实践,通过实验课对标本、模型和活体进行详细的观察,并认真地进行畜禽解剖操作,从实践中加深对理论知识的验证和理解,同时联系兽医临床和畜牧生产实践加深记忆。只有这样,才能取得很好的学习效果,为学习其他专业基础课和专业课奠定坚实的基础。

1.4 畜体的基本结构

畜禽机体最基本的结构和功能单位是细胞。起源相同,执行共同机能的细胞群体称为组织。构成畜禽机体的基本组织有4种,即上皮组织、结缔组织、肌组织和神经组织。组织的微观结构,必须借助于显微镜才能观察,属于显微解剖学或组织学的研究范畴。由几种不同的组织,按照一定的形式互相结合形成器官。器官在体内居于特定的位置,执行特定的机能。如心位于胸腔,是血液循环的动力器官;肾位于腹腔,是泌尿器官。若干个机能相近的器官构成一个系统。如鼻、咽、喉、气管、支气管和肺组成呼吸系统,共同完成呼吸功能。畜禽机体包括运动系统、被皮系统、消化系统、呼吸系统、泌尿系统、生殖系统、心血管系统、淋巴系统、神经系统、内分泌系统和感觉器官系统。

1.5 畜体的部位名称

为了说明畜体的位置关系,常以骨为基础,将畜体从外表划分出以下各部(图1-1)。

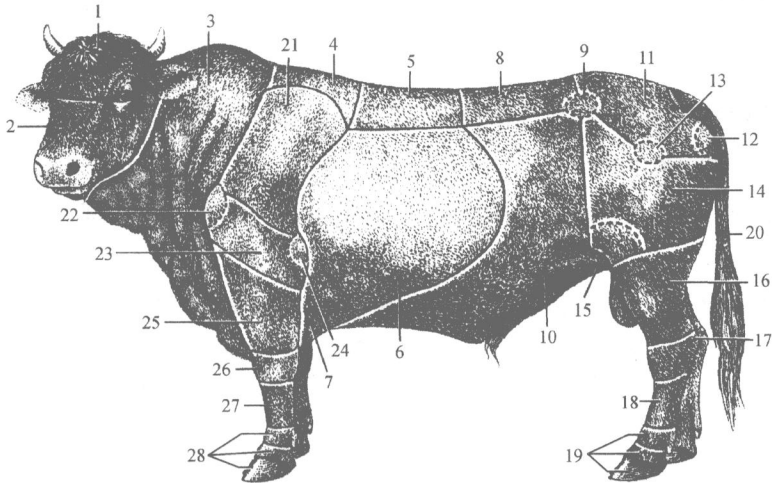


图1-1 牛体各部名称(仿绘于西北农学院等,家畜解剖图谱,1978)

1. 颅部;2. 面部;3. 颈部;4. 鬃甲部;5. 背部;6. 胸侧部(肋部);7. 胸部;8. 腰部;9. 髋结节;10. 腹部;11. 荐臀部;12. 坐骨结节;13. 髌关节;14. 大腿部(股部);15. 膝关节;16. 小腿部;17. 跗部;18. 跖部;19. 趾部;20. 尾部;21. 肩带部;22. 肩关节;23. 臂部;24. 鹰嘴结节;25. 前臂部;26. 腕部;27. 掌部;28. 指部

1.5.1 头

头(head, caput)位于畜体的最前端,以内眼角和额弓为界又分成上方的颅部与下方的面部。

1.5.1.1 颅部

又可分为:

- (1) 枕部(occipital region)位于颅部后方,两耳之间。
- (2) 顶部(parietal region)位于枕部的前方。
- (3) 额部(frontal region)位于顶部的前方,左、右眼眶之间。
- (4) 颞部(temporal region)位于顶部两侧,耳与眼之间。
- (5) 耳廓部(auricle region)指耳和耳根附近。
- (6) 眼部(eye region)包括眼及眼睑。

1.5.1.2 面部

又可分为:

- (1) 眶下部(infraorbital region)位于眼眶前下方。
- (2) 鼻部(nasal part)位于额部前方,以鼻骨为基础,包括鼻背和鼻侧。