江西省卫生学校試用教材

病原学、病理学图谱

（初 稿）

目　　录

第一部分　病原学

图1　皮屑经氢氧化钾处理后在显微镜下所见的真菌分枝菌丝……1
图2　吞噬细胞吞噬细菌的现象……1
图3　葡萄球菌……3
图4　链球菌……3
图5　破伤风杆菌……5
图6　产气荚膜杆菌……5
图7　麻风杆菌……7
图8　钩端螺旋体……7
图9　血吸虫生活史……9
图10　钩虫生活史……10
图11　班氏与马来微丝虫幼的主要形态鉴别……11
图12　疟原虫生活史……12
图13　阴道毛滴虫……15
图14　痢疾阿米巴各期形态……15
图15　蛔虫生活史……15
图16　蛲虫生活史……16
图17　结核杆菌……17
图18　肺炎双球菌……17
图19　白喉杆菌……19
图20　脑膜炎双球菌……19

第二部分　病理学

图1　栓子运行途径模式图……21
图2A　正常体液交换……22
图2B　毛细血管内压力升高——水肿…22
图2C　血浆胶体渗透压减低——水肿…22
图3　肺郁血性水肿……23
图4　肺炎性水肿……23
图5　肾的贫血性梗死……24
图6　第一期愈合后的皮肤瘢痕……24
图7　肉芽组织……25
图8　第二期愈合……25
图9　炎性充血和细胞渗出的示意图…26
图10　白血球从血管壁游出……26
图11　肿瘤的外形、肿瘤的深部形态…27
图12、13　鳞形上皮癌……27
图14　慢性支气管炎……28
图15　大叶性肺炎……28
图16　大叶性肺炎灰色肝变期……29
图17　支气管肺炎……29
图18　支气管性肺炎……30
图19　矽肺……30
图20　矽肺……31
图21　风湿性疣性心内膜炎……31
图22　主动脉粥样硬化……31
图23　慢性胃溃疡……32
图24　门脉性肝硬化……32
图25　门脉性肝硬化……33

图26　门静脉高压时侧枝循环示意图…34
图27　门静脉阻塞引起的腹壁静脉扩张，即所谓蛇发头……33
图28　急性肾小球肾炎……35
图29　急性出血性肾小球肾炎……35
图30A 急性肾小球肾炎……36
图30B 亚急性肾小球肾炎……36
图31　亚急性肾小球肾炎……36
图32A 亚急性肾小球肾炎……37
图32B 亚急性肾小球肾炎……37
图33　慢性肾小球肾炎……37
图34　慢性肾小球肾炎……38
图35　阿米巴痢疾……38
图36　结核结节……39
图37　初染型肺结核病……39
图38A 急性粟粒性肺结核……40
图38B 急性粟粒性肺结核……40
图39　慢性空洞性肺结核……41
图40　结核性脊椎炎……42
图41　驼背……41
图42　麻风（狮容）……41
图43A 麻风（鹰爪手）……42
图43B 麻风（残肢）……42
图44　流行性脑膜炎……43
图45　脑膜炎球菌脑膜炎患者的角弓反张……43
图46　流行性乙型脑炎……43
图47　流行性乙型脑炎……44
图48　晚期放射性皮炎……44
图49　骨髓的放射线损害……45
图50　睾丸的放射线损害……45
图51　肺脏的放射线损害……45

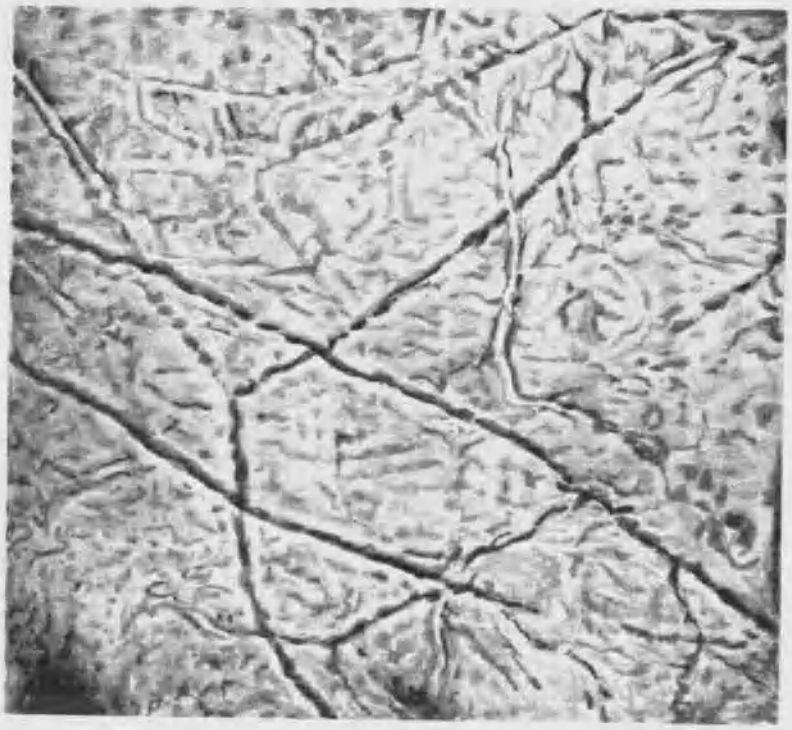

图 1 皮屑经氢氧化钾处理后在显微镜下所见的真菌分枝菌丝

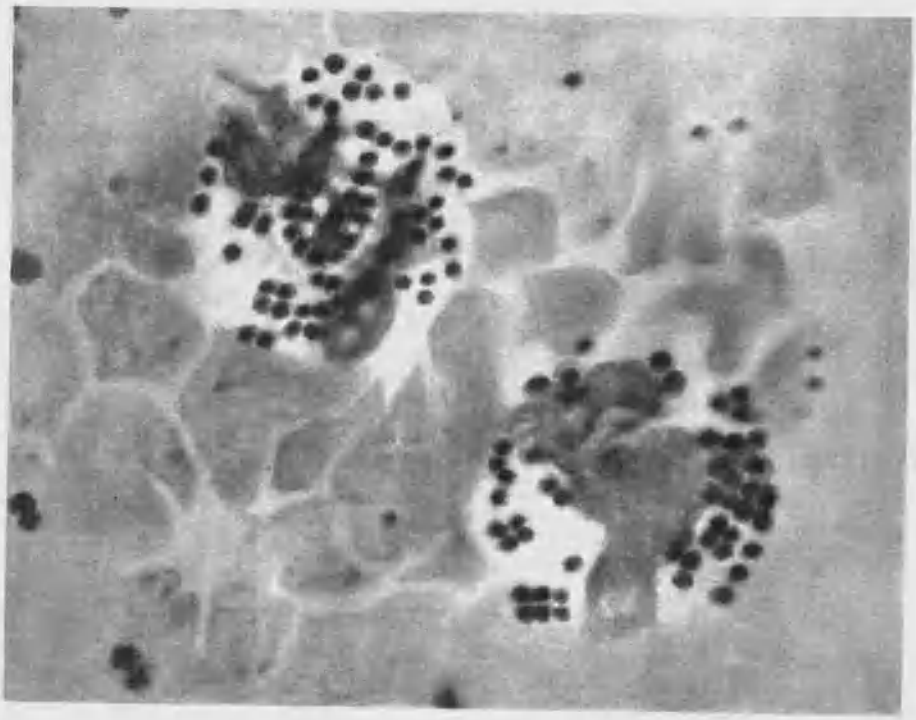

图 2 吞噬细胞吞噬细菌的现象

此为试读，需要完整PDF请访问：www.ertongbook.com

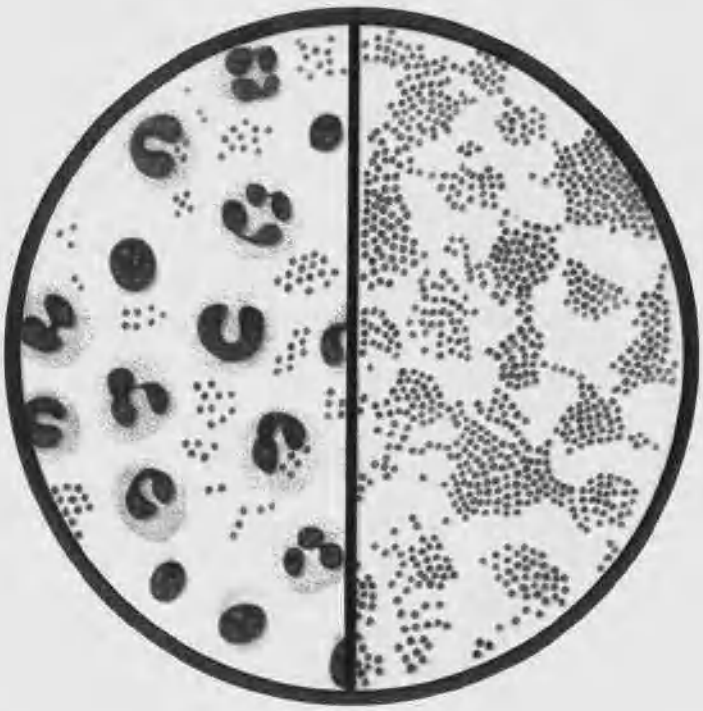

图 3 葡萄球菌

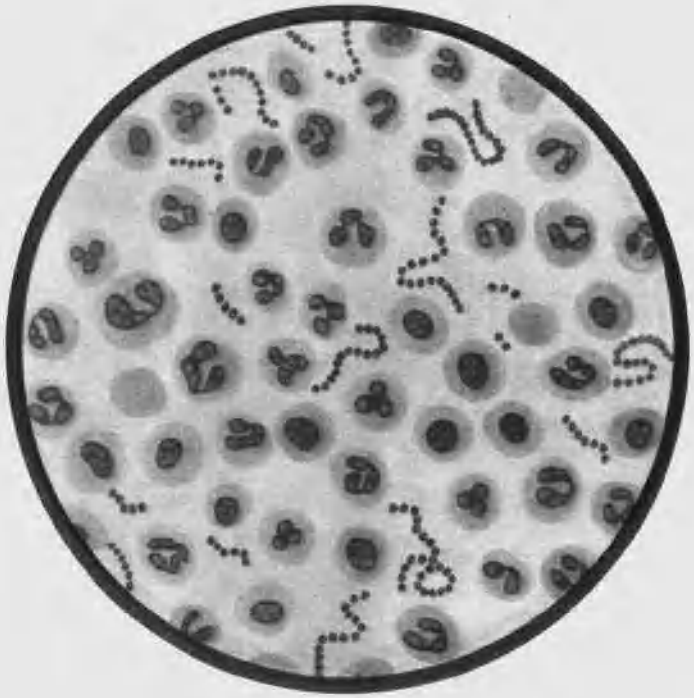

图 4 链球菌

图 5 破伤风杆菌

图 6 产气荚膜杆菌

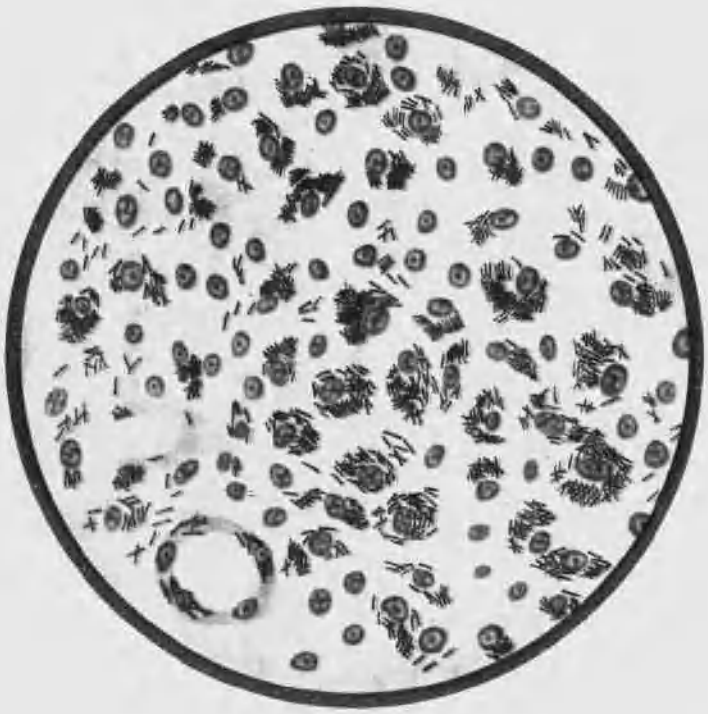

图 7 麻风杆菌

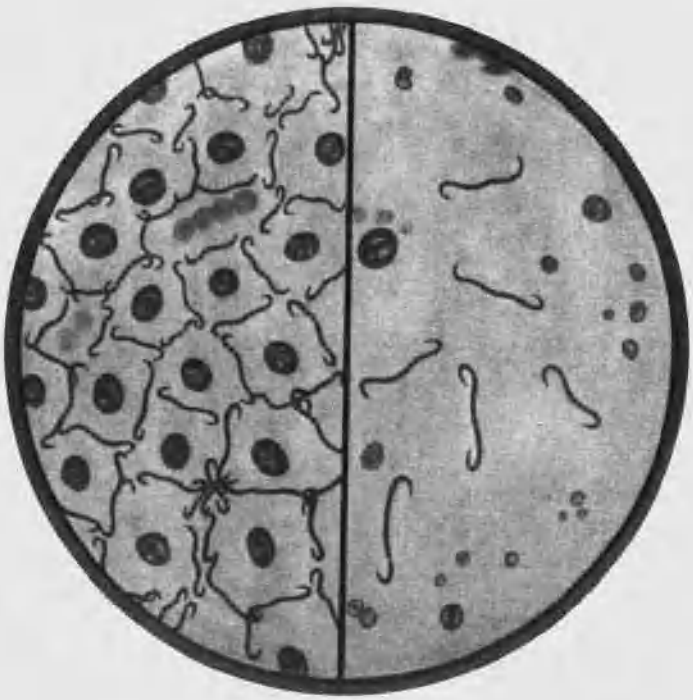

图 8 钩端螺旋体

此为试读，需要完整PDF请访问：www.ertongbook.com

160596

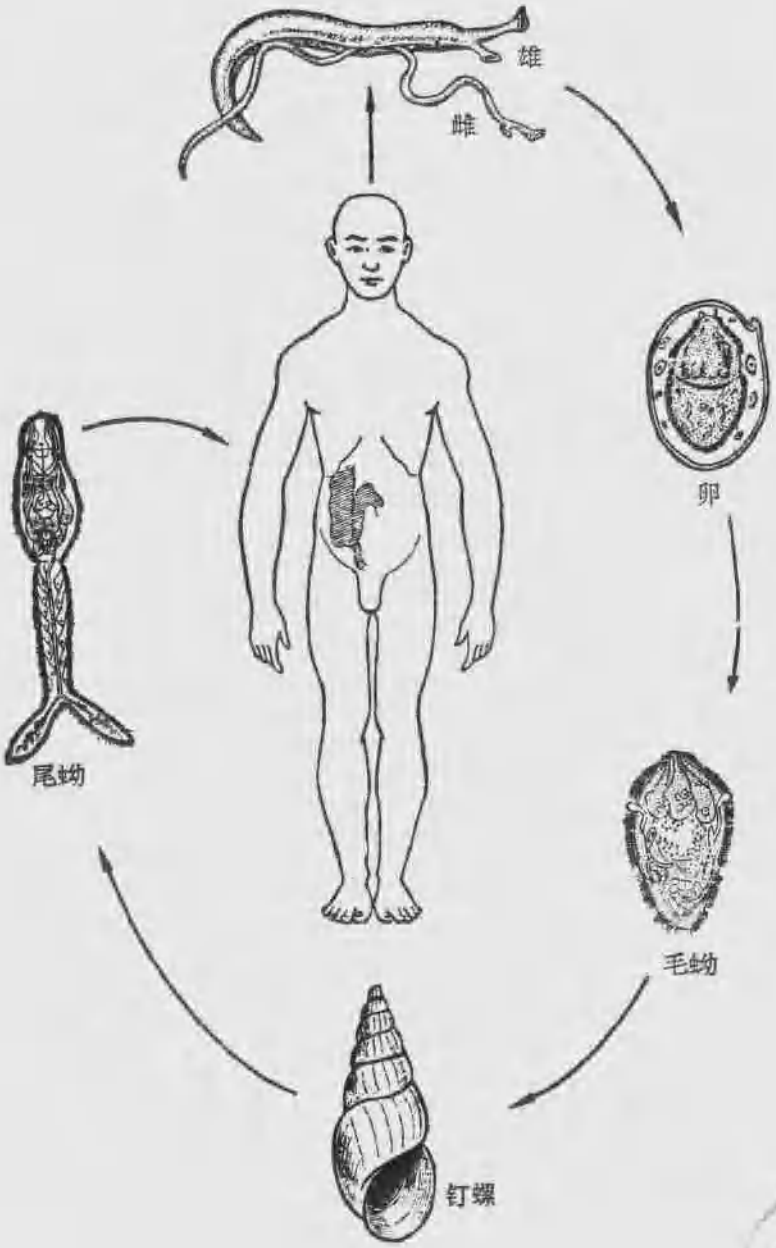

图 9 血吸虫生活史

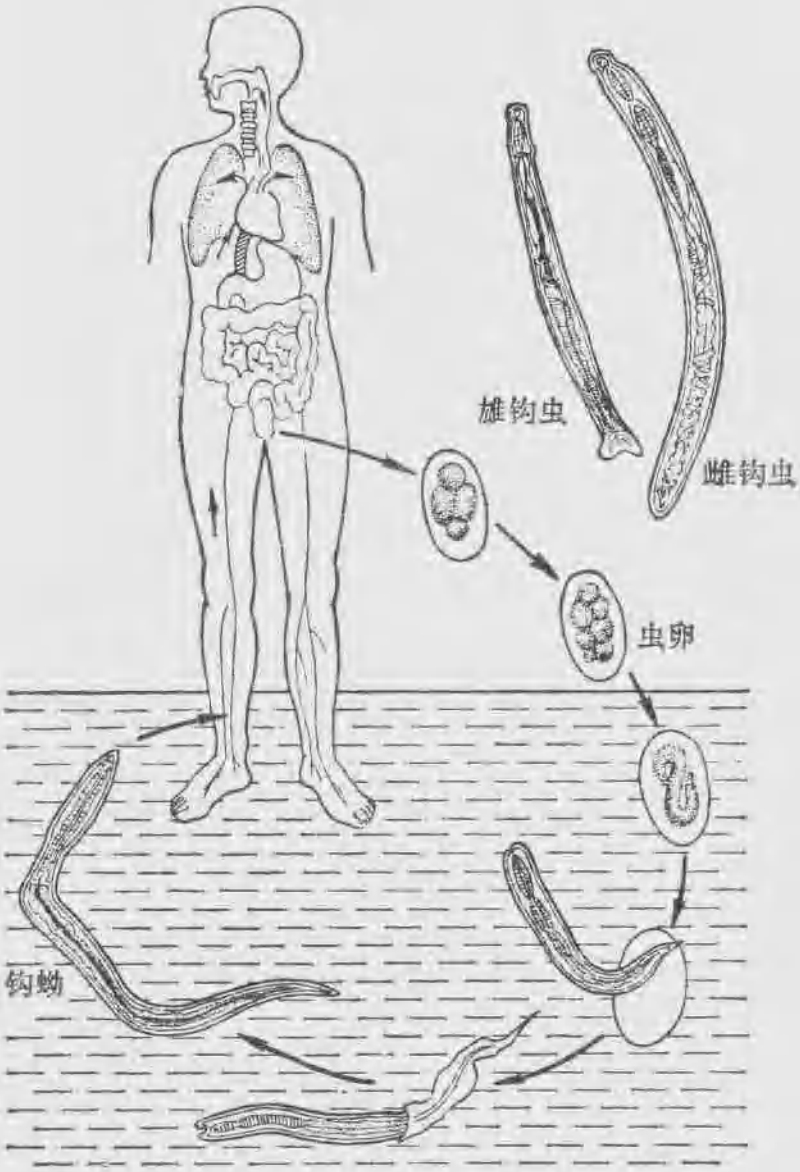

图 10 钩虫生活史

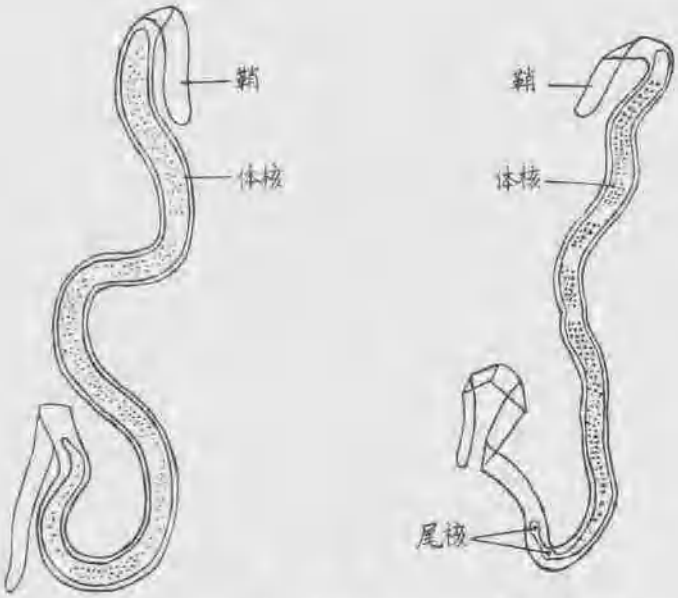

班氏微丝蚴　　微 丝 蚴　　馬来微丝蚴

	班 氏 微 丝 蚴	马 来 微 丝 蚴
大小(厚膜)	长 244～296 微米	长 177～230 微米
头间隙		
体内细胞核		
尾 核		
体 态		

图 11 班氏与马来微丝蚴的主要形态鉴别

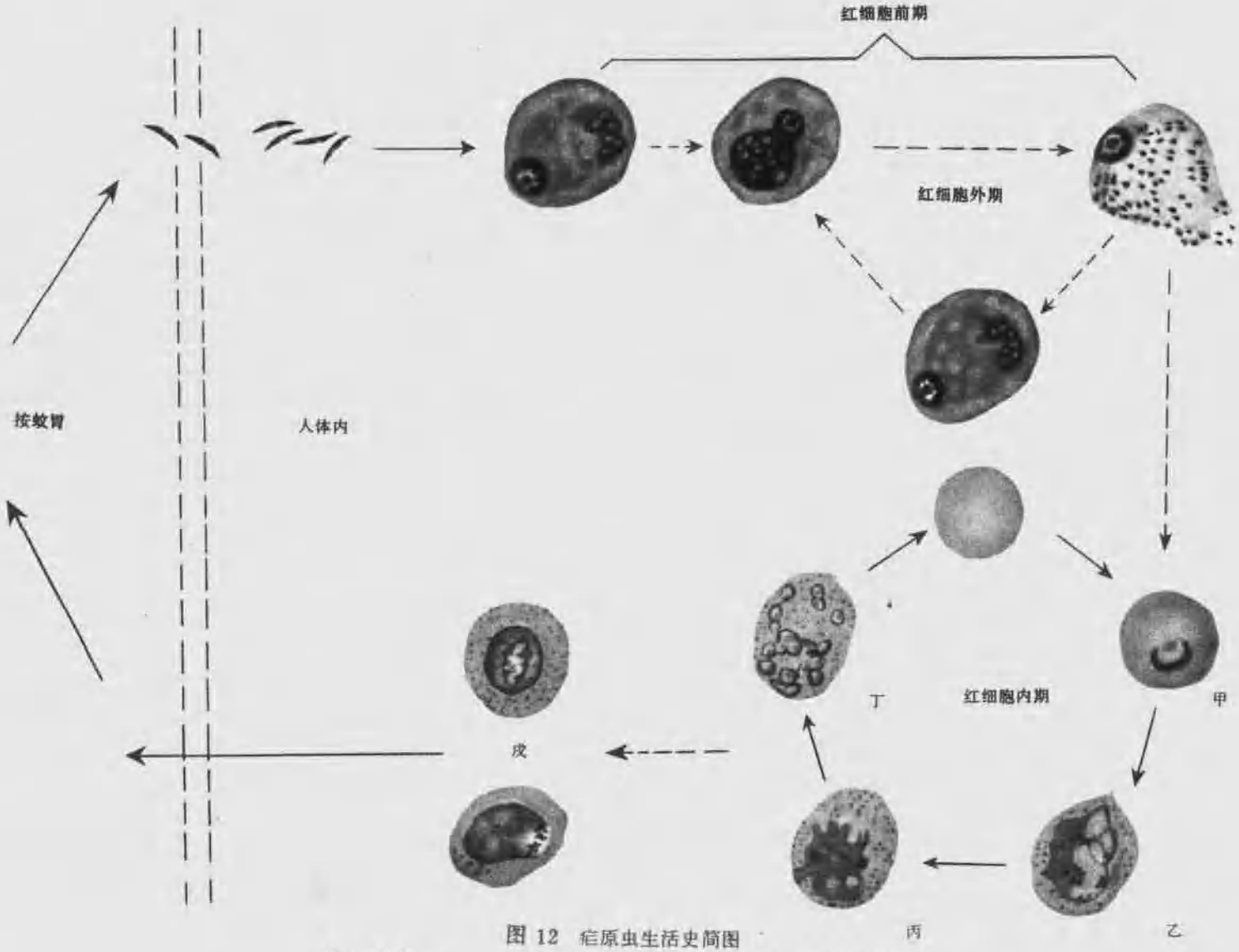

图 12 疟原虫生活史简图

甲、环状体　乙、阿米巴滋养体　丙、未成熟裂殖体
丁、成熟裂殖子　戊、配子体

此为试读，需要完整PDF请访问：www.ertongbook.com