



经 / 典 / 实 / 用 / 技 / 术 / 丛 / 书

肉羊快速育肥 与疾病防治

双色印刷

吴心华 刘艳娟 主编

掌握肉羊育肥技巧
分享养羊专家经验
提前预防羊病风险



机械工业出版社
CHINA MACHINE PRESS

经典实用技术

丛书

肉羊快速育肥 与疾病防治

主 编 吴心华 刘艳娟
副主编 靳光秀 魏占军 沈明亮
参 编 张桂杰 杨国龙 杨 冲
马晓霞 康红梅 李菊兰



机械工业出版社

本书主要讲述了肉羊羊场的规划和建设、肉羊品种和杂交模式的选择、肉羊的繁殖，肉羊饲料调制技术、肉羊的营养需要与饲料配制、肉羊的饲养管理、肉羊快速育肥技术、肉羊疾病防治，并配以典型图片。

本书内容实用、重点突出，可供基层畜牧技术人员、肉羊养殖场（户）主和畜牧兽医工作者参考。

图书在版编目（CIP）数据

肉羊快速育肥与疾病防治/吴心华，刘艳娟主编. —北京：
机械工业出版社，2017.4
（经典实用技术丛书）
ISBN 978-7-111-55954-2

I. ①肉… II. ①吴… ②刘… III. ①肉用羊—饲养管理
②肉用羊—羊病—防治 IV. ①S826.9②S858.26

中国版本图书馆 CIP 数据核字（2017）第 013097 号

机械工业出版社（北京市百万庄大街 22 号 邮政编码 100037）
策划编辑：周晓伟 郎 峰 责任编辑：周晓伟 孟晓琳
责任校对：郭明磊 封面设计：马精明
责任印制：孙 炜
保定市中华美凯印刷有限公司印刷

2018 年 7 月第 1 版第 1 次印刷
140mm×203mm·6.375 印张·8 插页·176 千字
4001—7000 册
标准书号：ISBN 978-7-111-55954-2
定价：25.00 元

凡购本书，如有缺页、倒页、脱页，由本社发行部调换

电话服务

服务咨询热线：010-88361066

读者购书热线：010-68326294

010-88379203

封面无防伪标均为盗版

网络服务

机工官网：www.cmpbook.com

机工官博：weibo.com/cmp1952

金书网：www.golden-book.com

教育服务网：www.cmpedu.com



宁夏滩羊



滩羊羔羊



小尾寒羊种公羊



小尾寒羊母羊



湖羊产羔母羊




湖羊



内蒙古白绒山羊



宁夏中卫黑山羊



萨福克种公羊



萨福克羊与滩羊杂交羔羊



无角陶赛特羊



陶赛特羔羊



杜泊种公羊



夏洛莱羊



特克塞尔种公羊



波尔山羊



羊采食槽



羔羊补饲栏



规模化育肥羊场开放羊舍



种羊舍



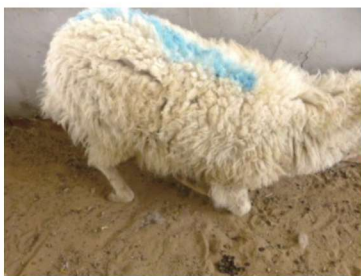小区羊圈



高床养羊



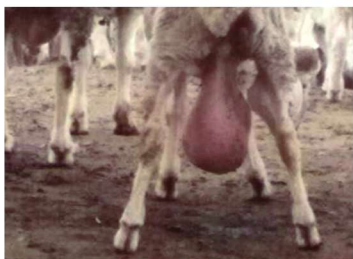高床封闭羊舍



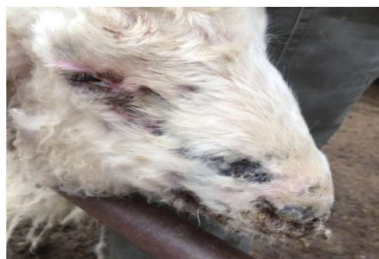羊口蹄疫病跛行姿势



羊口蹄疫病蹄球部肿胀



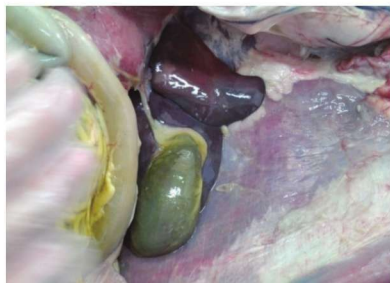布鲁氏菌病羊睾丸肿胀



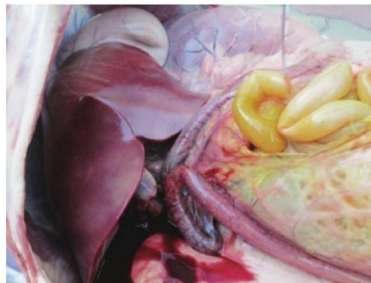羊痘



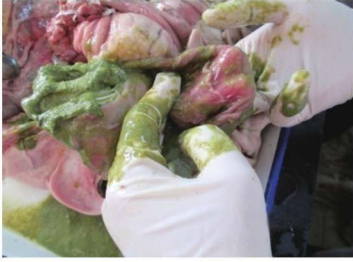羊破伤风牙关紧闭，四肢僵硬，流涎，呈木头状



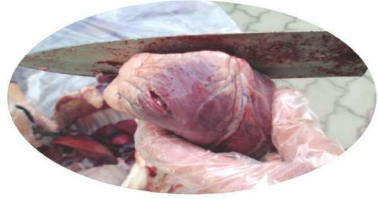羊快疫胆囊肿大充盈



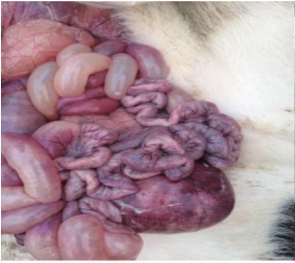羊快疫十二指肠出血性炎症



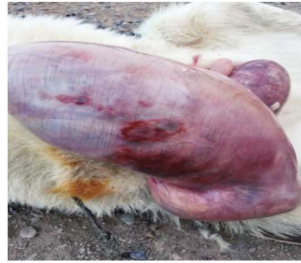羊快疫真胃胃底黏膜弥漫性出血



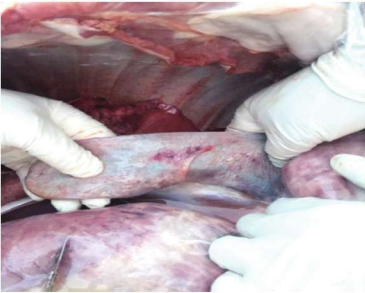羊快疫内脏出血



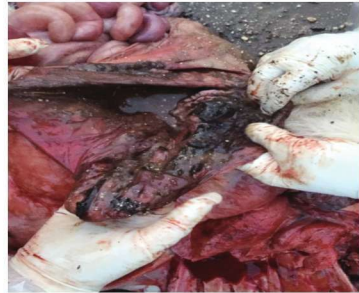小羊快疫肠出血



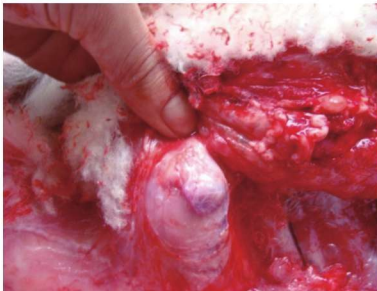
羊快疫胃壁溃疡



羊肠毒血症脾脏出血



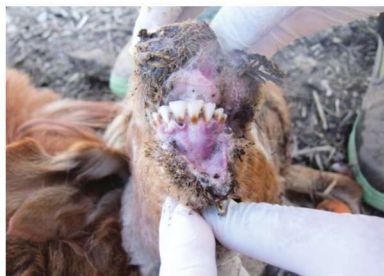羊肠毒血症小肠出血坏死



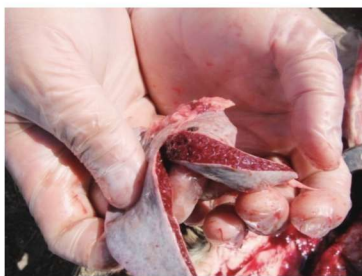羊肠毒血症淋巴结出血



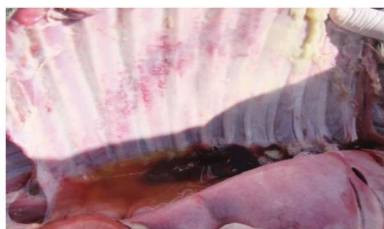羊肠毒血症肠道出血性炎症



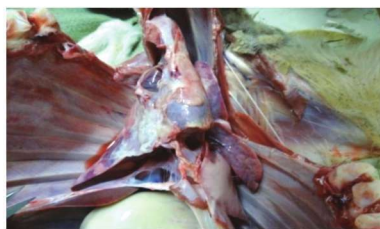传染性胸膜肺炎口腔黏膜糜烂



传染性胸膜肺炎脾肿大



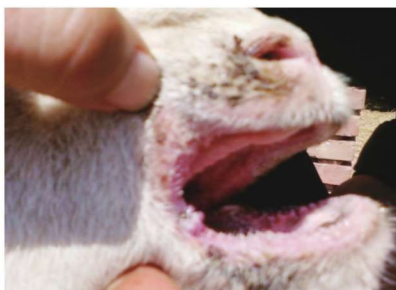胸腔纤维蛋白性渗出并凝固



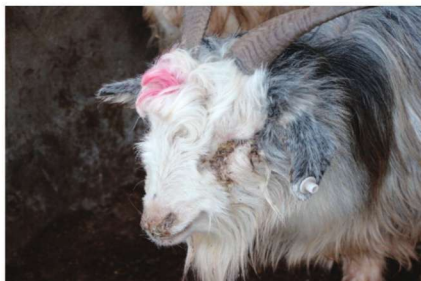传染性胸膜肺炎肺胸膜粘连
及纤维蛋白性渗出



羊病毒性口疮口角溃疡



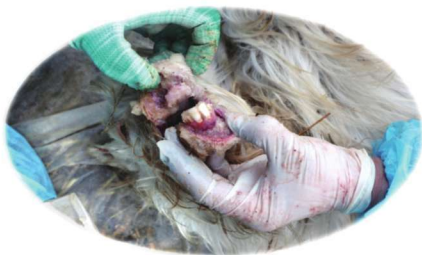小反刍兽疫群发症状



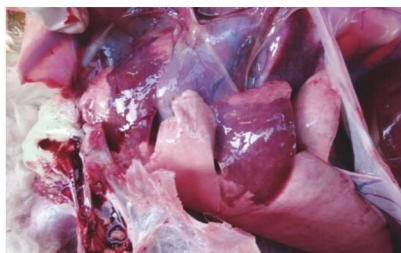
小反刍兽疫腹泻及口鼻脓性分泌物



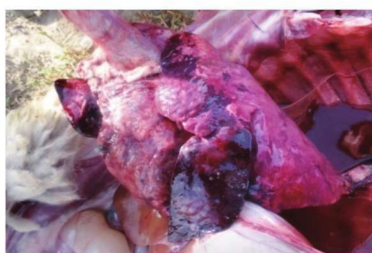小反刍兽疫腹泻、流产



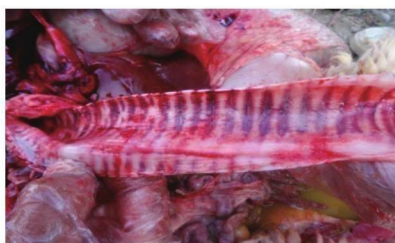小反刍兽疫口腔黏膜糜烂



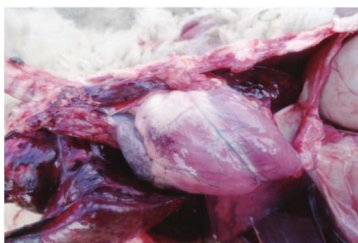小反刍兽疫大叶性肺炎



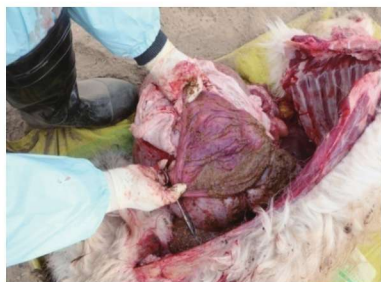小反刍兽疫右肺，前、中叶大叶性肺炎



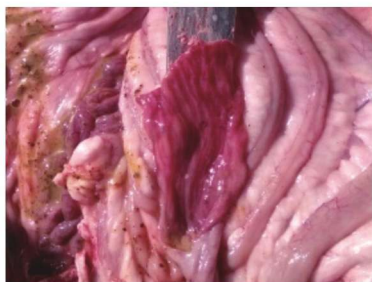小反刍兽疫气管出血



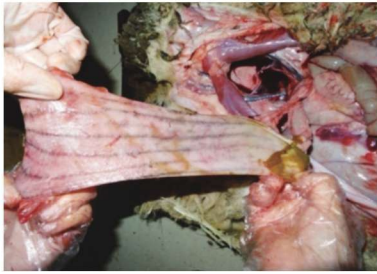
小反刍兽疫心肌出血



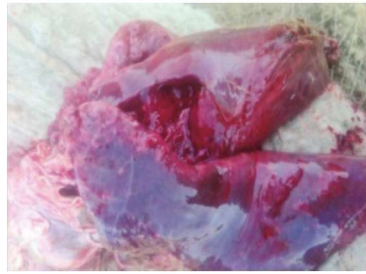小反刍兽疫真胃黏膜出血糜烂



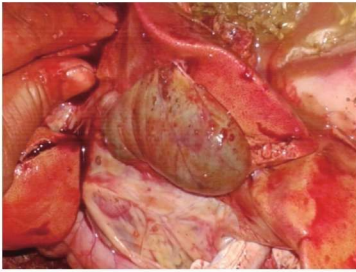
小反刍兽疫结肠近端斑马纹状出血



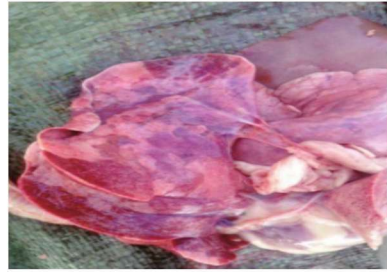小反刍兽疫直肠黏膜斑马纹状出血



羊支原体肺炎出血、坏死



胆囊肿大、出血



大叶性肺炎、大理石样变



羊急性脑炎转圈



羊急性脑炎顶墙



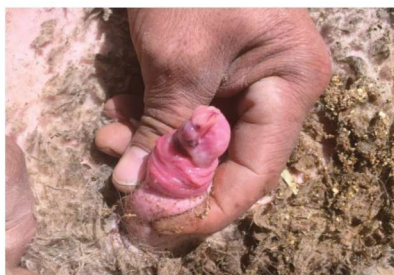羊急性脑炎急性肺水肿



羊急性脑炎呼吸困难



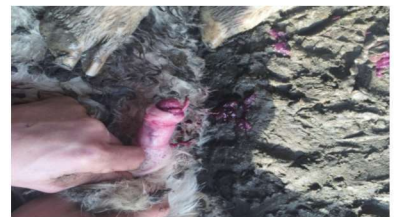育肥公羊尿结石阴茎周围皮下隆起



育肥公羊尿结石龟头出血坏死



育肥羊尿结石龟头肿大



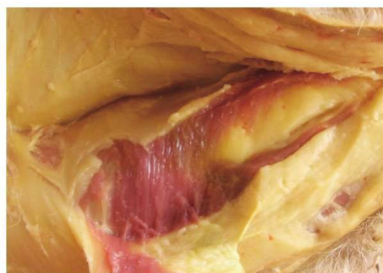育肥羊尿结石尿道出血



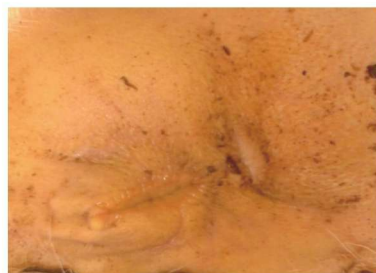羊异嗜癖啃钢管



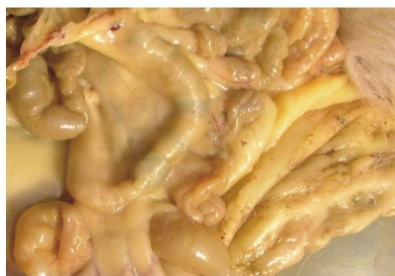羊瘤胃内异物、毛球



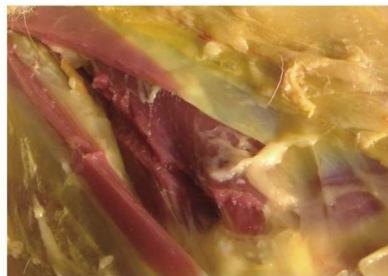育肥羊 70 日龄出现黄脂肪病



黄脂肪病羊会阴皮肤黄染



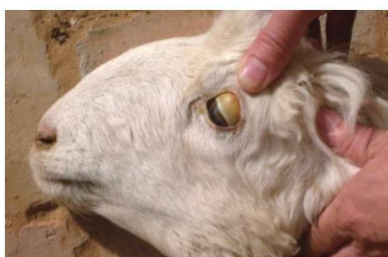育肥羊黄脂肪病肠系膜黄色



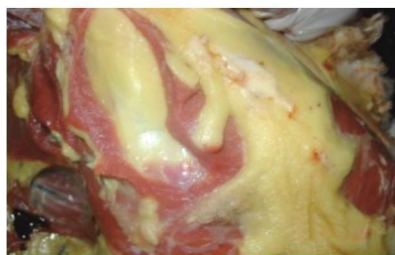育肥羊黄脂肪病皮下脂肪黄色、
肌肉颜色正常



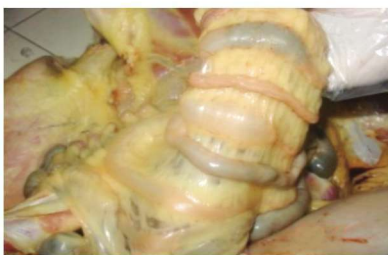黄脂肪病羊精神沉郁、消瘦



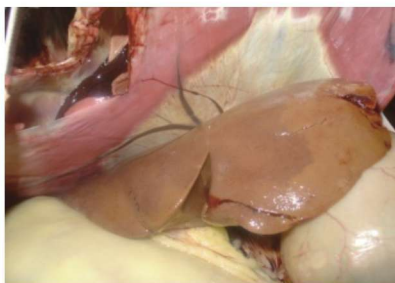
羊黄脂肪病眼球发黄



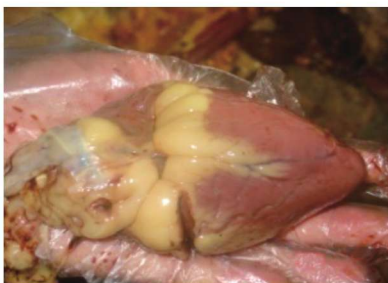羊黄脂肪病肌间、皮下脂肪变黄



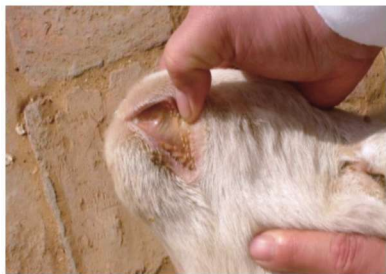羊黄脂肪病肠系膜脂肪变黄



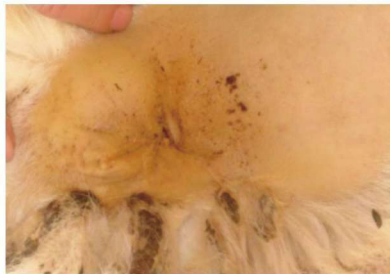羊黄脂肪病肝脏变成土黄色



羊黄脂肪病心脏冠状沟脂肪变黄



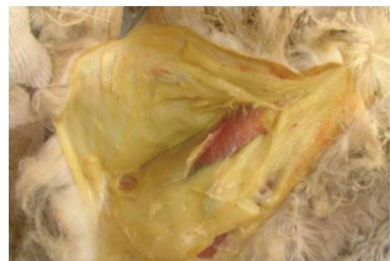羊黄脂肪病鼻腔黏膜变黄



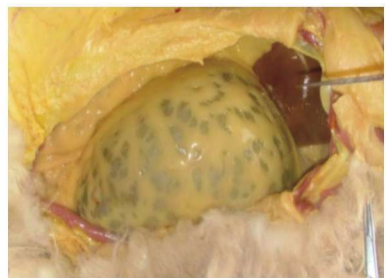羊黄脂肪病尾下皮肤变黄



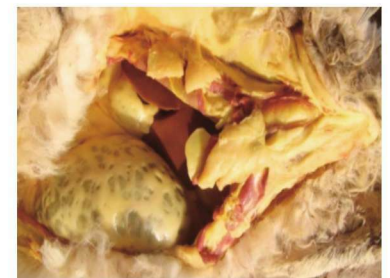羊黄脂肪病屠宰发现血液稀薄、贫血



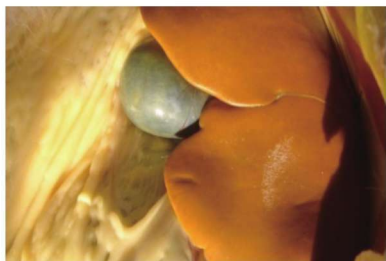羊黄脂肪病皮下脂肪变黄



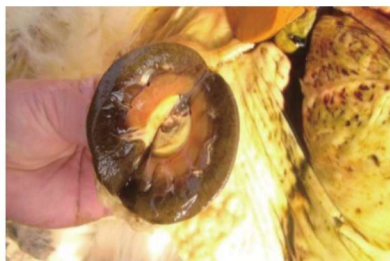羊黄脂肪病大网膜脂肪变黄



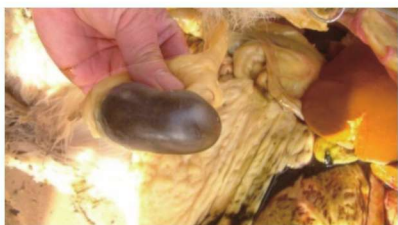羊黄脂肪病胸部皮下脂肪变黄



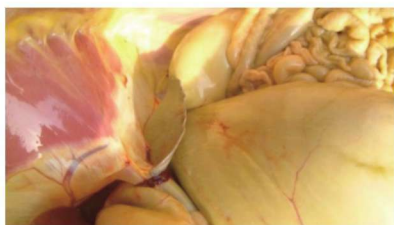
羊黄脂肪病肝脏变成土黄色、易碎



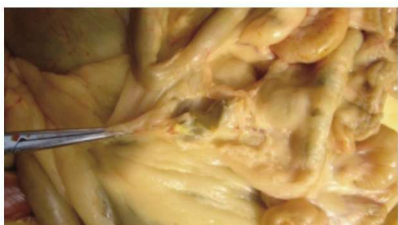羊黄脂肪病肾脏髓质部脂肪变黄



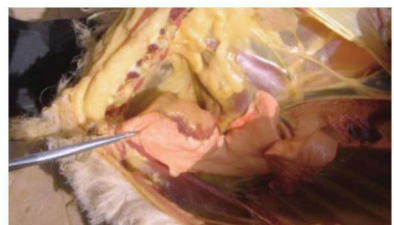
羊黄脂肪病肾脏发黄



羊黄脂肪病脾脏发黄



羊黄脂肪病肠盘变黄



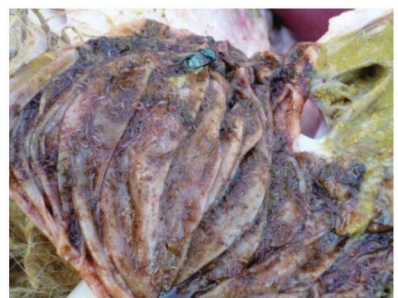羊黄脂肪病肺脏变黄



羊黄脂肪病胴体表面发黄



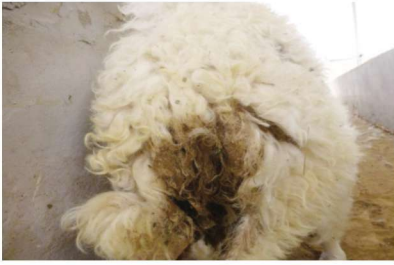羊鼻腔喷出鼻蝇蛆



羊瓣胃捻转线虫



育肥羊尿素中毒



羊肠炎腹泻



羊肠炎腹泻脱水引起衰竭卧地不起



正常玉米



霉变玉米



黄曲霉菌



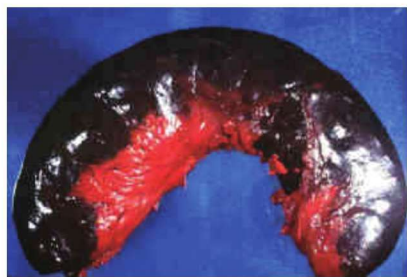镰刀菌



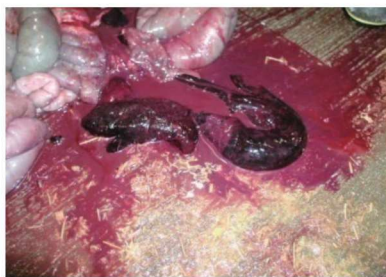烟曲霉菌



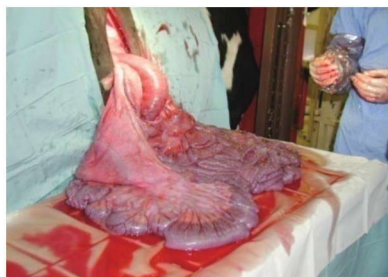青贮发霉



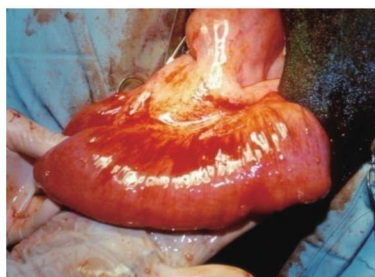
霉菌毒素中毒病小肠出血坏死



霉菌毒素中毒病凝血块



霉菌毒素中毒病小肠及肠系膜出血



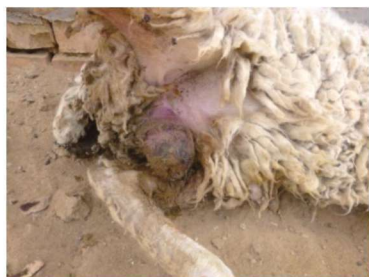霉菌毒素中毒病小肠出血



肉羊直肠脱



脱出直肠黏膜糜烂



去势羊精索炎症



羊下颌脓肿并发齿槽骨膜炎