

 Springer

看穿人体——影像解剖图谱

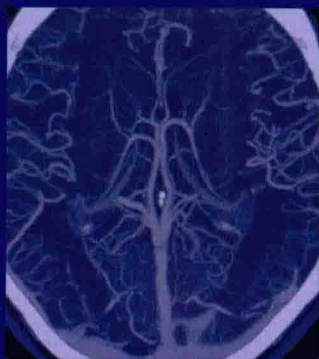中枢神经系统分册

See Right Through Me
An Imaging Anatomy Atlas

Part I Central Nervous System

·第2版·

主译 刘林祥 邢键



人民军医出版社

PEOPLE'S MILITARY MEDICAL PRESS

See Right Through Me
An Imaging Anatomy Atlas

第 2 版

看穿人体 —— 影像解剖图谱

中枢神经系统分册

Part I Central Nervous System

原 著 Savvas Andronikou

主 译 刘林祥 邢 键

副主译 于广会 许 倩

郑后军 张 林



人民军医出版社

PEOPLE'S MILITARY MEDICAL PRESS

北 京

图书在版编目(CIP)数据

看穿人体:影像解剖图谱.中枢神经系统分册/(南非)安德罗尼科(Andronikou,S.)原著;刘林祥,邢键译.-2版.-北京:人民军医出版社,2015.11

ISBN 978-7-5091-8619-0

I. ①看… II. ①安… ②刘… ③邢… III. ①中枢神经系统疾病—影像诊断—图谱 IV. ①R445-64

中国版本图书馆 CIP 数据核字(2015)第 252880 号

Translation from English language edition:

See Right Through Me

By Savvas Andronikou

Copyright © 2012 Springer Berlin Heidelberg

Springer Berlin Heidelberg is a part of Springer Science+Business Media

All Rights Reserved

著作权合同登记号:图字 军-2015-139 号

策划编辑:徐卓立 郝文娜 朱晓康 文字编辑:聂沛沛 车艳 责任审读:赵民

出版发行:人民军医出版社

经销:新华书店

通信地址:北京市 100036 信箱 188 分箱

邮编:100036

质量反馈电话:(010)51927290;(010)51927283

邮购电话:(010)51927252

策划编辑电话:(010)51927300-8743

网址:www.pmp.com.cn

印、装:京南印刷厂

开本:850mm×1168mm 1/32

印张:6.25 字数:46千字

版、印次:2015年11月第2版第1次印刷

印数:0001-3000

定价:35.00元

版权所有 侵权必究

购买本社图书,凡有缺、倒、脱页者,本社负责调换

内容提要

本书为套书中的一本。以人体解剖结构为主线,精选 X 线、CT、MRI、超声、造影等多种图像进行相关标注和讲解,使读者学会在图像中辨识人体的不同结构及不同的细部特征,记忆它们的名称及特点。本套书分为中枢神经系统分册,头颈分册,胸、腹、盆腔分册,肌骨和血管系统分册,小儿影像分册 5 个分册。各分册均以图为主,运用不同的影像对比图及示意图,并适当加以专业提示,实用性很强,可以帮助读者迅速学会图像的识别方法,掌握人体结构的影像特点,为提高临床工作技能、正确做出诊断打下基础。本分册主要介绍脑、脊髓及相关血管神经脑膜等结构的影像,对某些特殊颅脑区域做了重点关注。可供医学院校学生、临床实习生作为辅助学习资料,也可以作为低年资住院医师及专科进修医师的工具书使用。

《中枢神经系统分册》译者名单

主 译	刘林祥	邢 键
副主译	于广会	许 倩
	郑后军	张 林
译 者	刘林祥	泰山医学院
	邢 键	牡丹江医学院
	于广会	泰山医学院
	徐 倩	徐州医学院
	郑后军	川北医学院
	张 林	滨州医学院
	张 振	泰山医学院

看穿人体——影像解剖图谱丛书编委会名单

总主译 刘林祥 邢 键

1. 中枢神经系统分册

(Part I Central Nervous System)

主 译 刘林祥 邢 键

副主译 于广会 许 倩 郑后军 张 林

2. 头颈分册

(Part II Head and Neck)

主 译 刘林祥 张 林

副主译 胡嘉航 马芳芳 杨 春 徐晓雪

3. 胸、腹、盆腔分册

(Part III Thorax, Abdomen and Pelvis)

主 译 刘林祥 杜 勇

副主译 徐 凯 傅 斌 邢 键 张 林

4. 肌骨和血管系统分册

(Part IV Musculoskeletal and Vascular System)

主 译 刘林祥 杨汉丰

副主译 卢 川 徐 凯 胡嘉航 张 林 闫呈新

5. 小儿影像分册

(Part V Paediatrics)

主 译 刘林祥 徐 凯

副主译 李 杨 王宝剑 邢 键 张 林 王 峰

全体译者 (以姓氏笔画为序)

- 于广会(泰山医学院)
马芳芳(泰山医学院)
王 峰(泰山医学院)
王宝剑(泰山医学院)
卢 川(泰山医学院)
邢 键(牡丹江医学院)
刘林祥(泰山医学院)
刘鹰鹏(泰山医学院)
闫呈新(泰山医学院)
许 倩(徐州医学院)
杜 勇(川北医学院)
李 杨(川北医学院)
杨 春(徐州医学院)
杨汉丰(川北医学院)
张 林(滨州医学院)
张 振(泰山医学院)
郑后军(川北医学院)
赵庆玲(泰山医学院)
胡嘉航(牡丹江医学院)
徐 凯(徐州医学院)
徐晓雪(川北医学院)
傅 斌(泰山医学院)

原著前言

《看穿人体——影像解剖图谱》是这样一部著作，如同有人指着医学图像上人体的一个结构，告诉你该结构的名称一样，它通过各种成像方法先获得人体从头到脚各个层面的详尽图像，然后在该图谱上帮助读者认识记忆相关的解剖结构。与以往图谱不同的是，本图谱不仅介绍器官的解剖，而且包括临床应用时特定成像模式的信息，如正常结构的密度或信号强度等，还提供了临床相关的组合信息，如儿科解剖、内分泌解剖、按性别的生殖解剖及脑神经通路的相关影像。

本书从一开始就有明确的定位，即提供一部以图像为主、文字较少的著作，最大程度地强化视觉体验。书中零散点缀的“要点”框，则由造诣深厚的专家进行点拨，同时也有对关于怎样掌握正常值数字难点的小结。

本书对放射科医师、外科医师、内科医师，甚至有需要的患者，都是理想的参考书，其详尽的细节可以满足专家和学生在学习中的快速参考的目的。我们希望读者愉快地阅读本书，并从中得到帮助。

致谢：

感谢各位编委协助编纂了这部图谱的原版和为本次修订所做的大量工作。

感谢安娜莉·理奇女士在材料准备过程中给予的行政与管理支持。

感谢伊萨贝拉·冉格林女士花费大量个人时间帮助完成这

一图谱。

斯普林格出版社的李克雷因先生花费大量时间耐心修整图片、线条和表格，向他致以诚挚的感谢。

最后，感谢南非放射学会支持出版了这部图谱的第1版，并为其会员和培训学员提供了教育资料的平台。

Savvas Andronikou

南非开普敦

威特沃特斯兰德大学

健康和科学学院放射学系

译者前言

医学影像检查中,传统的 X 线显示的是人体结构的重叠影像,CT、MRI 和超声则主要显示出人体层面结构的影像,而核医学显示的为器官功能与代谢的影像。当今,随着现代成像技术的迅速发展,通过医学影像手段显示出的人体解剖结构越来越精细。CT、MRI 和超声也可以部分显示出器官功能和代谢的变化,医学影像学的解剖与影像术语也大量增加,这使得医学影像学的初学者和年轻医务人员,在阅读各种医学影像图时,遇到了大量在学习系统解剖学时没有注意或较为生疏的医学影像解剖学术语,增加了影像阅读的难度和死角。本书收集了全身各部位正常 X 线图像、CT、MRI 与超声层面图像以及部分功能图像和核医学图像,进行了解剖结构上的详尽标注,使读者可以直观迅速地学习图像上显示的各种解剖结构细节,为正确阅读医学影像图谱并发现异常改变奠定良好基础。

本书适用于医学影像学初学者、医学影像学医师、使用医学影像学手段的相关临床科室医师以及其他医学影像工作人员,全书图像清晰,标注详尽,重点突出,是一本十分方便且实用的参考读物,能满足广大影像专业工作人员和学生在临床学习和工作中快速查阅的需求,帮助自身提高专业水平。

本书编译过程中得到了人民军医出版社的大力支持。全体编译人员以精益求精的态度认真完成了所分工的任务,但由于编译者学识和英语水平有限,编译中出现的错误和不确切处,恳请读者批评和指正。

目 录

第 1 章 大脑	(2)
一、脑横断面概览	(2)
二、脑冠状位解剖	(23)
三、脑矢状位解剖	(34)
四、特殊区域	(38)
第 2 章 颞叶和海马	(44)
第 3 章 脑血管	(53)
一、颈内动脉分段	(54)
二、大脑前动脉分段	(54)
三、大脑中动脉分段	(54)
四、颈外动脉	(65)
五、大脑静脉	(71)
第 4 章 白质束	(73)
一、白质束方向色彩编码图	(75)
(一)轴位	(75)
(二)冠状位	(86)
二、白质纤维示踪	(100)
第 5 章 大脑表面解剖和功能区域	(106)
第 6 章 脑神经	(122)
一、第 1 对脑神经:嗅神经	(123)
二、第 2 对脑神经:视神经	(126)
三、第 3 对脑神经:动眼神经	(132)
四、第 4 对脑神经:滑车神经	(138)
五、第 5 对脑神经:三叉神经	(142)

六、第 6 对脑神经:展神经	(150)
七、第 7 对脑神经:面神经	(155)
八、第 8 对脑神经:前庭蜗神经	(160)
九、第 9 对脑神经:舌下神经;第 10 对脑神经:迷走神经; 第 11 对脑神经:副神经	(166)
十、第 12 对脑神经:舌下神经	(172)
第 7 章 脊髓	(175)
磁共振成像	(175)

See Right Through Me

An Imaging Anatomy Atlas

中枢神经系统由脑、脊髓、供血血管、脑膜及脑脊液所组成,本册中任何单一层面的图像均包含这些结构。我们在固定数量的横断层面位置上评价这些结构有助于疾病的诊断,根据该层面的某些表现特征还可对这些部位进行命名,但注意正中矢状位需要更详细的解剖。关于鞍上区、松果体区、颅后窝,以及大的深部灰质核有许多更详细的解剖标志,本册进行了逐一强调,针对轴位、冠状位和矢状位进行了相关浏览,特别对某些特殊区域做了关注,对海马、脑血管、脑神经和脊髓的特征部分也做了介绍。如果传统手段无法很好地显示其解剖结构,如表面解剖、功能区域和白质束,则使用新技术进行了展示。在本书的其他分册中对眼球和垂体将进行了更详细的介绍。

大 脑

一、脑横断面概览

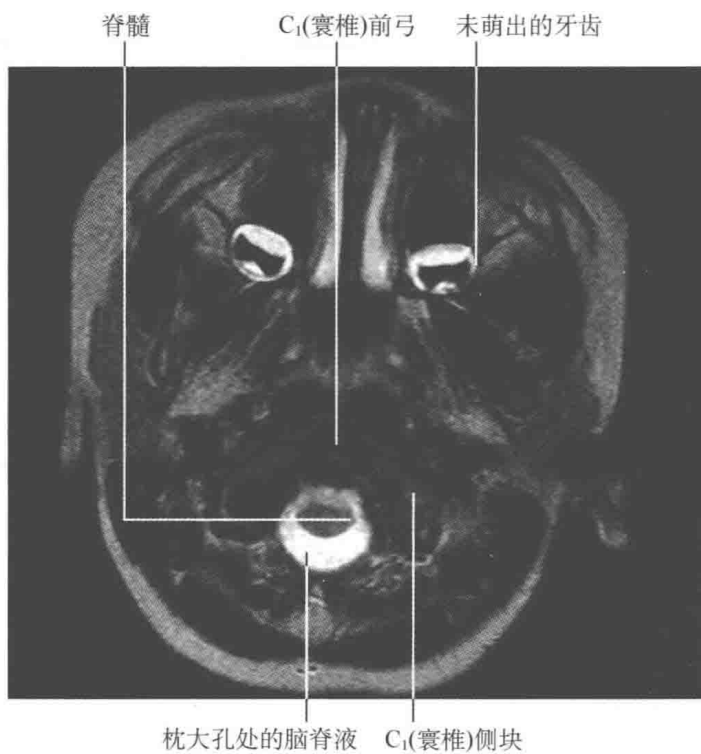
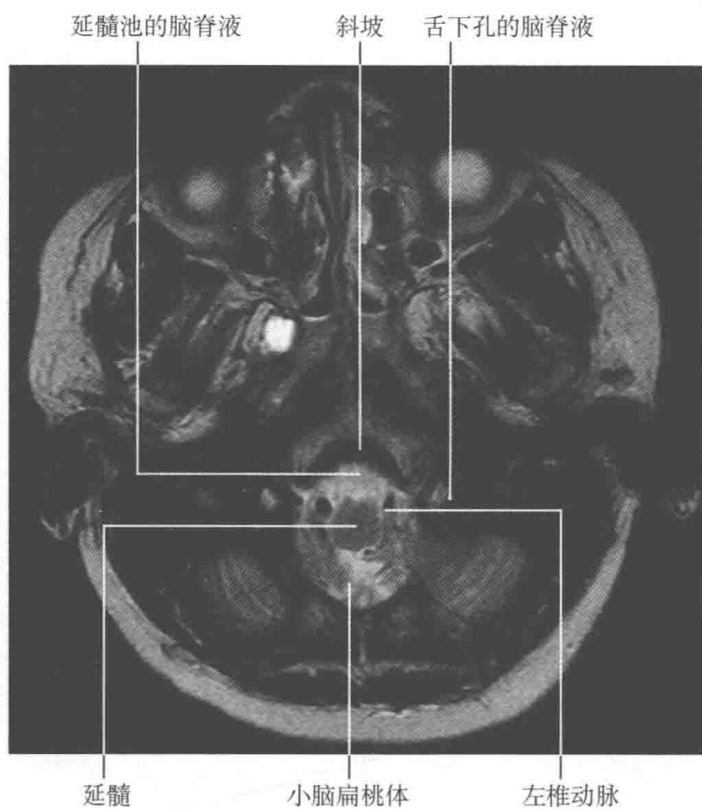
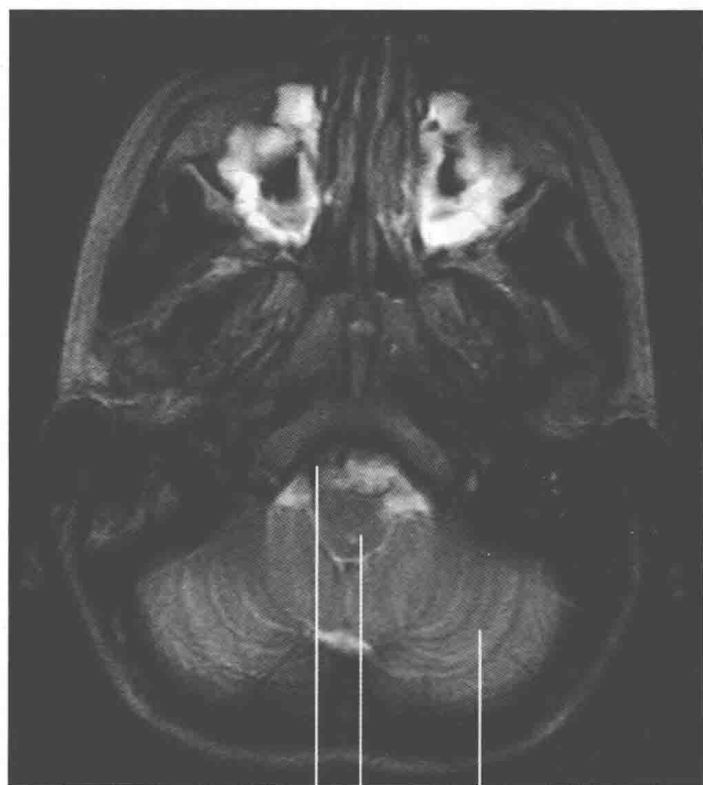


图 1-1 寰椎前弓层面的 T₂轴位像

图 1-2 枕大孔层面 T₂轴位像

要 点

枕大孔处应含有脊髓、脑脊液和血管,无脑脊液是异常的,可提示小脑扁桃体或小脑蚓下移。



右椎动脉 延髓 小脑半球小叶

图 1-3 延髓层面 T_2 轴位像

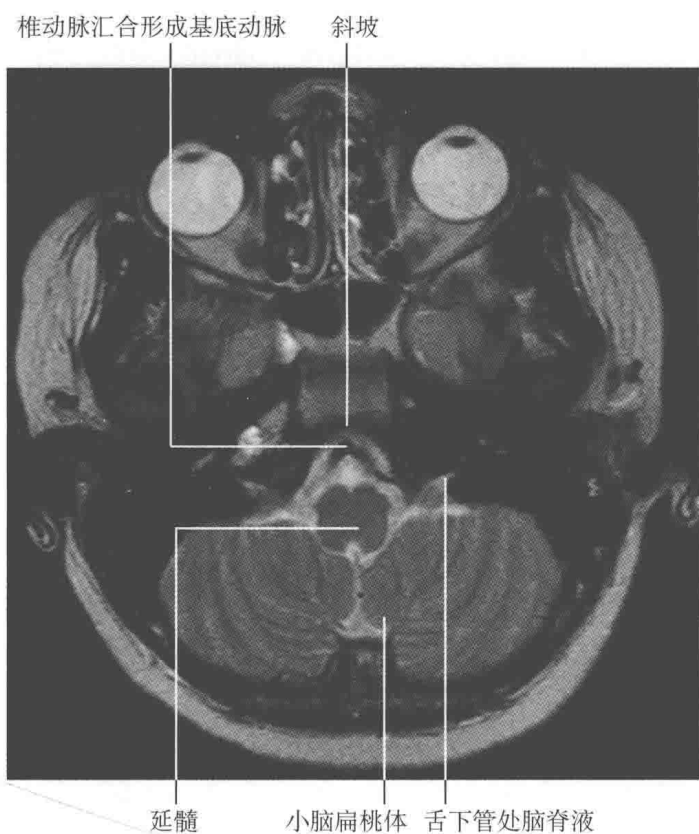

图 1-4 延髓和小脑扁桃体层面 T₂ 轴位像