


中文翻译版，原书第19版

约翰·霍普金斯儿科手册

The Johns Hopkins Hospital The Harriet Lane Handbook

主 译 申昆玲
原 著 Megan M. Tschudy
Kristin M. Arcara



ELSEVIER



科学出版社

mobile medicine

中文翻译版

约翰·霍普金斯儿科手册

The Johns Hopkins Hospital
The Harriet Lane Handbook

原书第 19 版

主 译 申昆玲
原 著 Megan M. Tschudy
Kristin M. Arcara

科学出版社

北 京

图字:01-2016-9600

内 容 简 介

本书原著由约翰·霍普金斯医院儿童中心的几十位临床医师联合编写,本版历经40余年的修订,凝聚了一代代儿科精英们的心血,并由首都医科大学附属北京儿童医院等单位的60余位专家精心翻译而成。全书分为四篇31章,以条目的形式简明阐述了儿科急症、儿科各种常见疾病的临床表现、诊断、鉴别诊断、治疗要点、预防,并介绍了儿科相关检查、统计学和循证医学。本书第四篇为儿科相关药物剂量和处方,并特殊介绍了肾功能不全患者的用药调整方法。本书将关键知识点总结为表格、诊疗流程图,图文并茂,条目清晰,易查易用,有助于将书本所学与最新进展应用于临床诊疗,是各级儿科医师学习提高的理想参考书。

图书在版编目(CIP)数据

约翰·霍普金斯儿科手册:原书第19版/(美)梅甘·M.楚迪(Megan M. Tschudy)等主编;申昆玲主译. —北京:科学出版社,2017.1

书名原文:The Johns Hopkins Hospital The Harriet Lane Handbook

ISBN 978-7-03-051445-5

I. ①约… II. ①梅… ②申… III. ①儿科学—手册 IV. ①R72-62

中国版本图书馆CIP数据核字(2017)第003521号

The Harriet Lane handbook, 19/E

Copyright © 2012, 2009, 2005, 2002, 2000, 1996, 1993, 1991, 1987, 1984, 1981, 1978, 1975, 1972, 1969 by Mosby, Inc., an affiliate of Elsevier Inc. All rights reserved.

ISBN-13: 978-0-323-07942-6

本书由中国科技出版传媒股份有限公司(科学出版社)进行翻译,并根据中国科技出版传媒股份有限公司(科学出版社)与爱思唯尔(新加坡)私人有限公司的协议约定出版。

约翰·霍普金斯儿科手册(原书第19版)(申昆玲译)

ISBN: 978-7-030-51445-5

Copyright 2016 by Elsevier (Singapore) Pte Ltd. All rights reserved.

Elsevier (Singapore) Pte Ltd.

3 Killiney Road

#08-01 Winsland House I

Singapore 239519

Tel: (65) 6349-0200

Fax: (65) 6733-1817

Information on how to seek permission, further information about Elsevier's permissions policies and arrangements with organizations such as the Copyright Clearance Center and the Copyright Licensing Agency, can be found at the website: www.elsevier.com/permissions.

Printed in China by China Science Publishing & Media Ltd. (Science Press) under special arrangement with Elsevier (Singapore) Pte Ltd. This edition is authorized for sale in the People's Republic of China only, excluding Hong Kong SAR, Macau SAR and Taiwan. Unauthorized export of this edition is a violation of the contract.

责任编辑:郭颖 / 责任校对:彭涛 邹慧卿 张凤琴

责任印制:肖兴 / 封面设计:龙岩

科学出版社出版

北京东黄城根北街16号

邮政编码:100717

<http://www.sciencecp.com>

文林印务有限公司印刷

科学出版社发行 各地新华书店经销

*

2017年1月第一版 开本:710×960 1/16

2017年1月第一次印刷 印张:63 1/4 插页:4

字数:1 275 000

定价:198.00元

(如有印装质量问题,我社负责调换)

Notice

This publication has been carefully reviewed and checked to ensure that the content is as accurate and current as possible at time of publication. We would recommend, however, that the reader verify any procedures, treatments, drug dosages or legal content described in this book. Neither the author, the contributors, the copyright holder nor publisher assume any liability for injury and/or damage to persons or property arising from any error in or omission from this publication.

译者名单

- 主 译 申昆玲
审 译 (以姓氏笔画为序)
- | | | | | |
|-----|-----|-----|-----|-----|
| 王亚娟 | 申阿东 | 巩纯秀 | 吕俊兰 | 齐可民 |
| 李明磊 | 张 晶 | 张俊梅 | 郑胡镛 | 袁 越 |
| 徐子刚 | 唐浩勋 | 彭 芸 | 曾健生 | 檀晓华 |
| 魏京海 | | | | |
- 译 者 (以姓氏笔画为序)
- | | | | | |
|-----|-----|-----|-----|-----|
| 于 静 | 于 霞 | 于皎乐 | 王 颖 | 王 毅 |
| 王晓娇 | 王稀欧 | 尹青琴 | 田 莉 | 田 超 |
| 付征然 | 冯 磊 | 吕俊兰 | 朱 琳 | 刘 莹 |
| 刘 敏 | 刘 薇 | 刘博雅 | 齐可民 | 闫 欣 |
| 李 妍 | 李 超 | 李 墨 | 李文京 | 李博雅 |
| 谷奕植 | 张 林 | 张 晶 | 张 寒 | 张祺丰 |
| 陈 植 | 武 斌 | 武翔靓 | 林德富 | 孟 瑶 |
| 赵 倩 | 胡利华 | 郜慧芳 | 秦 森 | 贾胜男 |
| 贾鑫磊 | 徐子刚 | 殷志萍 | 焦伟伟 | 曾健生 |
| 蔡 辉 | 冀石梅 | | | |

原著前言

医者医人之病，医圣医病之人。

—— William Osler

早在 1950—1951 年，当时作为住院总医师的 Harrison Spencer 提议住院医师应该写一部口袋书，因此于 1953 年，《约翰·霍普金斯儿科手册》诞生了。Henry Seidel 回忆起第 1 版：“我们 6 个人起步时不定时地聚集在 Harriet Lane 之家，没有资助也没有任何长者指导。”他们的努力造就了一部简明但内容全面的手册，成为 Harriet Lane 之家的住院医师不可或缺的工具。最终，当 Robert Cooke 意识到该手册所具有的潜在价值，给与大力支持，使得第 5 版由《年鉴》公开发行并广泛传播。此后，该手册定期更新积极再版，与最新信息和现行指南保持同步。它已从一个霍普金斯住院医内部使用的“宝书”演变为受美国本土和国际瞩目的临床工作资源。如今已翻译成多种语言，该手册仍致力于便携实用的原则，有助于儿科医师提供最现代而全面的医疗服务。

如今，《约翰·霍普金斯儿科手册》仍由一代又一代住院医师写给新的住院医师，坚持不懈地更新再版，每一版都力求在前一版的基础上有所改进。重新调整和安排文本和图的组成以便于使用是这一版的显著变化。除了加入最新版指南、临床指标和参考资料，对该版所做的某些非常重要的改进之处强调如下。

- 为了体现儿科心理健康和儿童保健的重要性，“行为和发育”一章添加了儿科精神病学的内容并更名为“发育、行为和心理健康”。就基本心理疾病的定义和管理进行了论述，其中包括注意力缺陷障碍(ADHD)的药物治疗。

- “感染性疾病”一章全部重新编排，更方便使用。还包括新生儿宫内 HIV 感染的管理指南。

- “血液学”一章加入了最新改版的监测普通肝素和华法林的应用指南。

- “遗传学”一章加入了低血糖判定树算法以及线粒体病。

- “免疫预防接种”一章完全更新为当前免疫接种方案，加入了针对男性和女性的人类疱疹病毒的内容，更新了呼吸道合胞病毒预防接种和 13 价肺炎球菌结合疫苗应用指南。

- “中毒”一章加入了铅中毒和毒液蜇入的处置。

- 出于儿科液体和电解质的管理需要精益求精且至关重要，“液体和电解质”一章分解为两部分，再有机结合应用于不同情况，便于使用和掌握。

- “胃肠病学”一章重新调整加入了炎性肠病以及乙型肝炎病毒免疫应答的抗体产生。

- “风湿免疫学”一章以表格形式概括了血管炎，是在系统性红斑狼疮治疗中的新内容；同时还以表格形式详细说明各类幼年类风湿/特发性关节炎的异同，便于使用。

如果没有本届高年住院医师所付出的巨大努力就不可能完成该部如此适用于儿科住院医师的作品，他们在努力完成繁忙的住院医师培训的同时撰写了该部书稿。他们是该手册的灵魂。看到他们自实习以来临床技能和意志品质的进步成长，看到他们对患者

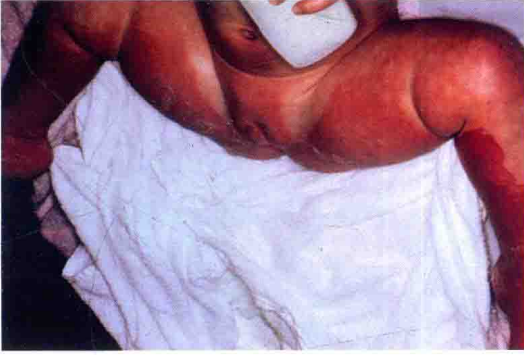的奉献令我们对儿科事业的未来充满信心。每一位住院医师的指导教师无私地用自己的时间、精力和学识为提升该手册的质量做出了贡献。我们由衷感谢他们孜孜不倦的工作态度。

完整而简要的处方集无疑是手册中被查阅最多的内容之一。为此感谢 Carlton K. Lee, PharmD, MPH 的付出。每一次改版,他都仔细更新修改不断改进该部分。他不懈的努力使该处方集能够成为儿科药物使用最有帮助和最常被引用的参考资料。

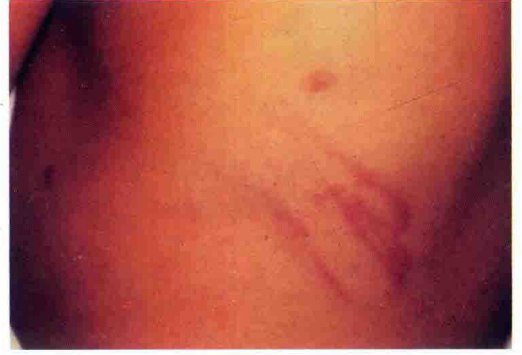一代又一代约翰·霍普金斯的住院医师来到 Frank Oski 会议室参加一次次的教学活动。位于会议室中央的书架上陈列着每一版的《约翰·霍普金斯儿科手册》。每天它都在提醒着人们先行者非凡的馈赠,他们的成就是该版手册的根基。这些让我们有幸在他们的肩膀上继续构筑这项伟大的工程并令我们无比崇敬的编者有下列医师: Harrison Spencer, Henry Seidel, Herbert Swick, William Friedman, Robert Haslam, Jerry Winkelstein, Dennis Headings, Kenneth Schuberth, Basil Zitelli, Jeffery Biller, Andrew Yeager, Cynthia Cole, Mary Greene, Peter Rowe, Kevin Johnson, Michael Barone, George Siberry, Rob Iannone, Christian Nechyba, Veronica Gunn, Jason Robertson, Nicole Shilkofski, Jason Custer 和 Rachel Rau。这些既往编者中许多仍在为 Harriet Lane 的住院医的学习和成长奉献着。他们无疑代表了杰出的医师、教育家和人生导师。

如果没有一些出类拔萃的精英,如此艰巨的工作不可能完成。由衷感谢 Megan Brown 和 Kathy Miller 所给予的有力支持和专业咨询,他们是这项工作得以延续的强大支柱,对他们的友谊心存感激。还要深深感谢 George Dover,他对创新完善怀着始终如一的热情,他孜孜不倦的工作精神始终推动着约翰·霍普金斯儿童中心、儿科住院医师培训和其中的每一员不断超越。非常有幸与他同行,在他的率领下我们有能力为患者提供医疗服务、为儿科事业发展做出贡献。还要把由衷的感谢送给 Henry Seidel, Barton Childs 和 Fred Heldrich 等三位医师,他们对儿科事业的职业精神和使命感令我们折服。他们的光荣传统在一代代学子身上得到延续,他们将永远被铭记。特别感谢我们的良师益友 Janet Serwint,她的先锋作用始终令我们的生活丰富多彩,她是坚定地追求高水平医疗服务、学术研究和教育教学的典范。当然,Julia McMillan 是一切的前提,以她协调方方面面的能力,不论从什么意义上说她都是真正的领军人物。她对儿童健康医疗事业的使命感和对医学教育的热忱在我们每个人心中孕育出对儿科事业的爱、对治学的渴望。我们永远感激她。

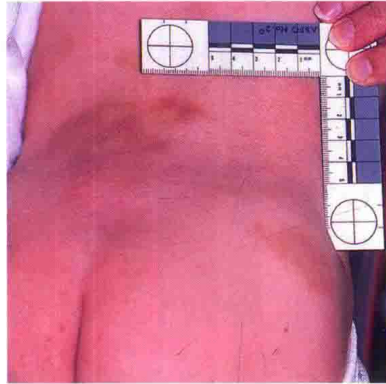
(冀石梅 译)



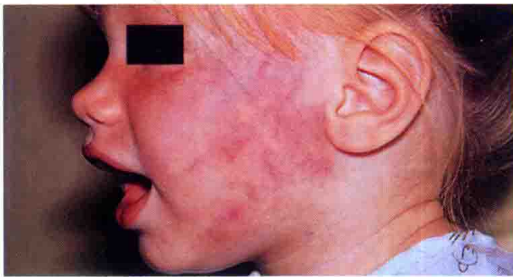彩图 1 婴儿浸入热水中被烫伤，下肢和臀部
(引自 Zitelli B, Davis H. Atlas of pediatric physical diagnosis, 5th ed. St. Louis: Mosby, 2008)



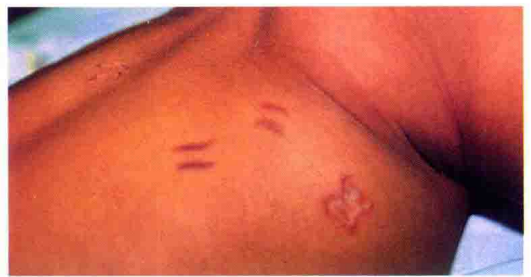彩图 2 儿童被环状的绳子鞭打
(引自 Zitelli B, Davis H. Atlas of pediatric physical diagnosis, 5th ed. St. Louis: Mosby, 2008)



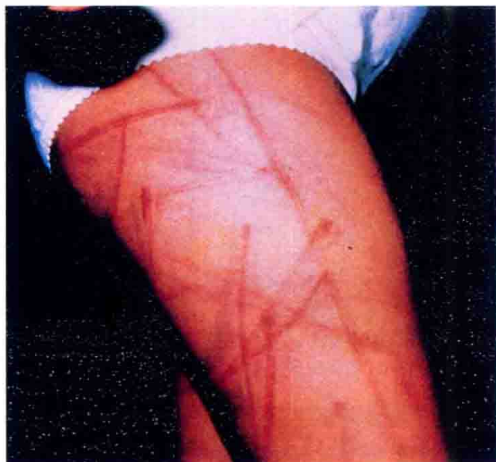彩图 3 儿童后背下方令人怀疑的淤伤
(引自 Zitelli B, Davis H. Atlas of pediatric physical diagnosis, 5th ed. St. Louis: Mosby, 2008)



彩图 4 幼儿脸上有被掌掴的线状痕迹
(引自 Zitelli B, Davis H. Atlas of pediatric physical diagnosis, 5th ed. St. Louis: Mosby, 2008)

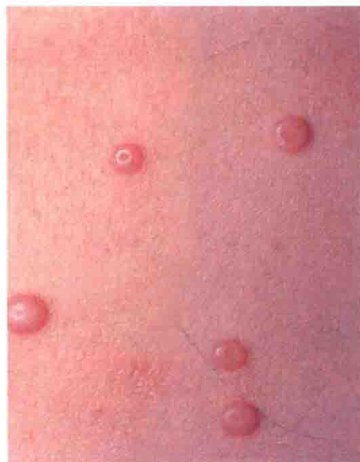

彩图 5 皮肤被热的打火机烫伤
(引自 Zitelli B, Davis H. Atlas of pediatric physical diagnosis, 5th ed. St. Louis: Mosby, 2008)



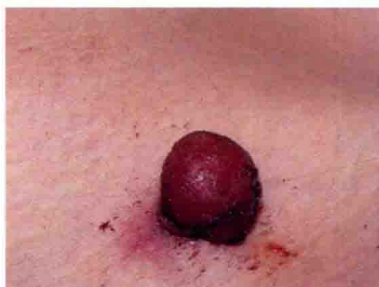彩图 6 儿童被鞭子打伤

(引自 Zitelli B, Davis H. Atlas of pediatric physical diagnosis, 5th ed. St. Louis: Mosby, 2008)



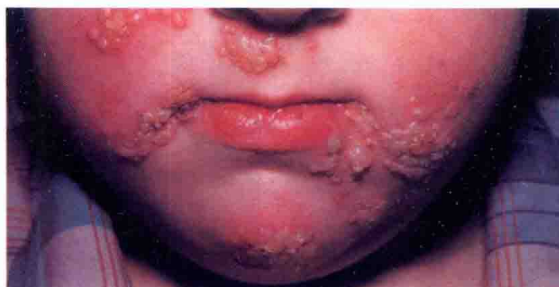彩图 7 传染性软疣

(引自 Cohen BA. Pediatric dermatology. 3rd ed. St. Louis: Mosby, 2005: 126)



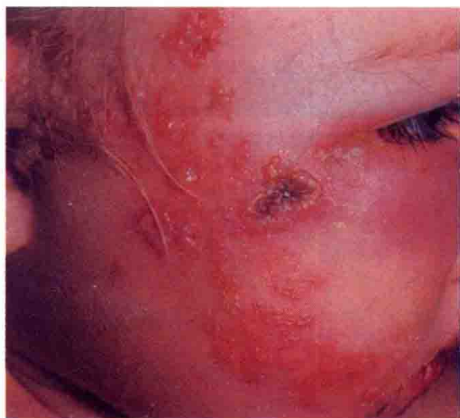彩图 8 化脓性肉芽肿

(引自 Cohen BA. Dermatology image atlas. Available at [www. med. ihu. edu l pedsldermtlas](http://www.med.ihu.edu/pedsldermtlas). 2001)



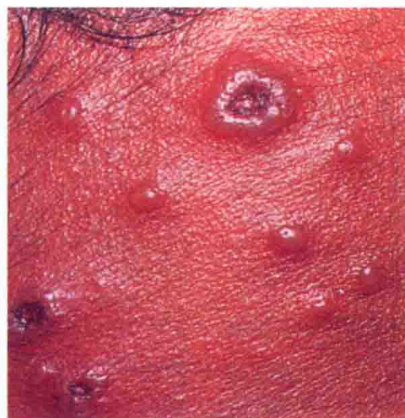彩图 9 疱疹性龈口炎

(引自 Cohen BA. Pediatric dermatology. 3rd ed. St. Louis: Mosby, 2005:103)



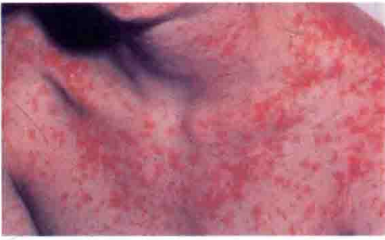彩图 10 带状疱疹

(引自 Cohen BA, Pediatric dermatology. 3rd ed. St. Louis: Mosby, 2005:106)



彩图 11 水痘

(引自 Cohen BA. Pediatric dermatology. 3rd ed. St. Louis: Mosby, 2005:104)



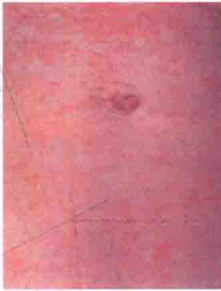彩图 12 麻疹

(引自 Cohen BA. Pediatric dermatology. 3rd ed. st. Louis: mosby, 2005:166)



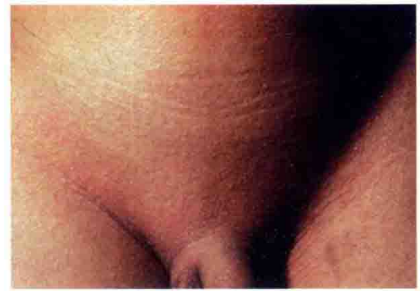彩图 13 第五病 (传染性红斑)

(引自 Cohen BA. Pediatric dermatology. 3rd ed. st. Louis: Mosby, 2005:167)



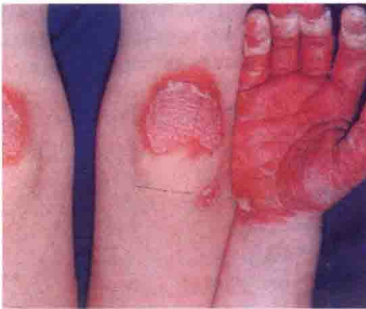彩图 14 玫瑰疹

(引自 Cohen BA. Pediatric dermatology. 3rd ed. st. Louis: Mosby, 2005:168)



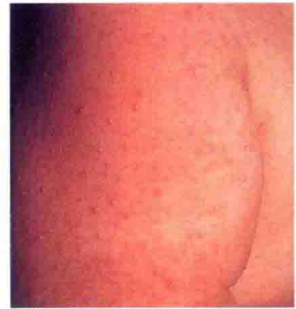彩图 15 猩红热

(引自 Cohen BA. Dermatology image atlas. Available at www.med.jhu.edu/peds/dermatlas.2001)



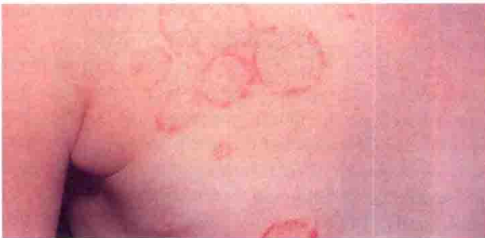彩图 16 银屑病

(引自 Cohen BA. Pediatric dermatology. 3rd ed. st. Louis: Mosby, 2005:67)



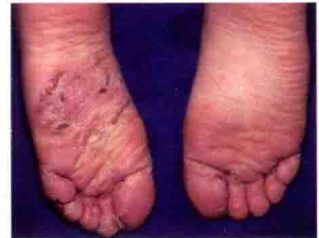彩图 17 毛周角化

(引自 Cohen BA. Pediatric dermatology. 3rd ed. St. Louis: Mosby, 2005:81)



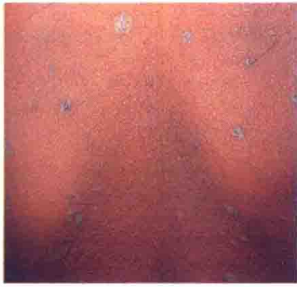彩图 18 体癣

(引自 Cohen BA. Pediatric dermatology. 3rd ed. St. Louis: Mosby, 2005:94)



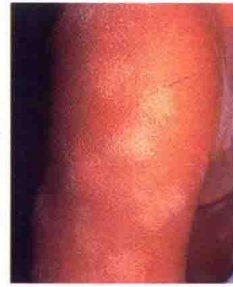彩图 19 足癣

(引自 Cohen BA. Dermatology image Available at www.med.jhu.edu/peds/dermatlas, 2001)



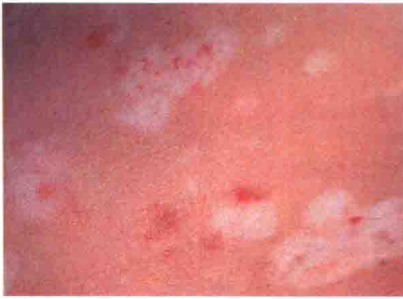彩图 20 玫瑰糠疹

(引自 Cohen BA. Pediatric dermatology. 3rd ed. st. Louis: Mosby, 2005:87)



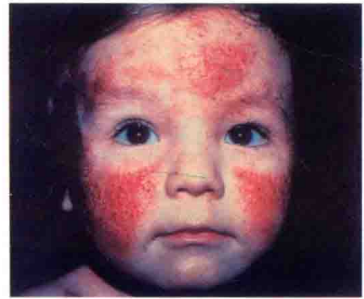彩图 21 白色糠疹

(引自 Cohen BA. Pediatric dermatology. 3rd ed. St. Louis: Mosby, 2005:82)



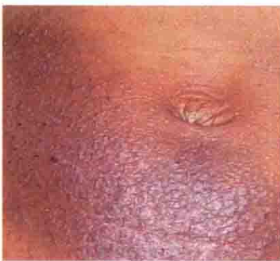彩图 22 炎症后色素沉着

(引自 Cohen BA. Atlas of pediatric dermatology, st. Louis: Mosby, 1993)



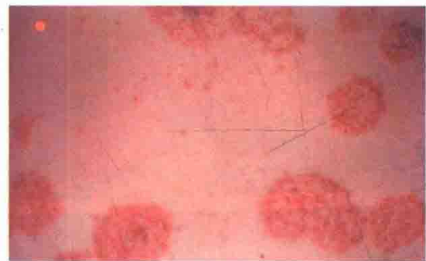
彩图 23 婴幼儿湿疹

(引自 Cohen BA. Pediatric dermatology. 3rd ed. st. Louis: Mosby, 2005:79)



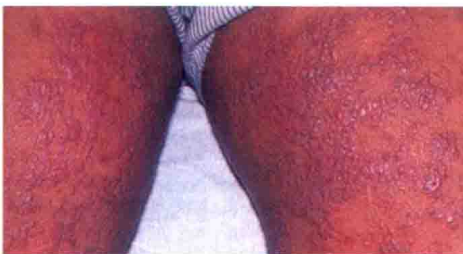彩图 24 儿童湿疹

(引自 Cohen BA. Dermatology image atlas. Available at [www. med. jhu. edu/peds/ dermatlas](http://www.med.jhu.edu/peds/dermatlas), 2001)



彩图 25 钱币状湿疹

(引自 Cohen BA. Pediatric dermatology. 3rd ed. St. Louis, Mosby, 2005:80)



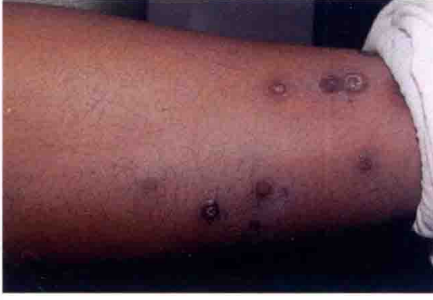彩图 26 毛孔性湿疹

(引自 Cohen BA. Pediatric dermatology. 3rd ed. st. Louis: Mosby, 2005:80)



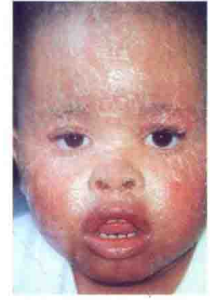彩图 27 腹股沟部位的儿童湿疹

(引自 Cohen BA. Pediatric dermatology. 3rd ed st. Louis: Mosby, 2005: Fig. 3. 20C)



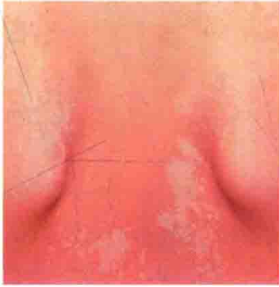彩图 28 丘疹性荨麻疹

(引自 Cohen BA. Dermatology image atlas. Available. at www. med. jhu. edu/peds/dermatlas, 2001)



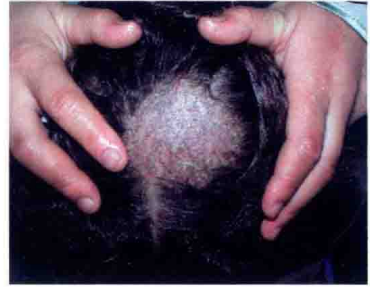彩图 29 先天性鱼鳞病样红皮病

(引自 Cohen BA. Pediatric dermatology. 3rd ed. St. Louis: Mosby, 2005:29)



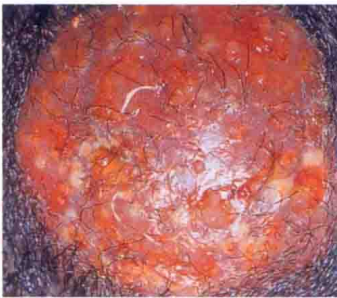彩图 30 花斑癣

(引自 Cohen BA. Atlas of pediatric dermatology. st. Louis: Mosby, 1993)



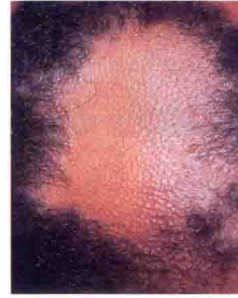彩图 31 头癣

(引自 Cohen BA. Atlas of Pediatric dermatology. st. Louis: Mosby, 1993)



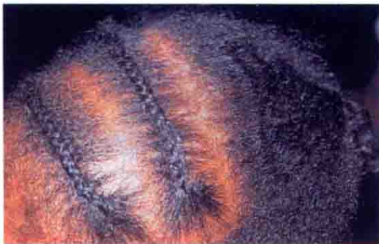彩图 32 肿瘤

(引自 Cohen BA. Pediatric dermatology. 3rd ed. st. Louis: Mosby, 2005:207)



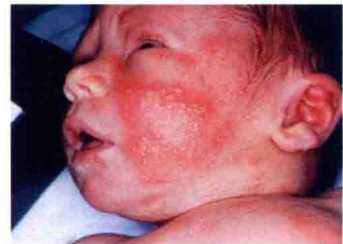彩图 33 斑秃

(引自 Cohen BA. Pediatric dermatology. 3rd ed. st. Louis: Mosby, 2005:208)



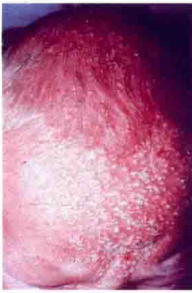彩图 34 牵拉性脱发

(引自 Cohen BA. Pediatric dermatology. 3rd ed. st. Louis: Mosby, 2005:209)

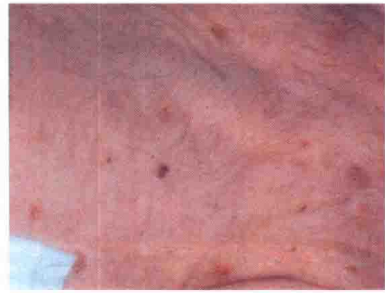

彩图 35 新生儿中毒性红斑

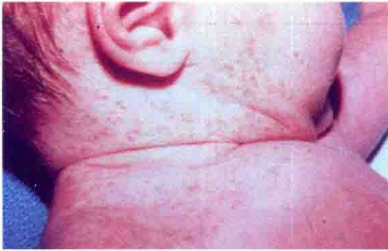
(引自 Cohen BA. Pediatric dermatology. 2nd ed. st. Louis: Mosby, 1999:18)



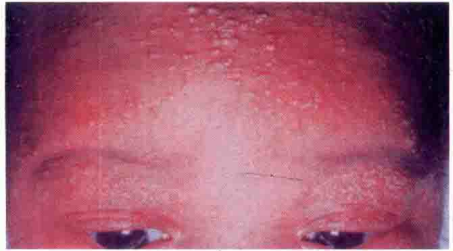彩图 36 新生儿暂时性脓疱黑变病
(引自 Cohen BA. Pediatric dermatology. 3rd ed. st. Louis; Mosby, 2005:20)



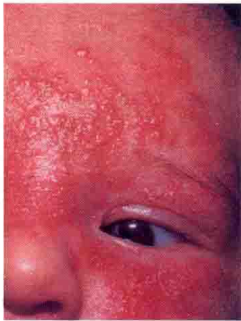彩图 37 新生儿暂时性脓疱黑变病后色素沉着
(引自 Cohen BA. Pediatric dermatology. 3rd ed. st. Louis; Mosby, 2005:20)



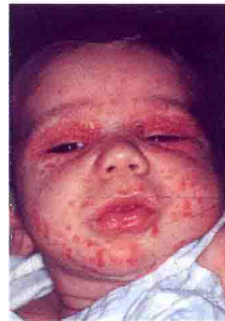彩图 38 红疹
(引自 Cohen BA. Pediatric dermatology. 3rd ed. st. Louis; Mosby, 2005:22)



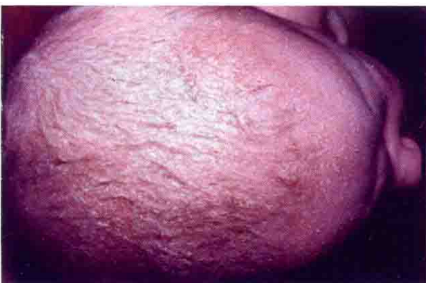彩图 39 粟丘疹
(引自 Cohen BA. Pediatric dermatology. 3rd ed. st. Louis; Mosby, 2005:22)



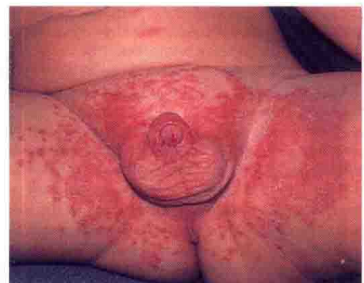彩图 40 新生儿痤疮
(引自 Cohen BA. Pediatric dermatology. 3rd ed. st. Louis; Mosby, 2005:23)



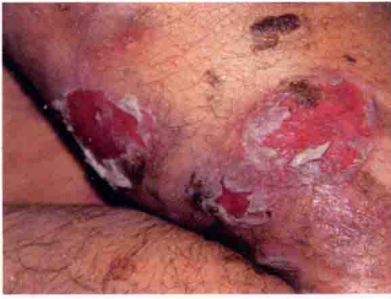彩图 41 脂溢性皮炎
(引自 Cohen BA. Pediatric dermatology. 3rd ed. st. Louis; Mosby, 2005:33)



彩图 42 脂溢性皮炎
(引自 Cohen BA. Pediatric dermatology. 3rd ed. st. Louis; Mosby, 2005:33)

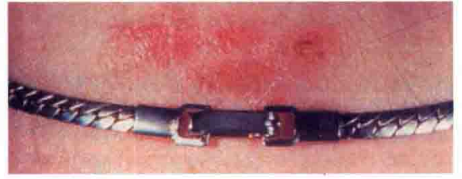

彩图 43 念珠菌尿布皮炎
(引自 Cohen BA. Pediatric dermatology. 3rd ed. st. Louis; Mosby, 2005:34)



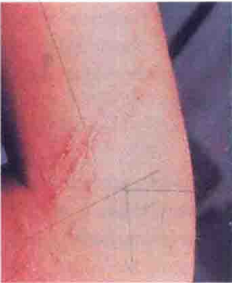彩图 44 寻常型天疱疮

(引自 Cohen BA. Dermatology image atlas. Available at www. med. jhu. edu/peds/dermatlas.2001)



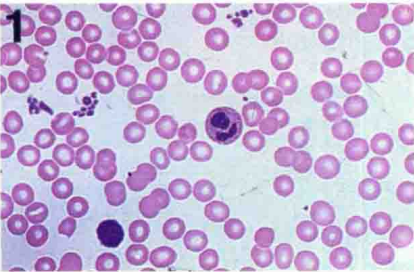
彩图 45 变应性接触性皮炎

(引自 Cohen BA. Pediatric dermatology. 3rd ed. st. louis: Mosby, 2005:75)



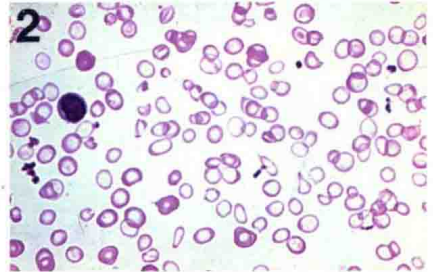
彩图 46 常春藤毒素反应

(引自 Cohen BA. Dermatology image atlas. Available at www. med. Jhu. edu/peds/dermatlas, 2001)



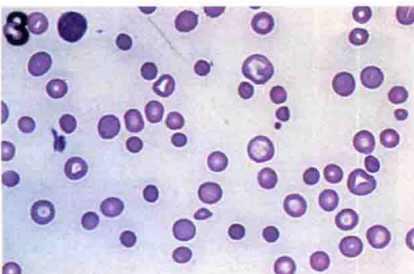
彩图 47 正常血涂片

圆盘状红细胞，其中中央淡染区约占直径 1/3，血小板散在分布，偶见白细胞



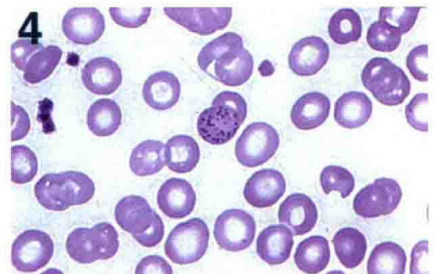彩图 48 铁缺乏

小细胞低色素性红细胞、异形红细胞、血小板易见、偶见椭圆形红细胞和靶形红细胞



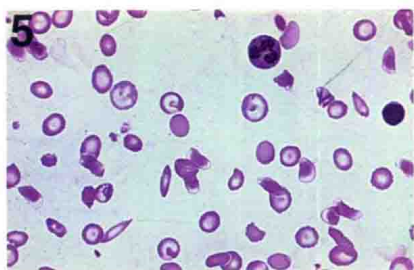
彩图 49 球形红细胞增多症

小圆球形红细胞是其特点(染色深、没有中心淡染区)



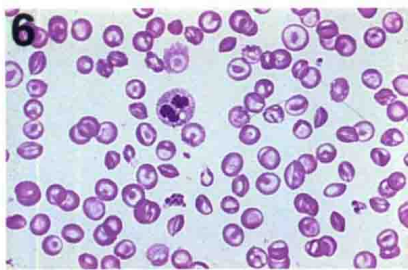
彩图 50 嗜碱性点彩红细胞

是残存的核糖核酸物质着色所致。见于重金属中毒、珠蛋白生成障碍性贫血、铁缺乏和其他红细胞无效生成的情况



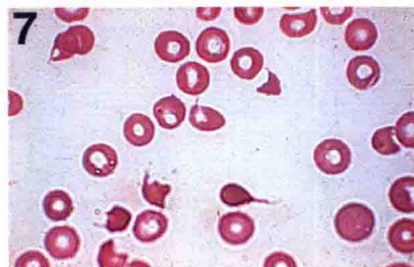彩图 51 血红蛋白 SS 病

镰刀状红细胞、靶形红细胞、低色素性红细胞、异形红细胞、豪-焦小体、有核红细胞（未显示）



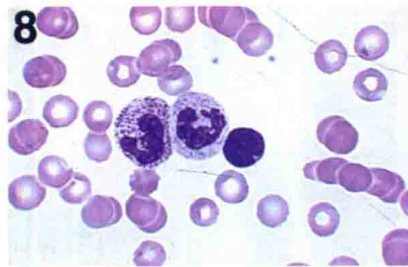
彩图 52 血红蛋白 SC 病

靶形红细胞，燕麦形红细胞，异形红细胞；镰刀状形态少见



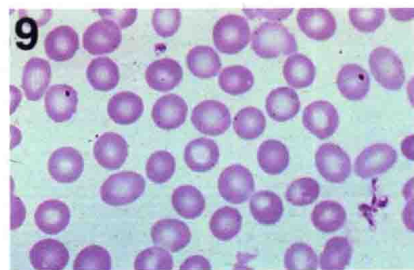
彩图 53 微血管病性贫血

红细胞碎片，红细胞大小不均，呈多染性，血小板减少



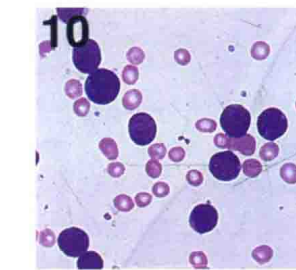
彩图 54 中毒颗粒

明显的深蓝色原生颗粒。常见于感染和中毒，如川崎病

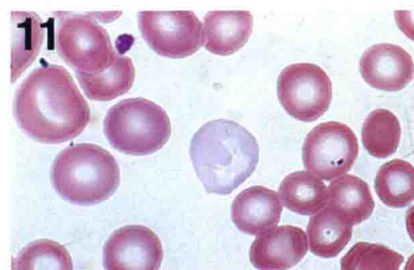


彩图 55 豪-焦小体

红细胞内小而厚的核质残余物，提示脾功能不良或无脾症

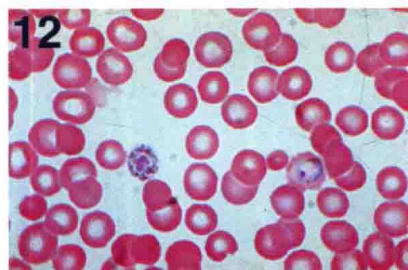


彩图 56 白血病细胞，核质比增大



彩图 57 嗜多染现象

RNA 染色后红细胞内广泛分布的嗜碱性颗粒，见于骨髓早期释放的网织红细胞



彩图 58 疟疾红细胞内寄生虫

目 录

第一篇 儿科急症

第 1 章 急诊处理	3
一、气道	3
二、呼吸	7
三、循环	7
四、过敏急诊(过敏反应)	8
五、呼吸急诊	9
六、神经系统急诊	12
第 2 章 中毒	17
一、网址	17
二、初始评估	17
三、急救处理	22
四、摄入物	23
五、其他原因引起的中毒	40
第 3 章 操作	48
一、基本准则	48
二、血液标本	48
三、建立血管通路	51
四、体液标本	58
五、进行免疫和药物治疗	67
六、普通撕裂伤修补术	67
七、肌肉骨骼的操作	70
第 4 章 创伤、烧伤及常见急重症处理	74
一、创伤总述	74
二、特殊创伤损伤	75
三、动物咬伤	80
四、烧伤	81
五、儿童虐待	86
六、常见急重症	88

第二篇 诊断与治疗

第 5 章 青少年医学	101
一、网址	101
二、青少年健康概述	101
三、青少年健康维持	104
四、性健康	106
五、脊柱侧弯	114
六、预先体格评估(PPE)的建议内容	115
第 6 章 镇痛与镇静	119
一、网址	119
二、疼痛评估	119
三、镇痛药	120
四、镇静	124
五、病人自控镇痛(PCA)	131
六、阿片类药物的减量停药	131
第 7 章 心脏病学	135
一、网址	135
二、心动周期	135
三、体格检查	136
四、血脂监测的建议(美国儿科科学会建议)	145
五、心电图学	146
六、先天性心脏病	159
七、影像学改变	164
八、先天性心脏病运动建议	166
九、获得性心脏病	167
十、心血管筛检	172
第 8 章 皮肤病学	174
一、网址	174
二、皮肤损害的评估和临床描述	174
三、皮肤肿物:诊断和治疗	174
四、丘疹鳞屑性损害:诊断和治疗	180
五、脱发:诊断和治疗	185
六、痤疮	187
七、常见的新生儿皮肤疾病	190
八、疱疹:诊断和治疗	192