

望而知之系列丛书

望而知之

——消化系统疾病体表映象 II

邢玉田 周 鑫 著

中医古籍出版社



邢玉田

现任北京
龙一阁国际医
学研究院院长、
昆明棋答体表
映象开发研究
中心主任。

1993年出
任兰州掌纹医学研究所副所长。

1996年出任云南晨霞掌纹医学研究
所副所长。

2002年任香格里拉藏医药研究所副
所长。

2003年任西双版纳疾病体表映象研
究中心主任。

在出任兰州掌纹医学研究所副所长
期间曾参与编著《现代掌纹诊病》，在
出任云南晨霞掌纹医学研究所副所长
期间参与编著《现代掌纹诊病图谱》及
《掌纹医学入门》、《女性健康看掌纹》、
《宝宝健康看掌纹》、《癌症看掌纹》、
《难言之隐看掌纹》五本系列专著。

现今专门从事疾病体表映象研究、
验证、推广工作。



周 鑫

1954年6月5

日出生于中医世家。1975年毕业于中国人民解放军第一军医大学，现任中国科学发展研究委员会专

家委员、福建畅弘健康药业开发有限公司董事长、台江周鑫亚健康研究所所长，中医副主任医师、掌诊专家。

多次参加国际中医药学术研讨会，发表了13篇国际中医药学术论文。1997年在第三届国际中医药保健与食疗研讨会上发表的《中医药“祛斑贴脐散”的妙用》被评为优秀论文，并获得了“为世界医学增添光彩”的光荣称号。1998年由国家中医药管理局指派赴韩国参加肿瘤医学研讨会，并发表了《掌形、掌纹、掌色寻找癌症信息》的论文报告。该成果领先于英国科学家，引起了国际医学界的极大反响。

1998年由湖北科学技术出版社出版的《中医手掌诊疗学》一书受到台湾民众的青睐。

研岐黃之術
行濟世之功

呂炳崖





医学泰斗吴阶平
会见作者周鑫



全国政协委员冯理达教授
与周鑫合影



卫生部原副部长殷大奎
接见作者周鑫

特约编委（以邀请日期为序）



焦坛瑛
副主任医师
昆明三医医学研究所所长



马慰国
副研究员
现任预测医学研究会会长



祝恒琛
主任医师



宋尚怀
云南晨霞掌纹医学研究所
副所长



谭敬沛（伟森）
世界掌纹医学应用学会
总干事



熊世杰
云南省健康教育所所长



张峰豪
中国国际循经火燎研究院
院长



陆柏久
副主任医师
北京同林堂生物技术开发中心
——自然医疗骨科主任



宋波
云南省中医学院讲师



王惠敏
中国民族医学科学院
院长

特约编委（以邀请日期为序）



张 兵

北京龙一阁国际医学研究院
副院长



柴新生（中华脉王）
中国子午流注针灸联谊会
副会长




陈立新

日本健康情报新闻社
副社长



鲍海红
中国国际循经火燎研究院
副院长



泽 龙

手诊专家



柯颖华

讲师
世界医学研究中心
预测医学研究会理事



徐仲和

骨伤科专家



黄 凯

北京东方御草国际医药科学研究院
院长



胡丽君

世界掌纹医学应用学会
法务秘书



刘文

人民日报社
人民网
书画频道总监

《望而知之：疾病体表映象》丛书编辑委员会

主任：赵清涛

副主任：张兵 邢玉田 洛嘎仁波切

委员：张德山 祁宏 周鑫 林球 徐方杰

陈淑艳 许强 林光辉 泽仁定主

编委：（按笔画排序）

丁丁 丁林梅 王诗虹 邓乐 邓钢 邓薇 包娥丽

卢宏鸣 卢淑媛 刘庚 刘瑾 刘秀红 刘翰钟 朱家均

邢远 何丽娥 吴建云 宋馨 宋春丽 张礼姝 张译方

张洪斌 张海宏 张燕玲 李玲 李树刚 李祖宏 杨林

杨建军 杨建萍 杨俊鹤 杨美玲 杨恩彬 陈方 陈子军

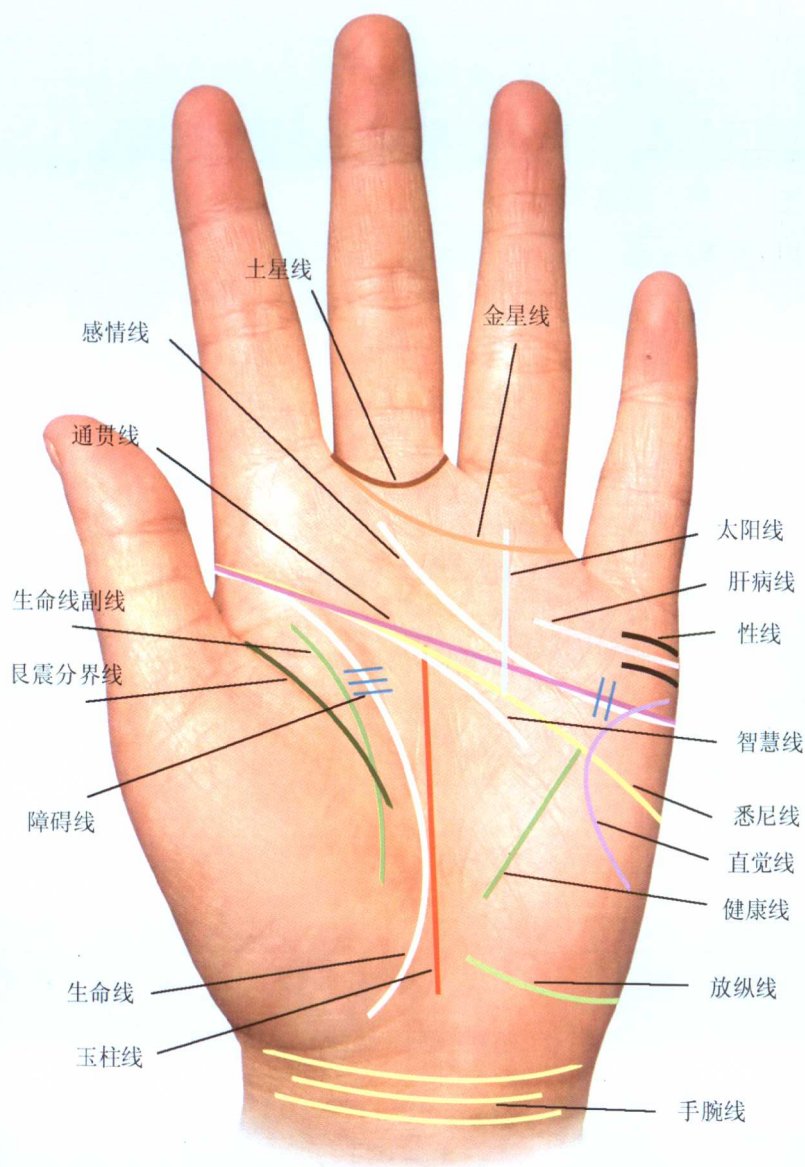
陈光辉 陈特民 单红玉 周炆 周红甫 林通 林榕

段志文 胡瑞宣 胡龄元 赵丽 翁明艺 黄霖 蒋伯李

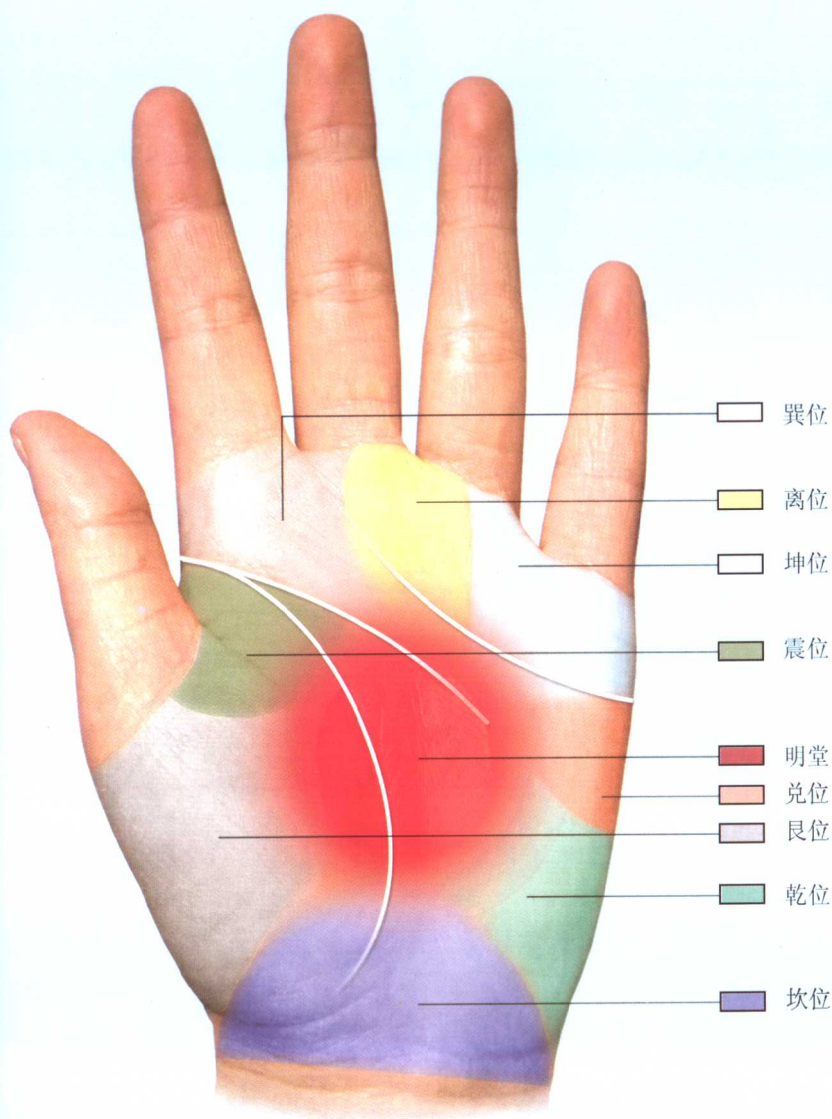
董智纲 谢振华 窦嵘 赖宁 熊佳 潘梅 濮淑芳

（藏族）七里卓玛 冬嘎珠扎 杜吉贡布 益西卓玛

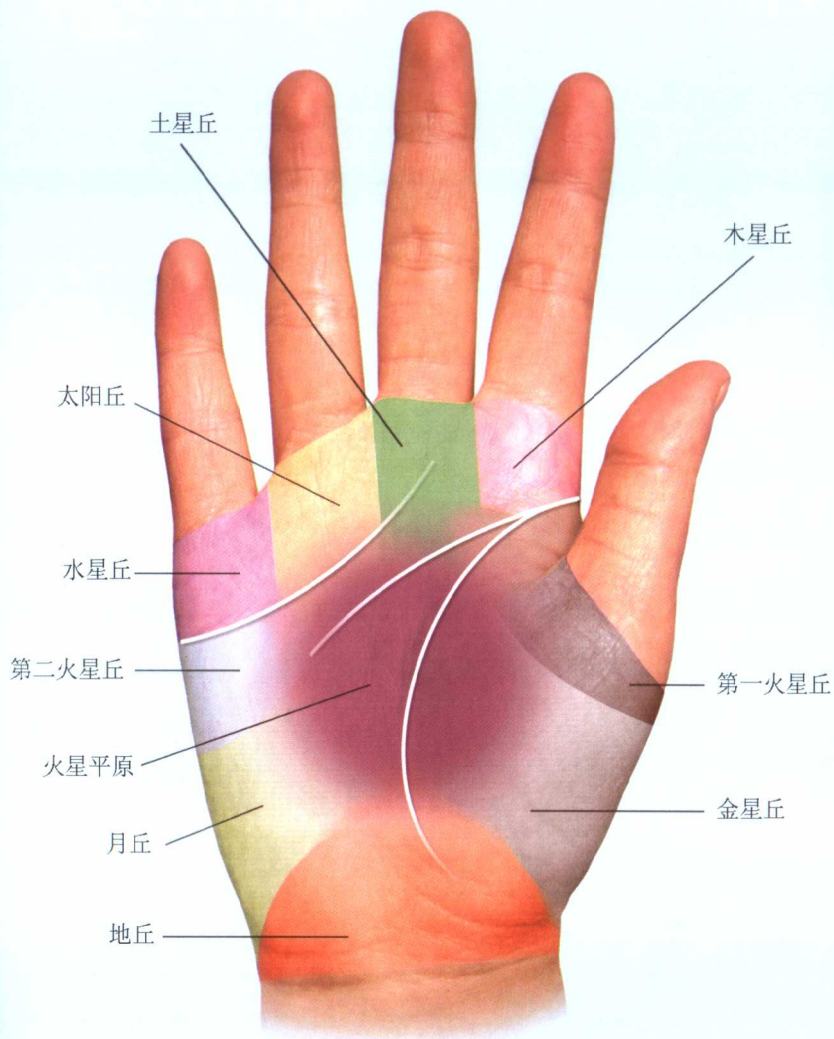
丹巴活佛 庸忠罗布



● 掌部常见的十八条线示意图 ●












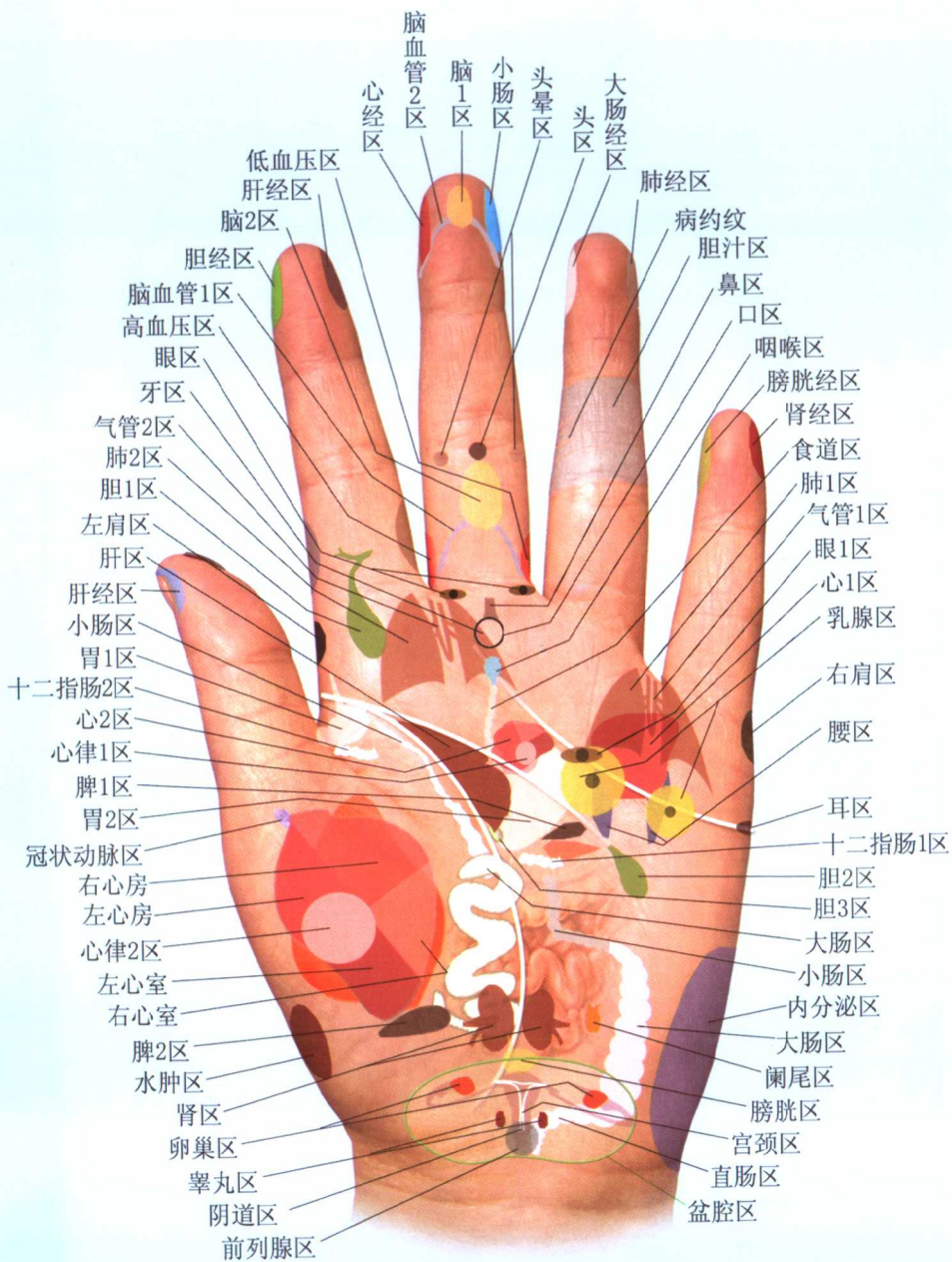
● 掌部八卦区域划分图示 ●



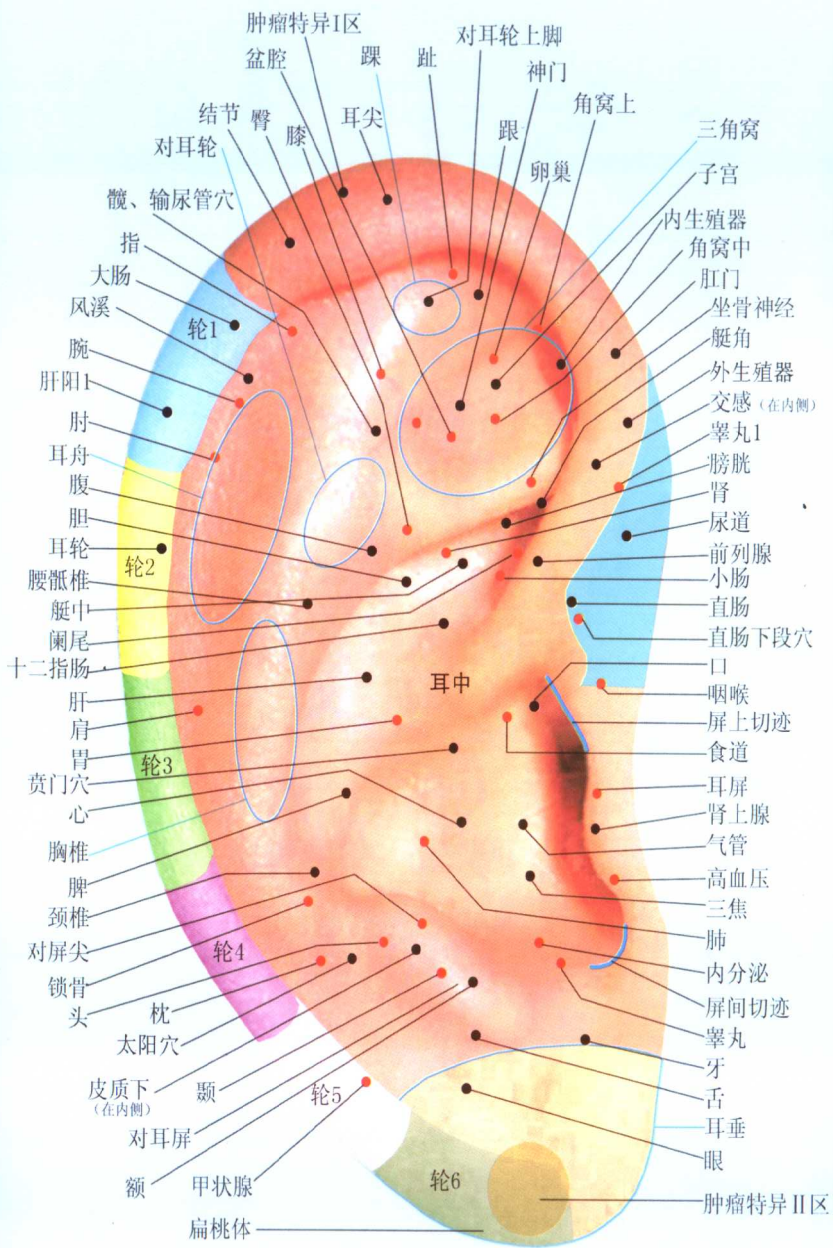
● 九丘划分区域图 ●

色块划分区域图

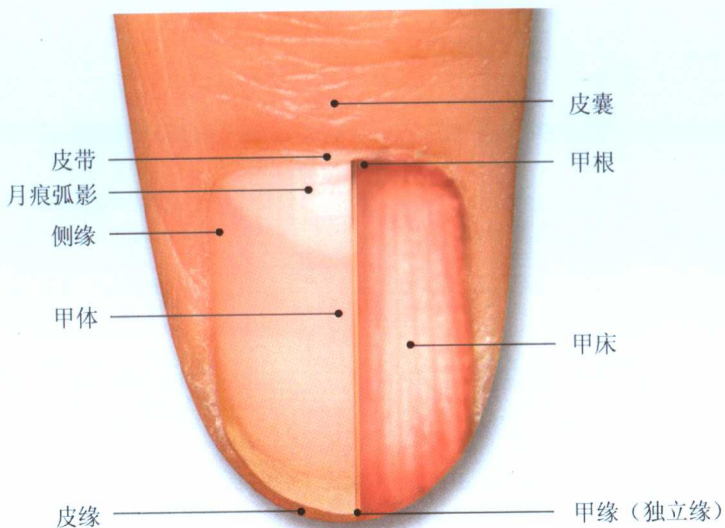
 木星丘	 土星丘	 太阳丘
 水星丘	 第二火星丘	 月丘
 地丘	 金星丘	 第一火星丘



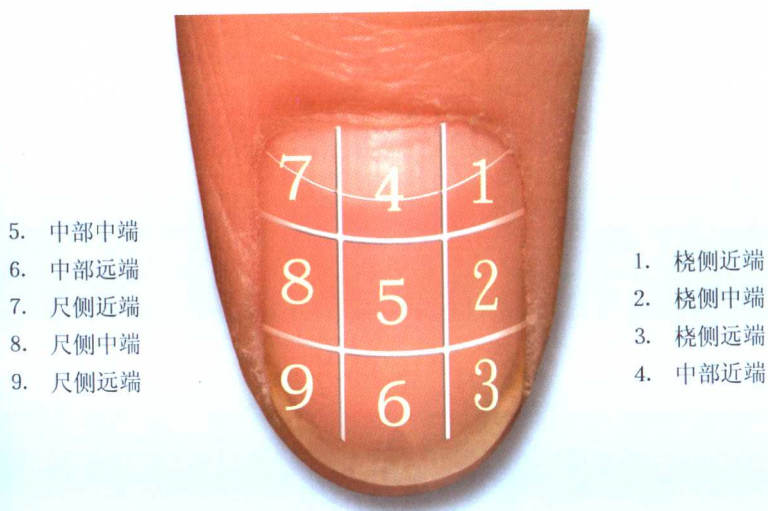
● 体表映象之掌部脏腑对应图 ●



● 耳穴示意图 ●

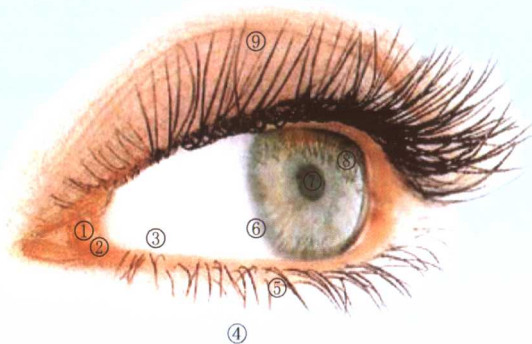


● 手指定位图 ●

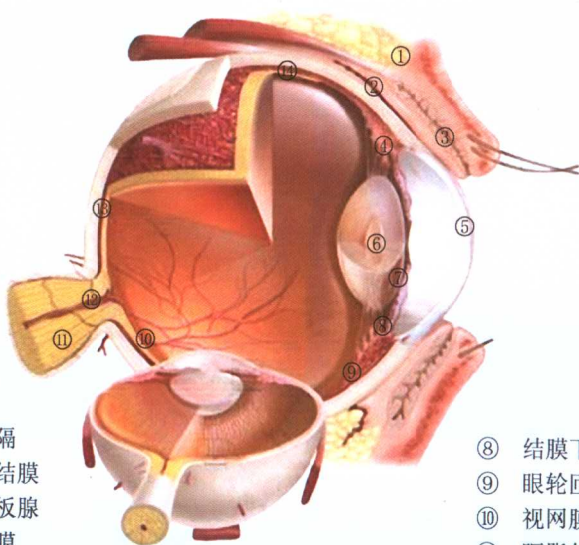


● 右手手指九分比图各部名称 ●

- ① 泪湖
- ② 泪乳头
- ③ 球结膜
- ④ 下睑
- ⑤ 睫
- ⑥ 角膜缘
- ⑦ 瞳孔
- ⑧ 角膜
- ⑨ 上睑



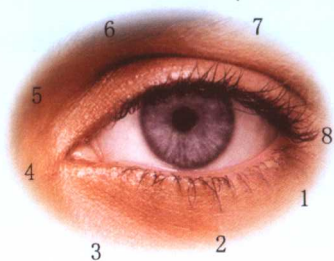
● 眼睛示意图 ●



- ① 眶隔
- ② 睑结膜
- ③ 睑板腺
- ④ 虹膜
- ⑤ 角膜
- ⑥ 晶状体
- ⑦ 球结膜

- ⑧ 结膜下穹
- ⑨ 眼轮匝肌
- ⑩ 视网膜
- ⑪ 眶脂体
- ⑫ 视神经
- ⑬ 眼球鞘
- ⑭ 提上睑肌

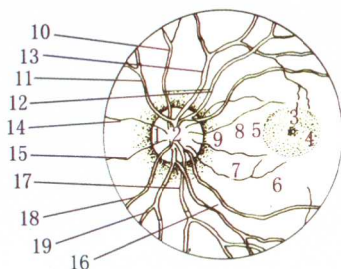
眼部八廓经络分布图



1. 乾、肺大肠——传导廓
2. 坎、甚膀胱——津液廓
3. 辰、命门上焦——会阳廓
4. 震、肝胆——清静廓
5. 巽、肝络中焦——养化廓
6. 离、心小肠——抱阳廓
7. 坤、脾胃——水谷廓
8. 兑、肾络下焦——关泉廓

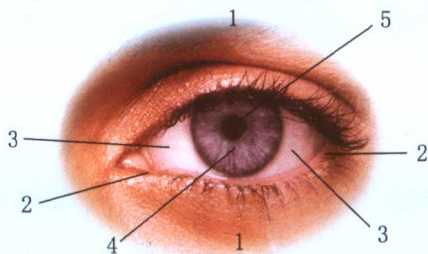
眼布血管分布图

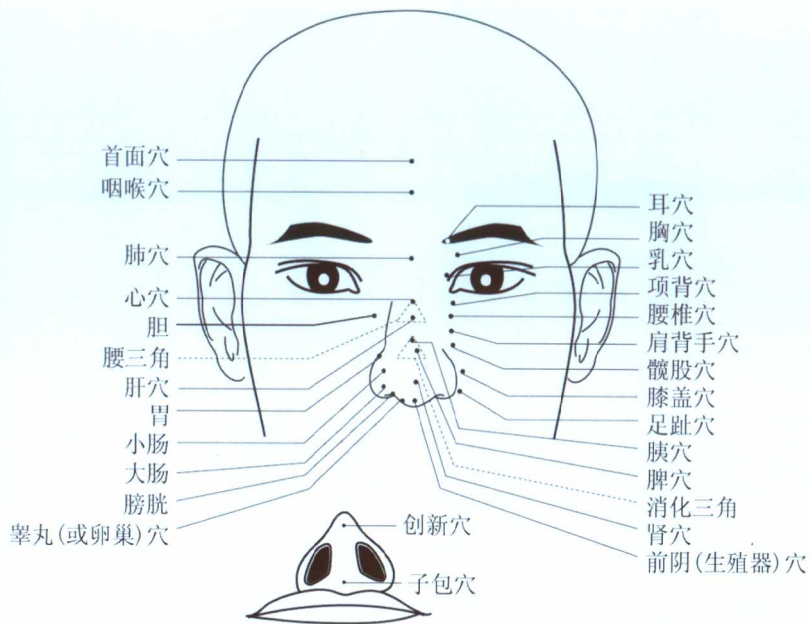
1. 视神经乳头
2. 生理陷凹
3. 黄斑 (即中心窝)
4. 黄斑部
5. 黄斑反射轮
6. 视网膜
7. 黄斑静脉
8. 黄斑动脉
9. 色素轮
10. 下鼻侧动脉
11. 下鼻侧静脉
12. 下颞侧动脉
13. 下颞侧静脉
14. 内侧静脉
15. 内侧动脉
16. 上颞侧动脉
17. 上颞侧静脉
18. 上鼻侧静脉
19. 上鼻侧动脉



眼部五轮图

1. 肉轮 (胞睑) ——属脾主肌肉
2. 血轮 (两眦) ——属心主血
3. 气轮 (白睛) ——属肺主气
4. 风轮 (青睛) ——属肝主筋
5. 水轮 (瞳神) ——属肾主骨





面部穴位示意图

脚部穴位示意图

