

原著 Lawrence H. Cohn
L. Henry Edmunds, Jr.

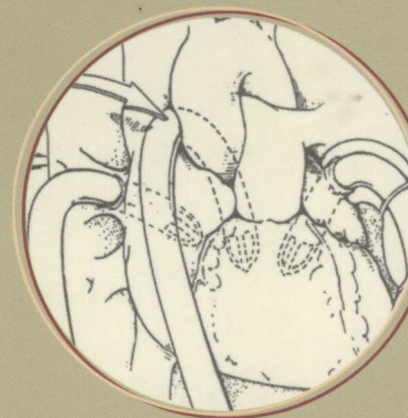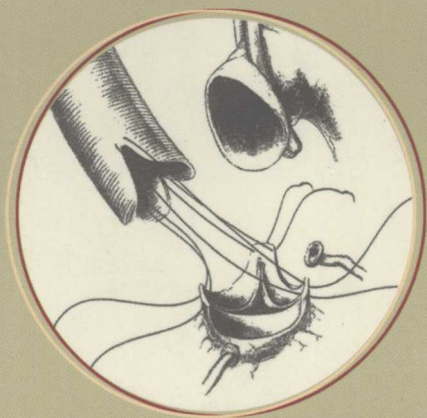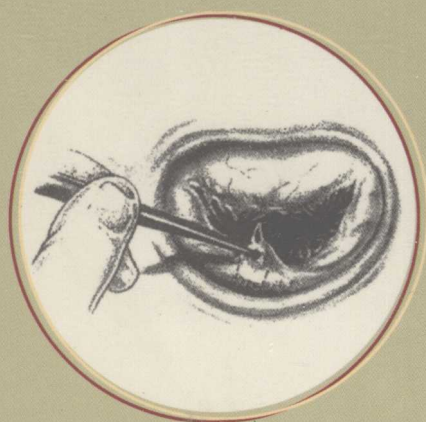
主译 刘中民 吴清玉

主审 朱洪生 张镜芳

成人心脏外科学

CARDIAC SURGERY IN THE ADULT

第2版



成人心脏外科学

Cardiac Surgery in the Adult

第 2 版

原 著 Lawrence H. Cohn
L. Henry Edmunds, Jr.

主 译 刘中民 吴清玉

主 审 朱洪生 张镜芳

主译助理 范慧敏 李钦传

人 民 卫 生 出 版 社

人民卫生出版社

McGraw-Hill



A Division of The McGraw-Hill Companies

Lawrence H. Cohn, et al.

Cardiac Surgery in the Adult, Second Edition

ISBN: 0-07-139129-0

Copyright © 2003 by The McGraw-Hill Companies, Inc. All rights reserved. No part of this publication may be reproduced or distributed by any means, or stored in a database or retrieval system, without the prior written permission of the publisher.

Simplified Chinese translation edition jointly published by McGraw-Hill Education (Asia) Co. and People's Medical Publishing House.

成人心脏外科学, 第2版

本书中文简体字翻译版由人民卫生出版社和美国麦格劳-希尔(亚洲)出版公司合作出版。未经出版者预先书面许可,不得以任何方式复制或抄袭本书的任何部分。

敬告: 本书的译者及出版者已尽力使书中出现的药物剂量和治疗方法准确,并符合本书出版时国内普遍接受的标准。但随着医学的发展,药物的使用方法应随时作相应的改变。建议读者在使用本书涉及的药物时,认真研读药物使用说明书,尤其对于新药或不常用药更应如此。出版者拒绝对因参照本书任何内容而直接或间接导致事故与损失负责。

图书在版编目(CIP)数据

成人心脏外科学/刘中民等主译. —北京:人民卫生出版社,2007.5

ISBN 978-7-117-08417-8

I. 成... II. 刘... III. 心脏外科学 IV. R654

中国版本图书馆CIP数据核字(2006)第154413号

图字: 01-2004-6052

成人心脏外科学

主 译: 刘中民 吴清玉

出版发行: 人民卫生出版社(中继线 010-67616688)

地 址: 北京市丰台区方庄芳群园3区3号楼

邮 编: 100078

网 址: <http://www.pmph.com>

E-mail: pmph@pmph.com

购书热线: 010-67605754 010-65264830

印 刷: 北京人卫印刷厂(尚艺)

经 销: 新华书店

开 本: 889×1194 1/16 印张: 88.75 字数: 2687千字

版 次: 2007年5月第1版 2007年5月第1版第1次印刷

标准书号: ISBN 978-7-117-08417-8/R·8418

定 价: 240.00元

版权所有, 侵权必究, 打击盗版举报电话: 010-87613394

(凡属印装质量问题请与本社销售部联系退换)

译者名单

(按姓氏笔画排序)

- | | |
|-----|----------------------|
| 万 峰 | 凤凰医院集团北京健宫医院 |
| 孔 祥 | 同济大学附属东方医院 |
| 牛惠燕 | 同济大学附属东方医院 |
| 王军臣 | 同济大学附属东方医院 |
| 王春生 | 复旦大学附属中山医院 |
| 王 胜 | 同济大学附属第十人民医院 |
| 王新华 | 同济大学附属东方医院 |
| 卢 蓉 | 同济大学附属东方医院 |
| 刘 泳 | 同济大学附属东方医院 |
| 刘中民 | 同济大学附属东方医院 |
| 华一飞 | 同济大学附属东方医院 |
| 孙宗全 | 华中科技大学附属协和医院 |
| 庄 健 | 广东省心血管病研究所 |
| 庄少伟 | 同济大学附属东方医院 |
| 朱洪生 | 上海交通大学附属仁济医院 |
| 朱德明 | 上海儿童医学中心 |
| 汤楚中 | 首都医科大学附属北京同仁医院 |
| 许建屏 | 北京阜外心血管病医院 |
| 邬弘宇 | 同济大学附属东方医院 |
| 吴清玉 | 清华大学第一附属医院 |
| 张 卫 | 上海市胸科医院 |
| 张 永 | 北京军区总医院 |
| 张中明 | 徐州医学院附属医院, 徐州市第二人民医院 |
| 张代富 | 同济大学附属东方医院 |
| 张伟达 | 第四军医大学西京医院 |
| 张红超 | 解放军空军总医院 |
| 张凯伦 | 华中科技大学附属协和医院 |
| 张剑钦 | 同济大学附属东方医院 |
| 张镜芳 | 广东省心血管病研究所 |
| 忻元峰 | 同济大学附属东方医院 |

- | | |
|------|----------------|
| 李 莉 | 第二军医大学长海医院 |
| 李国荣 | 北京阜外心血管病医院 |
| 李钦传 | 同济大学附属东方医院 |
| 李惠平 | 第二军医大学长海医院 |
| 李颖则 | 上海市胸科医院 |
| 汪进益 | 同济大学附属东方医院 |
| 肖 锋 | 北京大学第一医院 |
| 肖颖彬 | 第三军医大学新桥医院 |
| 苏丕雄 | 首都医科大学附属北京朝阳医院 |
| 邹良健 | 第二军医大学长海医院 |
| 陈长春 | 深圳市孙逸仙心血管医院 |
| 陈亦江 | 江苏省人民医院 |
| 陈海泉 | 上海交通大学附属第六人民医院 |
| 陈寄梅 | 广东省心血管病研究所 |
| 陈福祥 | 同济大学附属东方医院 |
| 周 明 | 中日友好医院 |
| 易丁华 | 第四军医大学西京医院 |
| 欧阳小康 | 卫生部北京医院 |
| 范慧敏 | 同济大学附属东方医院 |
| 郑家豪 | 上海交通大学附属仁济医院 |
| 洪 涛 | 复旦大学附属中山医院 |
| 胡大一 | 同济大学医学院 |
| 胡建国 | 中南大学湘雅第二医院 |
| 赵 强 | 复旦大学附属中山医院 |
| 徐志云 | 第二军医大学长海医院 |
| 郭建华 | 同济大学附属东方医院 |
| 梅 举 | 上海交通大学附属新华医院 |
| 龚庆成 | 北京安贞医院 |
| 景 华 | 南京军区总医院 |
| 景在平 | 第二军医大学长海医院 |
| 葛 进 | 同济大学附属东方医院 |
| 董念国 | 华中科技大学附属协和医院 |
| 廖崇先 | 厦门市中山医院 |
| 管 欣 | 同济大学附属东方医院 |
| 薛 松 | 上海交通大学附属仁济医院 |

序

《成人心脏外科学》第2版的出版作为心脏直视手术50周年庆典的献礼是最为恰当的。1952年9月5日明尼苏达州立大学的F. John Lewis采用全身深低温停循环为1例5岁女孩修补房间隔缺损获得成功，她至今仍然健康生活。1953年5月6日费城杰弗森医院的John H. Gibbon, Jr. 经过26分钟的体外循环为1例16岁女患者修补房间隔缺损亦获得成功。酒瓶的瓶塞虽已开启，但直至Mayo医院的C. Walton Lillihei和John W. Kirklin两位医师的努力才使心脏直视手术真正成为安全和实用的方法，并从先天性心脏病逐渐扩大发展至各种成人心脏病的外科手术治疗。然而，在20世纪50年代，对此项外科技术感兴趣且能够为需要施行心脏直视手术的患者提供心脏外科手术的，只有明尼苏达州立大学和Mayo医院。

50年后心脏直视手术极为普及，每天都在大量开展。与此同时的显著变化是，小儿心脏外科开始成为一个独立的专业分支。尽管大血管转位手术治疗起源于冠状动脉外科，但在小儿和成人心脏外科之间仍有交叉点。这种相互依赖的关系仍将存在，因为这两个学科有其各自的发展方式。

本书读者可从这本精心编辑的书中获得他们所需要了解的内容。然而心脏外科的最高金规则依然如旧，即心脏直视手术后次日患者必须清醒有反应，并可拔除气管插管转至常规病房，至于术后出血已停止则无需赘述。

Norman E. Shumway 博士

斯坦福大学医学院

心脏外科学教授

前 言

《成人心脏外科学》第2版建立在L. Henry Edmunds主编的第1版获得巨大成功的基础之上。第1版已成为成人心脏外科学教科书的金标准，与传统的按多专业分列的胸外科教科书不同，即不按小儿胸外科、普通胸外科以及成人外科学进行编排。Edmunds版本的亮点聚焦于成人心脏外科的有关信息和资讯，可使我们的知识基础向前跃进。

在第2版中我们增加了与新技术有关的19个章节，同时因为可用于多个领域的信息扩展，对原章节也做了进一步分解。例如，全新的微创瓣膜外科、冠状动脉血管新生及胸主动脉疾病的腔内支架治疗等章节，亦增补了专为外科医师手术中应用的超声学。在体外循环一章增加了4节，从而使人工辅助系统有更系统、更清晰的表述。为了适合知识的扩增，第1版中部分章节已分解为若干新章节，尤其在关于主动脉瓣膜外科领域方面。现有主动脉瓣膜修复及保留主动脉瓣膜手术，包括支架生物瓣膜、无支架生物瓣膜（包括自体、同种及猪心瓣膜等），同时亦使主动脉瓣膜和二尖瓣内膜炎的外科治疗成为单独的章节。由于心律失常手术治疗的继续发展，我们还增加了心内科介入治疗的章节，以及室性和房性心律失常外科治疗的章节。另外补充的两章分别是：心力衰竭的非移植外科治疗选择，这是一个日益复杂的领域；还有一章是组织工程学。进入21世纪后，由于介入治疗的发展，使心脏外科医师的工作已经有所改变，对冠状动脉外科技术的要求将有所减轻。但心脏外科仍需要了解和掌握更多、更为复杂的手术技术，以便应用于高龄人群的复杂病情。我们相信本书的信息将有助于了解和解决21世纪用于心脏外科所有新领域中的问题。

我认为将信息尽快公布于众十分重要，它可以使新技术发挥最大效果成为可能。作为教科书，其内容应符合时代的需求，我们确信这正是我们的任务的核心内容。

我应感谢对本书出版提供帮助的人员。但最值得感谢的应是各章节的作者，他们都是世界上最繁忙的心脏外科医师，他们耗费了大量的时间和精力对其所从事的专业领域研究进行了精辟的分析。

我亦感谢Norman Shumway，他不仅是我心脏外科领域的老师，也在我的职业生涯中一贯给予支持。他为本书撰写了一篇精辟的序。

Lawrence H. Cohn

目 录

第一部分 基础	1
第 1 章 心脏外科发展简史.....	3
第 2 章 心脏外科解剖	28
第 3 章 心脏外科生理	49
第 4 章 心脏外科药理学	76
第 5 章 心脏外科病理学.....	107
第 6 章 风险分级和合并症	172
第 7 章 数据结果的统计学处理	201
第二部分 围手术期/术中处理	209
第 8 章 心脏外科手术前评估	211
第 9 章 心脏外科麻醉	225
第 10 章 术中超声心动图	249
第 11 章 体外循环	279
第 12 章 输血治疗和血液保存	347
第 13 章 深低温停循环	357
第 14 章 心肌保护	368
第 15 章 心脏外科患者手术后处理	391
第 16 章 心肺复苏	421
第 17 章 短期循环支持	445
第 18 章 心脏外科手术后晚期并发症	469
第三部分 缺血性心脏病	487
第 19 章 冠状动脉再血管化的指征	489
第 20 章 应用心血管介入装置的心肌再血管化	506
第 21 章 体外循环下的心肌血运重建	524
第 22 章 非体外循环冠状动脉旁路移植术	548
第 23 章 伴有颈动脉疾病的心肌再血管化	564
第 24 章 急性心肌梗死的心肌血运重建	575
第 25 章 再次冠状动脉旁路移植术	594
第 26 章 急性心肌梗死并发症的外科治疗	614
第 27 章 治疗性血管增生、激光心肌血运重建术及细胞治疗	643
第 28 章 缺血性二尖瓣反流	675

第 29 章 左心室室壁瘤	693
第四部分 瓣膜性疾病：主动脉瓣疾病	711
第 30 章 主动脉瓣疾病病理生理	713
第 31 章 主动脉瓣修复及保留主动脉瓣的主动脉根部置换手术	731
第 32 章 带支架机械瓣或生物瓣的主动脉瓣膜置换	744
第 33 章 主动脉瓣心内膜炎的外科治疗	774
第 34 章 同种或自体无支架主动脉瓣置换	783
第 35 章 无支架异种生物瓣主动脉瓣置换术	803
第五部分 瓣膜性疾病：二尖瓣疾病	813
第 36 章 二尖瓣疾病的病理生理	815
第 37 章 二尖瓣成形术	842
第 38 章 机械/生物二尖瓣置换术	858
第 39 章 二尖瓣心内膜炎的外科治疗	892
第六部分 瓣膜性疾病：其他瓣膜病变	903
第 40 章 三尖瓣疾病	905
第 41 章 多瓣膜疾病	920
第 42 章 再次瓣膜手术	946
第 43 章 瓣膜疾病合并缺血性心脏病	955
第 44 章 微创与机器人瓣膜外科	972
第七部分 大血管疾病	991
第 45 章 主动脉夹层	993
第 46 章 升主动脉瘤	1018
第 47 章 主动脉弓部瘤	1043
第 48 章 降主动脉与胸腹主动脉瘤	1062
第 49 章 胸主动脉瘤和主动脉夹层的腔内治疗	1082
第 50 章 肺动脉内膜血栓切除术	1095
第 51 章 大血管损伤	1117
第八部分 心律失常的外科治疗	1137
第 52 章 房性和室性心律失常的介入治疗	1139
第 53 章 室上性快速型心律失常的外科治疗	1155
第 54 章 室性心律失常的外科治疗	1168
第 55 章 起搏器和自动除颤器	1173
第九部分 其他心脏手术	1207
第 56 章 成人先天性心脏病	1209
第 57 章 心包疾病	1238
第 58 章 心脏肿瘤	1251

第十部分 心胸移植和长期循环支持	1279
第 59 章 心脏和心肺联合移植免疫生物学	1281
第 60 章 心脏移植	1304
第 61 章 心肺联合移植和肺移植	1335
第 62 章 长期机械循环支持	1361
第 63 章 全人工心脏	1375
第 64 章 心力衰竭的非移植外科治疗	1383
第 65 章 心脏外科组织工程学	1394
索引	1403

第一部分

基 础

心脏外科发展简史

原著：Larry W. Stephenson

译者：刘中民

心脏外伤
肺动脉栓塞的手术治疗
心包外科
右心导管
体外循环开展前的瓣膜外科
体外循环开展前的先天性心脏病外科
体外循环的发展
体外生命支持
心肌保护

先天性心脏病外科在体外循环时代的进展
体外循环时代的瓣膜外科
冠状动脉外科
心律失常的外科治疗
起搏器
心脏、心肺和肺移植
心脏辅助和人工心脏
胸主动脉外科
总结

几个世纪来知识和技术缺乏延迟了大外科的发展。直到 19 世纪中叶乙醚和氯仿全身麻醉技术进入临床应用，方使大外科手术的发展成为可能。同时，外科医生对心脏外伤修补手术产生兴趣，在欧洲进行了大量心脏修补的动物实验研究。不久，医学文献报道了简单的人体心脏外伤修补手术。

心脏外伤

1893 年 7 月 10 日，芝加哥的外科医生 Daniel Hale Williams (图 1-1) 为 1 例在斗殴中被刀刺伤心脏的 24 岁男患者成功地施行了心脏修补手术。该患者于 1893 年 7 月 9 日晚 19:30 被收入芝加哥 Provident 医院，刀刺部位位于胸骨略偏左缘直入心脏中心。初始误认为其创伤表浅，但至夜间患者出现持续性出血、疼痛和明显的休克症状，当 Williams 医生打开胸腔结扎可能引起出血的胸壁内动静脉时才发现，心包有一裂口和长约“2.45mm”的心脏穿刺伤^[1]。

当时因右心室伤口无出血，故未行心室缝合，仅关闭心包裂口，患者康复。随访 4 年后 Williams 医生将其资料整理报道^[1]。据认为，这是有记载以来的第一例手术治疗成功的心脏外伤病例。尽管 Williams 医生当时并未行心脏缝合，但仍被认为冒了相当大的风险。在当时情况下，尽最大可能挽救了患者的性命，因此受到高度评价。

在 Williams 几年后，有两位外科医生真正施行了心脏外伤缝合手术，但均未获得成功。德国法兰克福外科医生 Ludwig Rehn (图 1-2) 为 1 例 22 岁心脏刺伤男性患者所施行的心脏修补手术，被认为是首例完全成功的心脏外科手术^[2]。1896 年 9 月 7 日，该患者因被刀刺伤心脏而猝倒。当时警察发现他面色苍白、全身冷汗、严重呼吸急促；脉搏不齐，衣服被血液浸透。9 月 9 日，患者病情进一步恶化，Rehn 医生当时记载如下：

脉搏细弱、心脏浊音进行性增大、呼吸 76 次/分。诊断性穿刺检查抽出黑色血液，患者处于濒死状态。诊断为进行性血胸。由于胸腔内积有




图 1-1 芝加哥的外科医生 Daniel Hale Willians，成功地为一例累及心包和心脏的胸外伤患者施行手术

大量血液，遂决定经左侧第 4 肋间开胸行手术治疗。术中探查可见乳内动脉完好，见心包有一持续出血裂口；将其扩大，显露心脏，去除陈旧性血液和血块后，发现右心室有一 1.5cm 裂隙，手指压迫可止血。

即刻采用小肠针和丝线缝合伤口，于舒张期打结。缝合第 3 针后出血被控制，明显减少，脉搏逐渐平稳，冲洗胸膜腔，碘仿纱布行胸腔和心包引流，关闭切口。手术后患者心率和呼吸频率降低，脉搏平稳。

“今天患者已痊愈，他看上去非常健康，心跳有规律。嘱患者不得从事重体力劳动。由此可以证明，心脏缝合修补是可行的，希望能带动更多的心脏外科研究，以救治更多的生命。”

此后 10 年内，Rehn 积累了 124 例心脏修补手术病例，病死率仅 60%，在那时其技术水平已是十分高超^[3]。

Hill L 是美国首位报道心脏外伤修补成功的外科医生。患者是 1 例 13 岁男孩，为多发刀刺伤。




图 1-2 德国法兰克福外科医生 Ludwig Rehn 第一次成功的进行心脏外伤缝合手术

当第一位医生到达现场时，患儿呈重度休克^[4]。该医生记起在 Alabama Montgomery 的一个区域医学会议上，Luther Hill 的演讲主题为心脏外伤的修补。在征得患儿家长同意后，他请 Hill 医生会诊。在 6 位医生的陪同下 Hill 于午夜到达。手术在一所破旧房间的餐桌上进行，以邻居家的两盏煤油灯照明。患儿为左心室刀刺伤引起的心包压塞，于氯仿麻醉下用肠线在心室刺伤处缝合 2 针进行修补。尽管术后早期几度出现危象，但最终完全康复。该患儿名叫 Henry Myrick，后搬到芝加哥，1942 年，在他 53 岁时，介入一场激烈争吵，心脏再次被刺伤，伤口紧邻第一次损伤部位。这一次，他不够幸运，死于心脏外伤。

心脏外伤手术的另一个里程碑是在二次大战期间，一位名叫 Dwight Harken 的美国军医，从胸腔中取出 134 枚子弹，心包 55 枚，心室 13 枚，并且挽救了伤者生命^[5]。难以想象的是，这种选择性手术是在没有复杂肺动脉漂浮导管、血库和电子监测设备的条件下进行的，而快速输血则是通过在玻璃

瓶内注入气体增加压力的方法实现的。

肺动脉栓塞的手术治疗

Frederic Trendelenburg 是第一位施行肺动脉切开取栓术的医生。1908年他发表经典论文，描述了肺动脉栓塞的临床特征：濒死感、伴有尖锐性胸骨后剧痛^[6]。1907年他报告了动物实验研究结果：显露心脏后迅速切开肺动脉圆锥，插入导管，送入肺动脉，通过吸引法祛除栓子。进一步的实验研究结果显示，直接切开肺动脉，可以十分容易地用祛除钳子祛除栓子。他还介绍了第一例人体不成功的肺动脉取栓经历，这次手术即为历史上著名的 Trendelenburg 手术。

Trendelenburg 随后报告了另外 2 例肺动脉栓塞手术的结果，均未获成功^[7]，第一例手术后 15 小时患者死于心脏衰竭，第二例术后生存 37 个小时。1924 年，Trendelenburg 的学生 Kirschner 首次报告肺动脉取栓术获得成功，患者完全康复^[8]。1937 年，John Gibbon 调查了全世界所有接受 Trendelenburg 手术患者的预后结果，仅 9 例顺利痊愈出院^[9]。这一令人失望的结果，促使 Gibbon 开始研究在肺动脉取栓术中能保持循环的氧合泵。1962 年 Sharp 首次于体外循环下获得肺动脉栓塞取栓术的成功^[10]。

心包外科

Morgagni 在 1761 年报告了 7 例缩窄性心包炎，并且描述了心脏受限的危险性，他的描述是“心包如此缩窄和受限，无法容纳并使足够的血流通过”^[11]。1896 年 Pick 描述了 1 例症状类似肝硬化的慢性心包炎病例^[12]。Weill 在 1895 年、Delorme 在 1898 年相继提出可以手术切除缩窄性心包炎增厚的纤维化心包组织^[13,14]。后来，Rehn^[15] 和 Sauerbruch^[16] 分别报告了各自心包切除手术的结果。但是所有这些，均未对缩窄性心包炎的外科治疗产生推动性作用。目前多数心包手术是在体外循环的基础上进行的，有些情况下甚至可以施行切除包括膈神经后面心包组织的心包切除手术。

右心导管

虽然心导管技术并不隶属心脏外科，但它作为

一项介入性治疗手段在某些方面替代了心脏手术。Warner Forssmann 被认为是首位使用心导管的医生。他首先在自己身上进行该项操作并将结果发表在 Kleinische Wochenschrift 杂志上^[17]。1956 年他与 Andre F. Cournand 和 Dickenson W. Richards, Jr 分享了生理学和医学诺贝尔奖。他在 1929 年写道“这就是人们应用心内注射为何犹豫不决的原因，而采用其他方法浪费时间。这亦是我为什么不断努力探索另外能够安全进入心腔的方法：即经静脉系统进入右心的导管”。他继续描述：

“我在尸检中发现一些现象，即由肘部静脉插入导管，可十分容易地进入右心室……。实验室研究初获成功后，我首次在自己身上进行实验，以积累经验。在最初的实验中，我让同事用大孔针在我的右臂静脉上穿刺，然后置入一根十分润滑的 4 号输尿管经套管进入静脉……。1 周后在无助手协助的情况下我再次尝试在自己的左前臂静脉进行穿刺，导管全长约 65cm……。从手术室走楼梯去放射科，我通过 X 线检查导管的位置。护士用一面镜子放在 X 线屏幕前，以便我能清晰地看到导管进入的位置。但是导管长度限制了进入右心房。同时我特别注意观察了导管可能对心脏系统造成的影响，未发现任何不良影响。”

在这次演讲中 Forssmann 还展示了一幅导管置入他自己心腔中的 X 线图片，并同时展示了中心静脉导管首次应用于 1 例弥漫性腹膜炎患者的图像。他在演讲最后总结：“我希望看到右心导管技术能在新陈代谢和心脏生理学的研究中有新的成果”。

在 1951 年的演讲中，Forssmann 讲述了他在实验初始时所遇到的巨大阻力^[18]。当他要求用心导管继续进行生理学研究时，答复是：“右心导管虽对循环的生理学研究有益，但对医院无益”。他超前的思想在当时看来十分疯狂，以至无法进入临床应用。Klein 在 Forssmann 的首次报道后，根据 Fick 方法用心导管测定心排出量^[19]。1930 年，Forssmann 撰文报告了采用导管技术行施心脏血管造影的实验研究结果^[20]。直到 20 世纪 50 年代，Cournand 的工作才使这种新方法得到进一步应用。

体外循环开展前的瓣膜外科

1912 年 7 月 13 日 Theodore Tufficer 首次尝试打开缩窄的瓣膜^[21]，Carrel A. 也参加了这次手

术^[22]。Tufficer 触及狭窄的主动脉瓣，通过挤压使主动脉壁凹陷，扩张瓣膜。使这位 26 岁的患者康复，并回到他比利时的家。但有人对其疗效持怀疑态度。20 世纪 50 年代后期，Russel Brock 试图经人体无名静脉或另一根动脉送入工具，扩张已钙化的主动脉瓣^[23]，因未达到预期效果而摒弃。随后的几年里，Brock^[24] 和 Bailey^[25] 等应用不同的瓣膜扩张器和各种扩张狭窄瓣膜的方法，与二尖瓣分离术同时进行，但病死率很高。

Harvey Cushing 曾尝试制备二尖瓣狭窄犬模型，但未获成功^[26]。在他的鼓励下一位名叫 Elliott Cutler 的年轻外科医生和他一起工作。在与波士顿心脏专家 Samuel Levine 的合作过程中，他进行了 2 年关于二尖瓣分离术的实验室研究^[27]。他们合作的首例患者是 1 例病危的 12 岁女孩，此前她已卧床 6 个月。在 1923 年 5 月 20 号，她接受了心瓣膜手术并获成功。遗憾的是，其后的大部分患者均因瓣叶分离后出现血液大量反流而死亡，于是他很快放弃该手术方法。1925 年，英国外科医生 Soutta 成功的为 1 例卧床 6 个月的年轻女患者施行了二尖瓣分离术，他用手指分离粘连的瓣膜^[28]，手术极为成功，但他未继续开展此项手术。

1961 年，Dwight Harken 医生致函 Souttar H.，询问他为何不继续开展二尖瓣瓣叶成型术，他回复“十分感谢你的来信，我不继续开展这项工作是因为无病源。虽然施治的患者顺利康复，但是内科医生认为我所做的一切都无益于临床，而且缺乏合理性。事实上，超前的东西是无用的……^[29]”。20 年后心瓣膜手术才重新被关注。

1949 年 Charles Bailey 在其撰写的“二尖瓣狭窄的外科治疗”论文中写道：“自 1929 直至 1945 年，此期间未曾尝试更多的心瓣膜手术。Dwight-Harken、Horace Smithy 和笔者近期曾对 5 例二尖瓣狭窄患者施行了分离手术。在过去的 8 年间，笔者及其同事已经在 60 只杂种犬身上进行了二尖瓣分离术的实验研究”^[30]。论文阐述了他们在动物实验研究中所获得的经验，还描述了他的 5 个病例，死亡 4 例，仅 1 例长期生存。

Charles Bailey 的资助者，Hahnemann 医院在 2 例患者死亡后拒绝了他希望进行更多二尖瓣分离术的要求。当时他被称为“Hahnemann 医院屠夫”。然而，心脏专家 Durant 医生继续支持 Bailey 的研究。1948 年 6 月 10 日，Bailey 相继进行了第

4、5 例手术，在费城总医院接受手术的第 4 例患者于当日上午死亡。Bailey 重新组队很快来到 Episcopal 医院，在院方尚未接到上午坏消息之前，第二例患者的手术迅速开始。手术后 1 周，患者被带到 1 000km 以外的芝加哥，美国大学的胸科医生面前^[31]。在 Bailey 成功后的几天，6 月 16 日波士顿的 Dwight Harken 医生成功地施行了他的第 1 例二尖瓣狭窄患者的瓣膜手术。3 个月后，Russel Brock 医生也成功地进行了他的第 1 例手术，但手术结果直到 1950 年报告 6 例成功病例时才同时予以报道^[32]。

第一例成功的肺动脉瓣膜手术是由 Thomas Holmes Sellar 在 1947 年 12 月 4 日完成的。原计划为 1 例法洛四联症合并双侧进展期肺结核的患者通过左胸行体肺动脉分流术，但最终放弃了这种尝试^[33]。当心包打开后，Sellar 医生通过心室感受到狭窄瓣膜所受到的冲击。于是就使用一把腱切刀经右心室进行了瓣膜手术，患者预后良好。

同一时期 Russel Brock 也采用不同的方法进行数例肺动脉瓣膜手术。前 3 例死亡，后来进行的类似 Sellar 的手术都获得成功^[34]。

20 世纪 60 年代早期，华盛顿的 Charles Hunfnagel 和俄克拉荷马的 Campbell 分别开始进行犬降主动脉人工瓣膜移植的动物实验研究。瓣膜是由可活动的球放在有机玻璃笼中组成^[35,36]。1949 年，当 Hunfnagel 在美国大学外科医生会议上报告机械瓣膜动物模型制备成功后，他即开展了主动脉瓣关闭不全的瓣膜移植术临床研究。1954 年，他在“外科”杂志上首次报道了自 1952 年以来连续 23 例主动脉瓣关闭不全患者瓣膜移植手术的疗效观察结果^[37]。前 10 例中死亡 4 例，而后 13 例中仅死亡 2 例。Hunfnagel 的球笼瓣，采用多点固定环与主动脉固定相结合的方法，这在体外循环出现和主动脉瓣环固定瓣膜出现之前，是外科治疗主动脉瓣关闭不全的惟一手段。

Trace 等于 1952 年 5 月 2 日第一次开展多瓣膜病外科治疗^[38]。在为 1 例 24 岁女患者行闭式二尖瓣分离术时，外科医生发现其右心耳向左侧严重扩张且有搏动、呈深蓝紫色，为探查原因拟于心耳缝一荷包，此时患者发生心律失常，只好终止手术。手术后患者恢复很差，遂于第 1 次手术后 2 周，再次行三尖瓣分离术。术后患者恢复良好，随访 1 年情况仍在继续好转。

1953年 Brofman^[39]开展了二尖瓣和三尖瓣联合分离手术,1955年 Likoff等^[40]报告了74例主动脉瓣和二尖瓣联合分离手术的疗效,以及随访2年的预后结果。Walton Lillehei首次报告了在体外循环下行多瓣膜移植手术。1956年5月23日,他成功地为一例52岁男性二尖瓣联合主动脉狭窄和关闭不全的患者进行了直视下二尖瓣分离术和主动脉瓣成形术^[41];1973年11月 Brofman为一例同时存在4个瓣膜狭窄的12岁女患儿进行了4个狭窄瓣膜的分离术^[42]。

体外循环开展前的先天性心脏病外科

先天性心脏病的外科手术治疗始于1937年5月6日,马萨诸塞州总医院的 John Streider 医生首次通过手术治疗成功地阻断了未闭的动脉导管。术后第4天患者死于感染,尸检发现赘生物填满了肺动脉至瓣膜部的血管^[43]。1938年8月16日,Robert Gross在波士顿儿童医院,为一例因中等程度活动后即会出现呼吸困难的7岁女孩施行动脉导管未闭阻断手术^[44]。其动脉导管直径为7~8mm,长5~6mm,用动脉瘤针将一8号编织带套在导管周围,暂时关闭动脉导管并观察3分钟。此段时间内,患儿血压从100/35mmHg升至125/90mmHg, Gross医生“因其未出现循环窘迫现象,于是决定永久性结扎动脉导管”。患儿术后恢复顺利(图1-3)。

不久导管手术技术改良。1944年 Gross 医生介绍了一种能够成功分离动脉导管的技术。另一需要克服的先天性心脏病是主动脉狭窄。1944年11月19日, Clarence Crafoord 医生在瑞典斯德哥尔摩成功的为一例12岁男孩解除了主动脉狭窄^[45],12天后又成功地为一例27岁患者施行了同样的手术。1945年6月28日,在波士顿的实验室研究狭窄模型的 Gross 医生,第一次给一例相同情况的5岁男孩手术^[46],在切除了狭窄的主动脉并重新吻合动脉后,患儿心跳骤停,死在手术室。其第2例患者是一例12岁女孩,手术十分成功(图1-4)。可能由于第二次世界大战的原因, Gross 医生并不知道在几个月前 Crafoord 医生已经成功地进行了这一手术。

1945年, Gross 医生第一次成功地施行了解除由于血管环致气管梗阻的手术^[47],随后的5年中他治疗了40例此类患者^[48]。

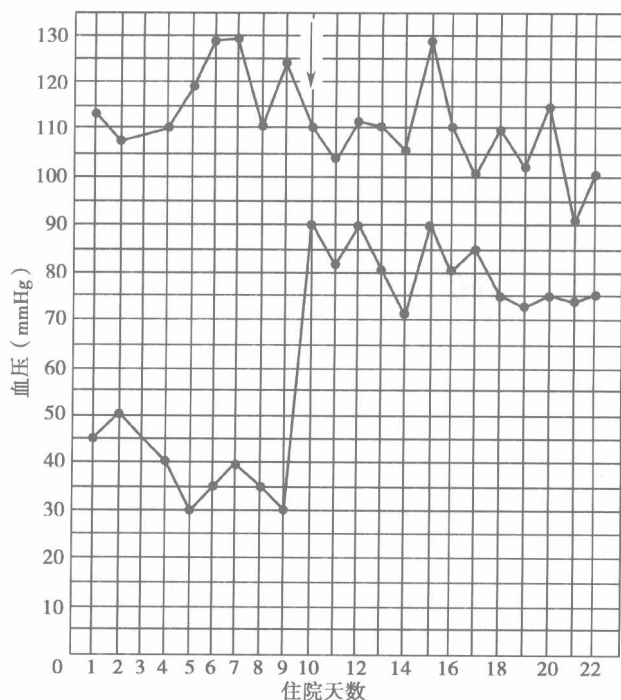


图1-3 动脉导管未闭结扎术。动脉导管未闭患者手术前后(箭头所示)的每天血压记录

著名的 Blalock-Taussig 手术是在1945年被首次报道。第一例患者是15个月大的法洛四联症女婴,有严重肺动脉狭窄^[49]。该患儿8个月时首次于进食后出现青紫,心脏医生 Helen Taussig 对其进行了为期3个月的随访,期间青紫呈渐进性加重且体质量未增加;在随后的6周患儿拒绝进食、体质量下降,至手术时仅4kg。1944年11月29日, Alfred Blalock 医生在 John Hopkins 医院为其施行了左锁骨下动脉与左肺动脉端侧吻合手术(图1-5),手术后患儿病情迅速恶化并于2个月内死亡。但在之后3个月,又进行的2例手术均获成功。

在7年之内,动脉导管未闭、主动脉狭窄和血管环等3种先天性心脏病相继被外科手术攻克,从而推动了心脏外科的发展。其中 Blalock-Taussig 分流手术可能是对心脏外科手术最大的贡献,因为该手术方法对复杂心内畸形采取姑息治疗的原则,并注意到心脏病的病理生理变化。

左冠状动脉与肺动脉交通畸形是对心脏外科的又一挑战。1946年7月22日, Gunnar Borck 和 Clarence Crafoord^[50]为一例15岁男孩施行手术治疗。患儿表现为短期运动后气急,不能做体育运动或踢足球。手术中发现动脉导管为一条索状组织,虽已关闭但隔着心包有震颤,打开心包,辨别异常