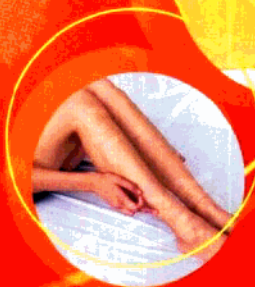
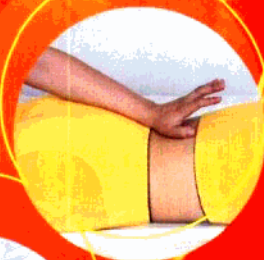
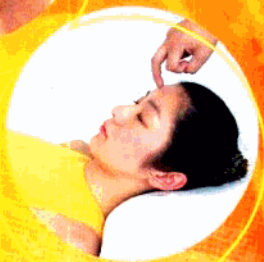NU XING MEI RONG BAO JIAN

女性美容保健 按摩 图解

孙永显 张静 编著



青岛出版社

前 言

随着医疗改革的深入和回归自然观念的加强,安全有效、方便经济的按摩疗法正越来越受到人们的普遍欢迎。为了使广大群众能比较容易地学会使用这一传统的“自然疗法”,我们编写了这套以图为主、图文并茂的家庭自我按摩丛书——《常见病按摩治疗图解》、《妇科病按摩治疗图解》、《康复按摩图解》、《夫妻保健按摩图解》、《小儿推拿图解》、《女性美容保健按摩图解》。

丛书以普通群众、一般家庭为读者对象,用简洁易懂的文字和直观形象的照片介绍按摩操作的每一步骤,使读者能按图操作,易学易懂。所介绍的有关疾病都是常见、多发的按摩治疗的适应病症,使读者能够在阅读该书后,就能在家中方便及时地进行自我治疗和保健。

为了尽可能清晰明白地向读者介绍有关按摩操作,书上的照片有的使用了特定的角度和动作,在实际操作中,读者可在方便操作、持久有力的原则下灵活运用。如既可在一侧操作,也可双侧同时操作;既可用左手,也可用右手;既可用中指,也可用拇指或其他手指或部位,不必拘泥。

推拿按摩历史悠久,流派纷呈。我们仅就自己所知,奉献给广大读者,以期强身健体,治病救人。面对博大精深的祖国传统医学,书中缺点不足在所难免,敬祈批评指教。

编者

2001年9月

- 小儿推拿图解
- 女性美容保健按摩图解
- 常见病按摩治疗图解
- 妇科病按摩治疗图解
- 夫妻保健按摩图解
- 康复按摩图解



目 录



一、概 述 _____ 1



二、常用穴位 _____ 2



三、常用手法 _____ 26



四、头发美容保健 _____ 38



五、面部美容保健 _____ 40



六、颈部美容保健 _____ 46



七、胸部健美保健 _____ 48



八、腹部健美保健 _____ 51



九、背腰臀部健美保健 _____ 53



十、肩臂部健美保健 _____ 57



十一、手部美容保健 _____ 60



十二、腿部健美保健 _____ 62



十三、足部健美保健 _____ 68



十四、消除面部皱纹 _____ 71



十五、治疗雀斑 _____ 76



十六、治疗黄褐斑 _____ 80



十七、治疗痤疮 _____ 83



十八、治疗酒糟鼻 _____ 87



十九、治疗斑秃 _____ 89



二十、治疗头发早白 _____ 92



二十一、消除眼袋 _____ 95



二十二、治疗肥胖症 _____ 97

一、概述

爱美之心人皆有之，追求美是人类的天性。飘逸柔顺的秀发，美丽姣好的面容，细腻滋润的皮肤，婀娜苗条的身材，更是现代女性追求的目标。在众多的美容方法中，按摩美容以其方便、有效、安全、经济的特点被越来越多的人所接受，尤其是自我按摩美容，更受到广大女性的欢迎。

按摩美容主要是用操作者的双手把各种手法的物理刺激作用于皮肤、穴位，通过促进血液循环来改善毛发、肌肤的营养代谢，从而提高和恢复皮肤与肌肉的弹性，消除皱纹，光亮润泽毛发，排泄代谢产物，去除多余脂肪，塑造美好形体。

中医学认为，人体存在一个四通八达、无处不到的经络系统，人体的气血通过这个系统运送到全身各处，以营养脏腑器官、皮毛肌肉、五官七窍，并带走代谢产生的废物和毒素，以重新利用或排出体外。这个系统的主体是十二经脉和奇经八脉，它们的循行路线上分布有许多腧穴，通过刺激分布于体表的腧穴，就可以把治疗的信息和作用传导给有关的脏腑器官。另外，中医学认为人体的皮肤布满了十二经脉的分支——脉络，包括浮现于外的浮络和无数细小的孙络，它们分布的区域也就是中医经络学说中的“皮部”。所以，通过在腧穴和皮部上的按摩操作，就可以起到既改善局部状况，又调理全身脏腑的作用，从根本上解决因体内脏腑气血失调引起的毛发、肌肤的不良状况，达到健身美容的目的。

进行美容按摩时应注意一些事项，例如，保持皮肤的清洁卫生；操作者应修剪好指甲，以免划破皮肤；施术时尽量暴露操作部位，以方便操作；保持室温，避免受凉；手法切忌粗暴，在面部等皮肤较细腻的部位操作时可适当涂擦一些润滑剂、护肤油，以防止受伤；擦法应在最后操作；有发热、皮肤感染等情况可暂停美容按摩等。

二、常用穴位

(一) 常用取穴方法

穴位又称腧穴，是按摩的主要施术部位。取准穴位是取得预期效果的重要环节。怎样才能取准穴位呢？下面介绍四种常用取穴方法。

1. 自然标志法

这是取穴最常用、最方便、最准确的方法，是利用人体体表解剖学标志来确定穴位位置的方法，可分为以下两种。

(1) 固定标志：是由人体各部骨节、肌肉形成的突起或凹陷、毛发、五官、指（趾）甲、乳头、脐窝等相对固定的标志，如在两眉之间取印堂穴、肚脐正中取神阙穴、鼻子尖端取素髻穴等（见图1、图2、图3）。



图1 印堂穴



图3 素髻穴

(2) 活动标志：指人体各部的关节、肌肉、肌腱、皮肤随人体活动而出现的空隙、凹陷、皱纹等，如曲池穴位于屈肘时肘横纹桡侧端（见图4），后溪穴位于握拳时掌横纹尺侧端（见图5），曲泉穴位于屈膝时腘窝横纹内侧端（见图6）等。



图4 曲池穴



图5 后溪穴

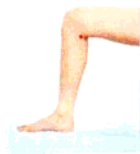

图6 曲泉穴

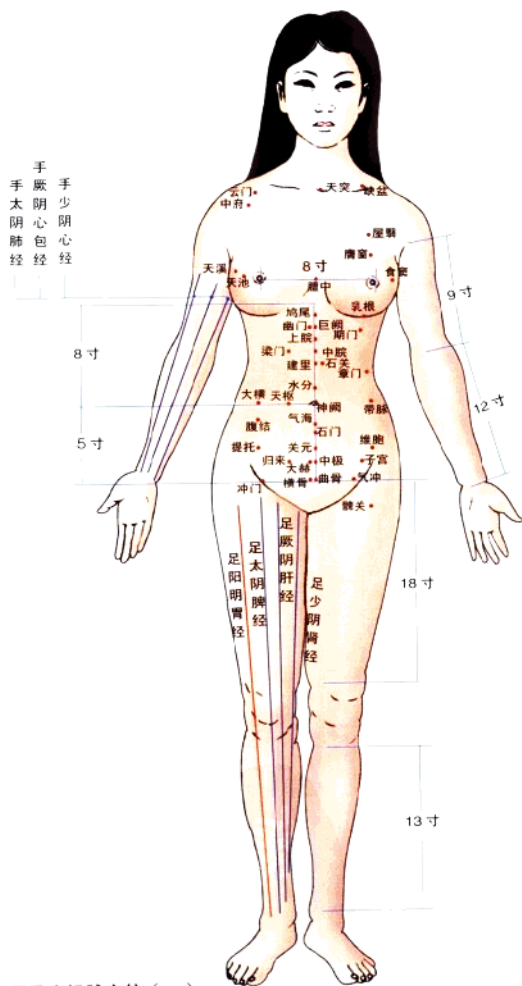


图2 常用骨度经脉穴位(一)

2. 骨度分寸法

这是我国古人从长期医疗实践中总结出来的非常科学的取穴方法。就是以人体体表骨节标志测量全身各部的长度和宽度，并依此尺寸按比例折算作为取穴标准的方法。常用的骨度分寸如下：

(1) 头部直寸：从前发际正中到后发际正中为12寸，从眉间印堂到前发际正中为3寸，从大椎（第7颈椎棘突下）到后发际正中为3寸（见图7）。

(2) 头部横寸：两额角发际（头维）之间为9寸（见图8），耳后两乳突（完骨）之间为9寸（见图9）。



图8 前头部横寸

(3) 胸部横寸：两乳头之间宽8寸（见图2）。

(4) 胸部直寸：主要靠计数肋间隙确定。

(5) 腹部直寸：胸剑联合中点（歧骨）到脐中

为8寸，脐中至耻骨联合上缘（曲骨）为5寸（见图2）。

(6) 肋部直寸：腋窝顶点到第11肋游离端（章门）为12寸（见图10）。

(7) 背腰部横寸：肩胛骨内缘至后正中线为3寸（见图11）。

(8) 背腰部直寸：主要靠计数脊椎棘突确定。

(9) 上肢部直寸：腋前纹头至肘横纹为9寸，肘横纹至腕横纹为12寸（见图2）。

(10) 下肢部直寸：耻骨联合上缘到股骨内上髁上缘为18寸，胫骨内侧面下方至内踝尖为13寸（见图2），股骨大转子至腓横纹为19寸，臀横纹至腓横纹为14寸，腓横纹至外踝尖为16寸（见图11）。



图7 头部直寸

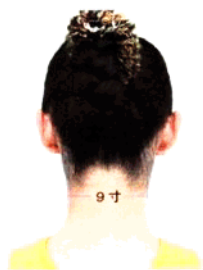

图9 后头部横寸

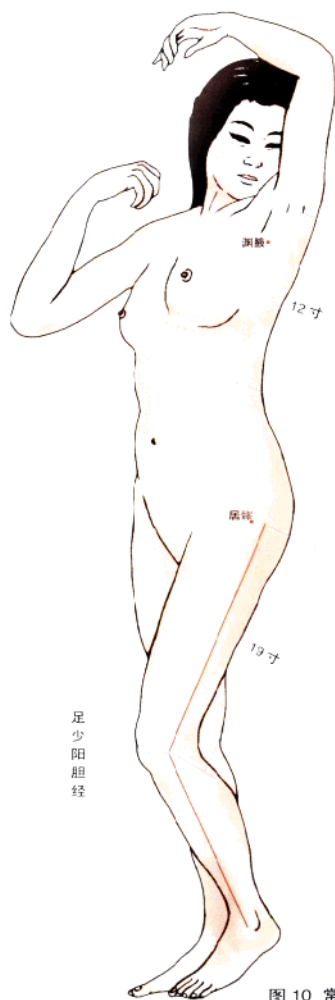

图 10 常用骨度经脉穴位 (二)

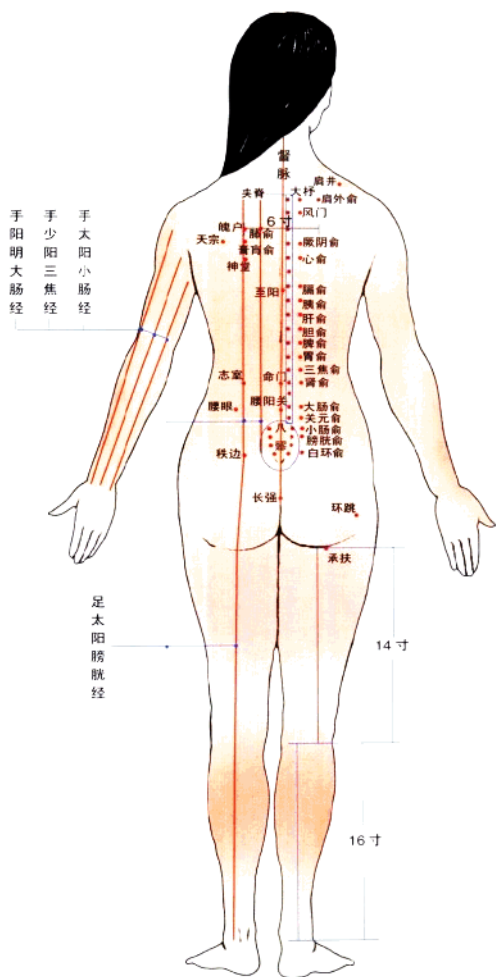


图 11 常用骨度经脉穴位 (三)

3. 指寸定位法

指寸定位法又称同身寸法，是根据本人手指比量确定尺寸的取穴方法。

(1) 中指同身寸：当中指与拇指屈曲相对时，其中指中节桡侧两端纹头之间的距离作为1寸（见图12），可用于四肢直寸和腰背部横寸。

(2) 拇指同身寸：患者拇指指关节的宽度作为1寸（见图13），用于四肢部直寸。

(3) 横指同身寸：又叫做“一夫法”。四指并拢，以其中指近端指关节横纹处为准，四指的宽度作为3寸，多用于下肢、下腹部的直寸和脊部的横寸（见图14）。

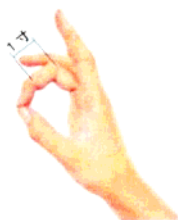

图12 中指同身寸



图13 拇指同身寸



图14 横指同身寸

4. 简便取穴法

简便取穴法是某些穴位简便易行的取穴方法，如直立垂手时中指末端处为风市穴（图15）；一手拇指指关节横纹放在另一手虎口处的指蹼缘上，拇指尖下为合谷穴等（图16）。



图15 风市穴

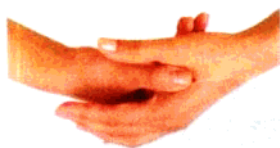

图16 合谷穴

以上方法可在取穴时结合使用，互相参照，以取准穴位，获得良好效果。

(二) 头颈部常用穴位

百会：位于前发际正中直上5寸、两耳尖连线与头部正中线交点处（见图17）。主治头痛，头晕，中风，失眠，健忘，脱肛，子宫脱垂等。

上星：位于前发际正中直上1寸（见图17）。主治头痛，鼻塞，鼻衄，眼病，面肿等。

神庭：位于前发际正中直上0.5寸（见图17）。主治头痛，目赤肿痛，鼻流清涕，精神病等。

头维：位于额角发际、前发际正中旁开4.5寸（见图18）。主治头痛，偏头痛，面瘫等。

印堂：位于两眉头连线中点（见图18）。主治头痛，眩晕，鼻塞，感冒，高血压，失眠，小儿惊厥等。



图17 百会、上星、神庭



图18 头维、印堂穴

太阳：位于眉梢与外眼角中间向后约1寸凹陷中（见图19）。主治头痛，偏头痛，感冒，面瘫，三叉神经痛，眼病等。

上关：位于颧弓上缘凹陷处、下关穴直上（见图19）。主治面瘫，耳聋，



图19 太阳、上关穴

牙痛，偏头痛等。

耳门：位于耳屏上切迹前方、下颌骨髁状突后缘、张口呈凹陷处（见图20）。主治耳聋，耳鸣，耳疮，牙痛等。

听宫：在耳屏前、下颌骨髁状突后方、张口呈凹陷处（见图20）。主治耳聋，耳鸣，耳出脓汁等。

听会：在耳屏间切迹前方、下颌骨髁状突后缘、张口呈凹陷处（见图20）。主治耳聋，耳鸣，下颌关节炎，面瘫，牙痛，腮肿等。

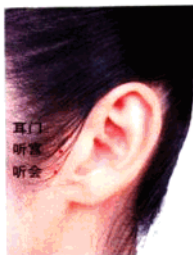

图20 耳门、听宫、听会穴

攒竹：位于眉毛内侧端、眶上切迹处(见图21)。主治头痛，眼病，流泪，面瘫，眼肌痉挛等。

丝竹空：位于眉梢外侧凹陷处(见图21)。主治头痛，眼病，面瘫等。

睛明：位于目内眦角上方0.1寸处(见图21)。主治眼病，面瘫等。

承泣：目平视，位于瞳孔直下、眼球与眶下缘之间(见图21)。主治眼病，眼肌痉挛，面瘫等。

瞳子髎：位于眼外角外侧约0.5寸处(见图21)。主治头痛，眼病等。

四白：目平视，位于瞳孔直下1寸、当眶下孔处(见图21)。主治面肌痉挛，面瘫，三叉神经痛，眼病，鼻旁窦炎，面肿，胆道蛔虫症等。

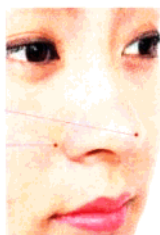

图22 素髎、迎香穴

素髎：位于鼻尖正中(见图22)。主治休克，低血压，心动过缓，酒糟鼻，鼻衄，鼻炎等。

迎香：位于鼻翼中点旁0.5寸、鼻唇沟中(见图22)。主治鼻炎，鼻旁窦炎，面瘫，胆道蛔虫症，面肌痉挛等。

下关：位于闭口时耳前颧弓与下颌切迹形成的凹陷中，闭口有空(见图23)。主治牙痛，下颌关节炎，面瘫，三叉神经痛等。

颊车：位于下颌角前上方1横指，用力咬牙时，咬肌隆起处(见图23)。主治牙痛，腮腺炎，下颌关节炎，面瘫等。

地仓：位于口角外侧旁开0.4寸处(见图23)。主治三叉神经痛，流涎等。

承浆：位于下颌正中线、颏唇沟凹陷中(见图23)。主治面瘫，偏瘫，牙痛，口腔溃疡，牙痛等。




图21 眼区穴位

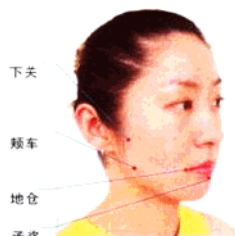


图23 下关、颊车、地仓、承浆穴

翳风:位于耳垂后、乳突前下方凹陷中(见图24)。主治耳鸣,腮腺炎,下颌关节炎,牙痛,面瘫等。

巨髎:目正视,位于瞳孔直下、平鼻翼下缘处(见图25)。主治面瘫,面肌痉挛,鼻塞,三叉神经痛,唇颊肿痛,眼病等。

颧髎:位于目外眦直下、颧骨下缘凹陷处(见图25)。主治面瘫,眼肌痉挛,三叉神经痛,牙痛等。

大迎:位于下颌角前方、咬肌附着部前缘、动脉搏动处(见图26)。主治面颊肿,口歪,牙痛,口唇抽动等。

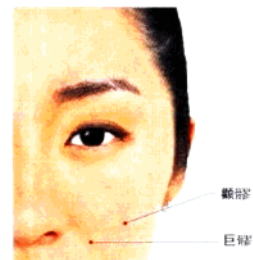


图25 巨髎、颧髎穴

人迎:位于喉结旁开1.5寸(见图26)。主治高血压,低血压,哮喘,咽喉肿痛等。

水突:在胸锁乳突肌前缘、人迎穴与气舍

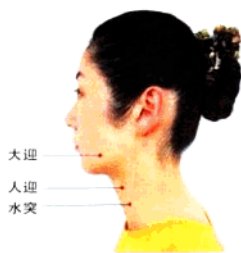


图24 翳风穴

图26 大迎、人迎、水突穴

穴(胸锁乳突肌胸骨头和锁骨头与锁骨围成的凹陷中)连线的中点(见图26)。主治咳喘,咽喉肿痛等。

风府:位于后发际正中直上1寸、枕外隆凸下缘凹陷处(见图27)。主治头痛,眩晕,鼻塞,中风,精神病等。

风池:位于枕外隆凸与乳突之间、斜方肌与胸锁乳突肌之间凹陷中(见图27)。主治感冒,头晕,头痛,项强痛,眼病,鼻炎,耳病,高血压,偏瘫等。

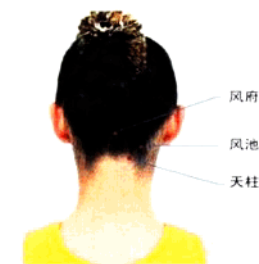


图27 风府、风池、天柱穴

天柱:位于斜方肌外缘的后发际凹陷中、约当后发际正中旁开1.3寸(见图27)。主治落枕,肩背痛,咽喉炎,神经衰弱等。

角孙：折耳廓向前，在耳尖直上入发际处（见图28）。主治耳肿，牙痛，口噤，眼病，头项痛。

脑空：位于枕外隆凸上缘外侧、头正中线上旁开2.25寸（见图28）。主治头痛，眩晕，项强，心悸，身热等。

翳明：位于乳突下缘、翳风穴后1寸（见图28）。主治眼病，耳鸣，眩晕，腮腺炎，头痛，失眠等。

完骨：位于颞骨乳突后下方凹陷处（见图28）。主治头痛，耳痛，面瘫，颈项痛，失眠等。

天容：在下颌角后方、胸锁乳突肌前缘凹陷中（见图28）。主治扁桃腺炎，咽喉炎，颈项肿痛，哮喘等。

天窗：平喉结，位于胸锁乳突肌后缘（见图28）。主治头痛，耳聋，耳鸣，颊肿，喉中痛，肩胛痛等。

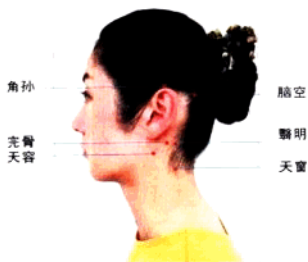

图28 角孙、脑空、翳明、完骨、天容、天窗穴

（三）胸腹部常用穴位

天突：在胸骨上窝中央（见图2）。主治咳嗽，哮喘，咽炎，呃逆，呕吐，甲状腺肿大等。

膻中：位于两乳头连线的中点（见图2）。主治咳嗽，哮喘，胸痛，乳汁过少，急性乳腺炎等。

鸠尾：位于胸剑结合部直下1寸（见图2）。主治咳嗽，哮喘，心悸，呃逆，呕吐，胃痛，胸满，偏头痛等。

巨阙：位于脐上6寸前正中线上（见图2）。主治心绞痛，胃痛，呕吐，呃逆，精神病，胆道蛔虫症等。

缺盆：在锁骨上窝中央、前正中线上旁开4寸（见图2）。主治咳嗽，胸满，缺盆中肿痛，颈淋巴结结核等。

屋翳：在第二肋间隙、乳头直上（见图2）。主治咳嗽，胸痛，体肿，肤痛等。

膺窗：位于前正中线旁开4寸、第3肋间隙中（见图2）。主治胸满，乳腺炎等。

乳根：位于乳头直下、乳房根部（见图2）。主治胸满，咳嗽，乳腺炎，乳汁不足，乳房肿痛，膈膈等。

天池：位于乳头外1寸、第4肋间隙中（见图2）。主治乳腺炎，乳汁不足，胁肋痛，腋下肿等。

云门：位于前正中线旁开6寸、锁骨下窝凹陷中（见图2）。主治咳嗽，哮喘，胸肋痛，咽喉炎等。

中府：位于前正中线旁开6寸、第1肋间隙中（见图2）。主治胸痛，咳嗽，哮喘，咽喉炎等。

天溪：位于前正中线旁开6寸、第4肋间隙中（见图2）。主治胸满，咳嗽，乳腺炎等。

食窦：位于前正中线旁开6寸、第5肋间隙中（见图2）。主治胸肋满痛，乳腺炎等。

渊腋：举臂，位于腋下3寸、第4肋间隙中、腋中线上（见图10）。主治肋间神经痛，胸膜炎，哮喘等。

上脘：位于脐上5寸前正中线上（见图2）。主治胃炎，胃痛，腹胀，呕吐等。

中脘：位于脐上4寸前正中线上（见图2）。主治胃炎，胃溃疡，胃下垂，肠梗阻，胃痛，腹胀，呕吐，便秘，泄泻等。

建里：位于脐上3寸前正中线上（见图2）。主治胃炎，腹胀，心绞痛，腹痛肠鸣等。

水分：位于脐上1寸前正中线上（见图2）。主治腹水，呕吐，腹泻，肾炎等。

幽门：位于脐上6寸、旁开0.5寸（见图2）。主治胸痛，胃痛，腹胀，乳汁不通，乳腺炎，下利脓血等。

石关：位于脐上3寸、旁开0.5寸（见图2）。主治呕逆腹痛，反胃吐食，心下坚满，吐清涎，便秘，痛经等。

梁门：位于脐上4寸、旁开2寸（见图2）。主治胃痛，胃炎，溃疡病，不思饮食，大便溏泄等。