

# 性传播病

王成义 编著



**性传播病**

王成义 编著

\*

广西科学技术出版社出版

(南宁市河堤路14号)

广西新华书店发行

广西民族印刷厂印刷

\*

开本 787×1092 1/32 印张 8.125 插页 6 字数 181,000

1988年8月第1版 1988年8月第1次印刷

印数 1—11,600册

ISBN 7-80565-010-1 定价: 3.20 元

R.2

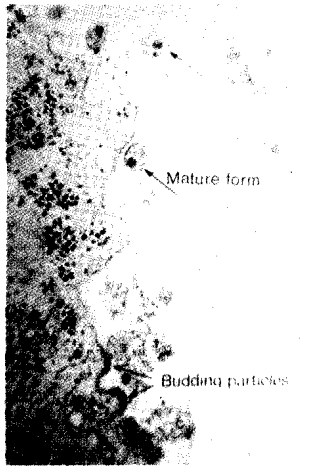


图 1 艾滋病毒：在淋巴细胞表面可见芽生型和成熟型艾滋病毒

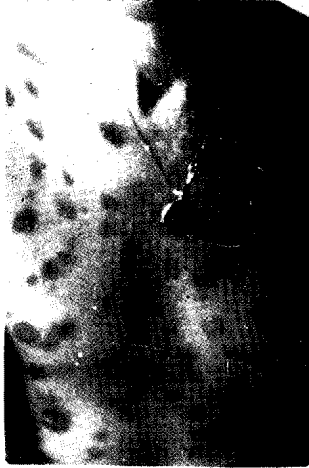

图 4 艾滋病卡氏肉瘤：全身有红色斑块

图 5 艾滋病卡氏肉瘤：眼睑有散在结节斑块

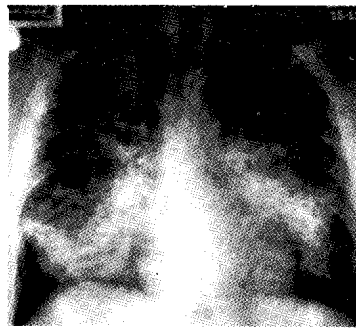


图 2 艾滋病卡氏肺囊虫肺炎：二肺下叶有片状浸润阴影

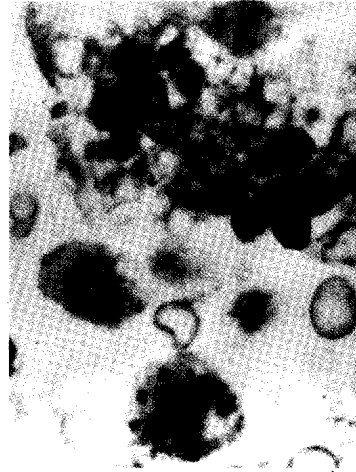
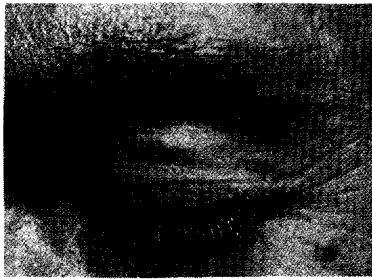
图 3 艾滋病人工支气管活检：银染色见圆形卡氏肺囊虫



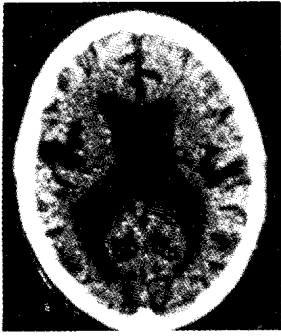


图 6 艾滋病: CT 扫描有进行性脑萎缩

图 7  
艾滋病性脂溢性皮炎;  
眼睑红斑

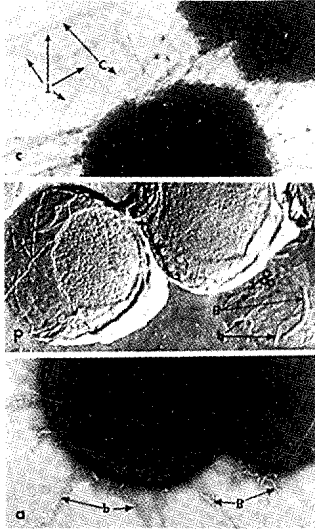
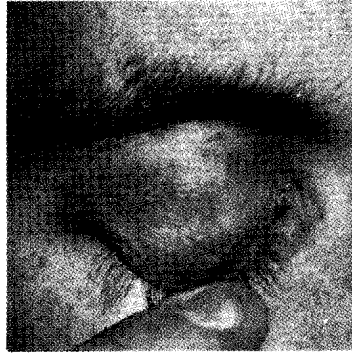


图 8 淋球菌: 电镜下成对的淋菌表面有绒毛和外膜泡

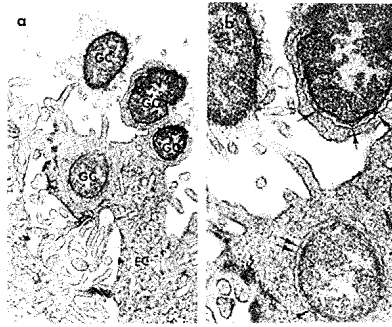
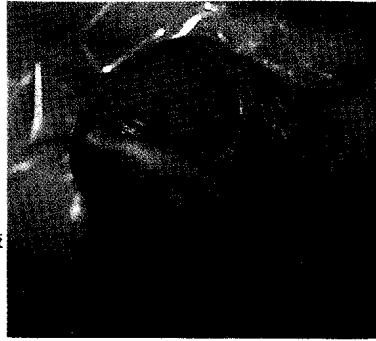

图 9 淋菌侵犯粘膜上皮细胞表面和侵入细胞内

图10 淋菌性尿道炎急性期, 大量脓液溢出尿道口



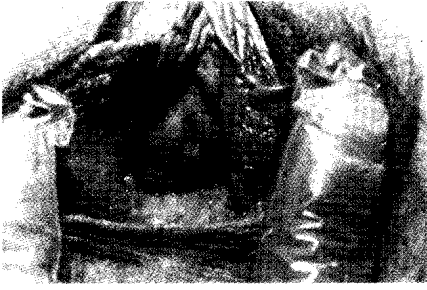

图11 淋菌性尿道炎急性期，挤压尿道口，有脓液溢出

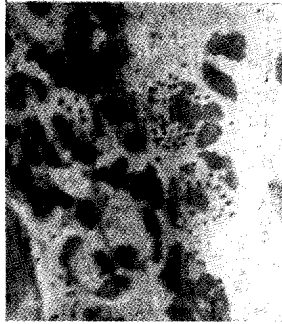

图12 淋病脓液含淋菌，淋菌在多核细胞内

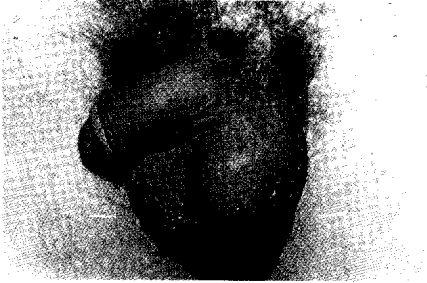

图13 淋菌性副睾炎：副睾红肿

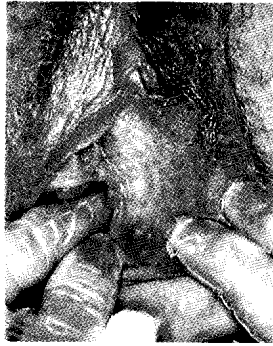

图15 淋菌性前庭大腺炎：挤压腺口有脓溢出

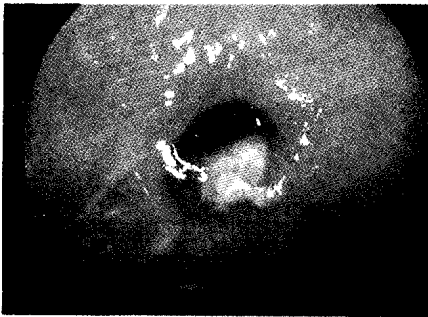
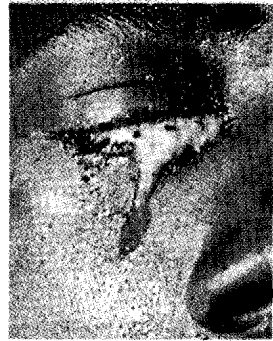

图14 淋菌性宫颈炎：宫颈红肿有分泌物

图16 淋菌性结膜炎：结膜红肿流脓



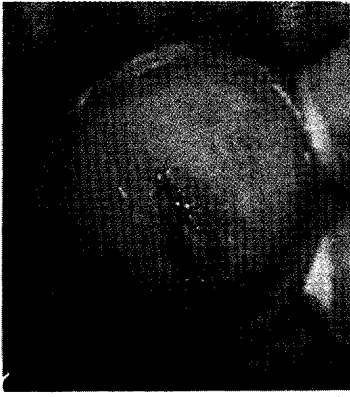

图17 非淋菌性尿道炎急性期，尿道口红肿有少许分泌物

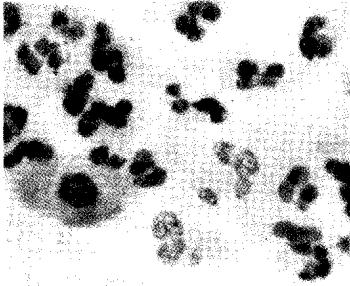


图18 非淋菌性尿道炎脓液中可见多核细胞，但无淋菌

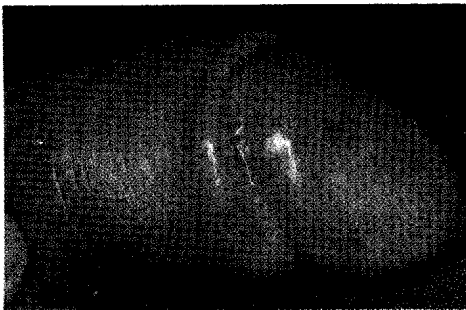


图20 一期梅毒硬下疳硬结期，无破溃




图19 梅毒螺旋体

图21 一期梅毒硬下疳

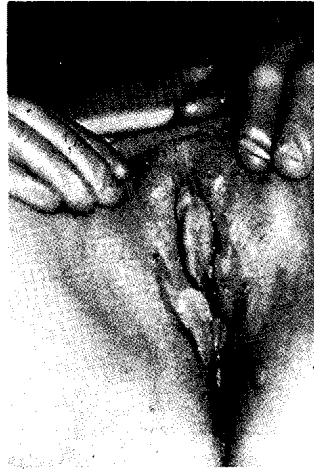

图22 肛门硬下疳

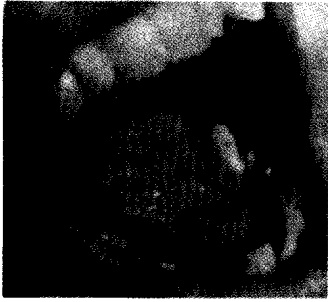

图23 舌硬下疳

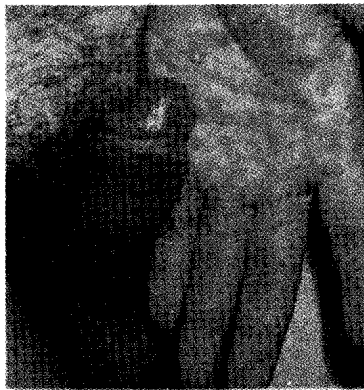

图24 一期硬下疳未愈，二期斑疹型梅毒疹已发生

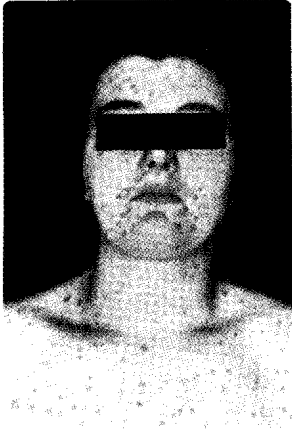


图26 二期丘疹型梅毒疹

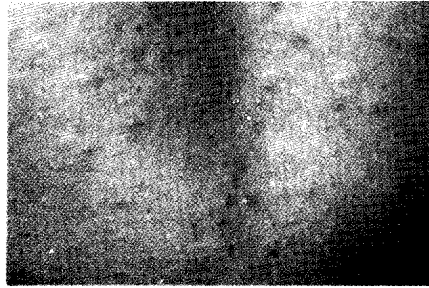

图25 二期疱疹型梅毒疹

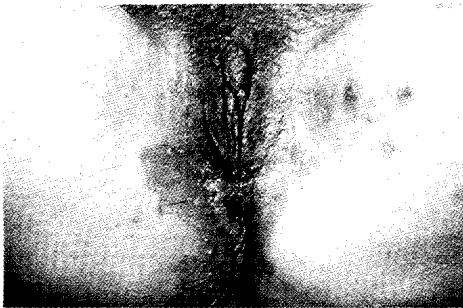


图27 二期环形丘疹型梅毒疹

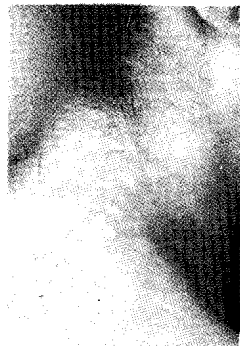

图28 二期梅毒性白斑

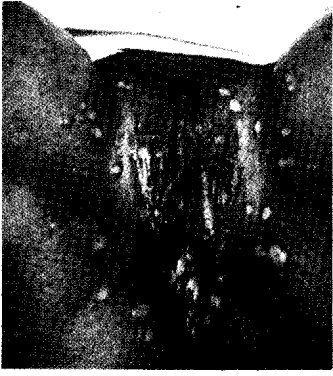

图29 晚二期梅毒，阴部扁平湿疣

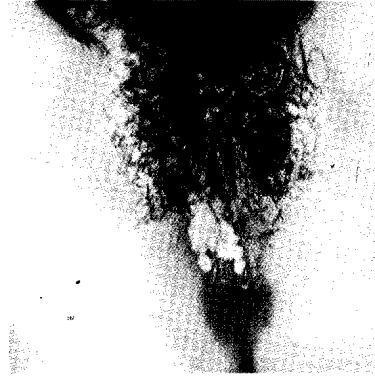


图30 晚二期梅毒，会阴扁平湿疣

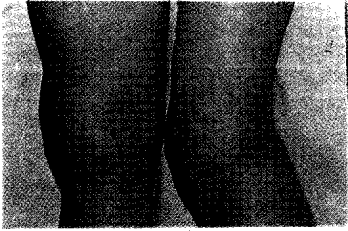


图31 梅毒性夏克氏关节

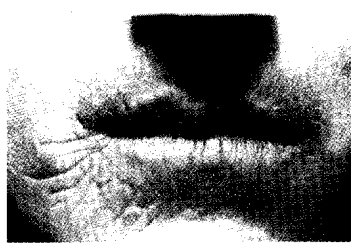

图32 先天梅毒放射状唇沟

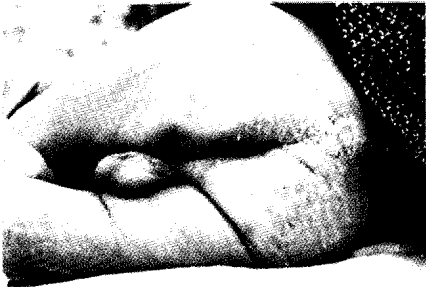

图33 先天梅毒浸润性红斑

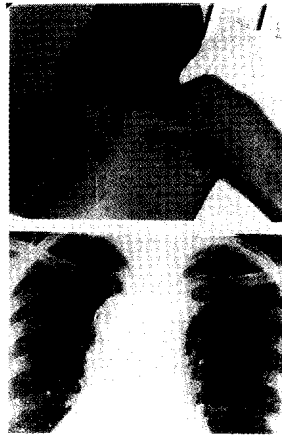

图34 梅毒性升主动脉瘤





图35 软下疳链杆菌

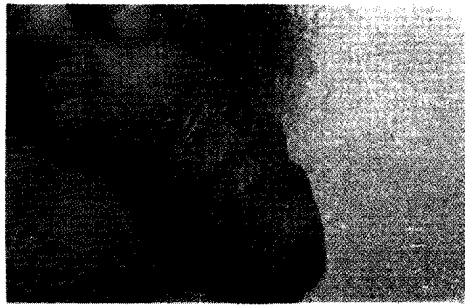


图36 软下疳：阴茎多个溃疡，有脓液

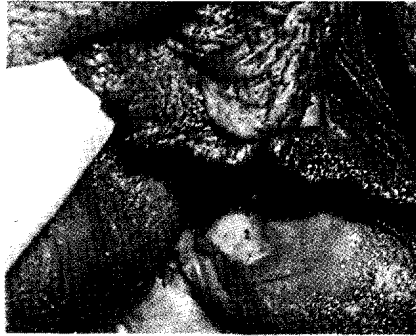

图37 软下疳：阴唇溃疡有脓液

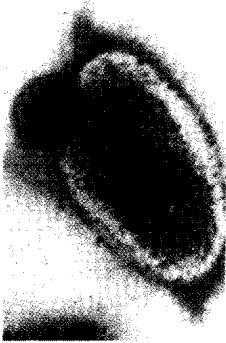

图38 衣原体：粘膜细胞内有红色颗粒状衣原体包含体

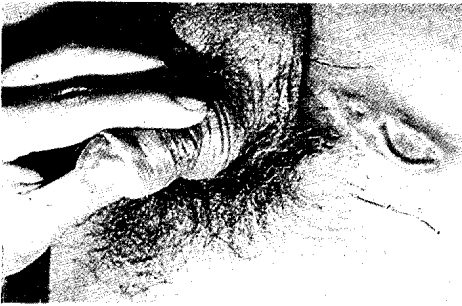

图39 性病淋巴肉芽肿：阴部溃疡及淋巴结肿大破溃

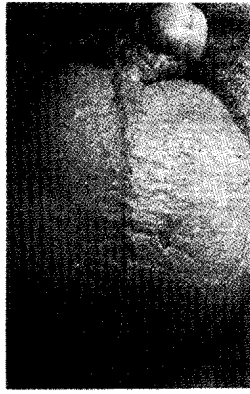


图40 性病淋巴肉芽肿：阴囊橡皮肿形成

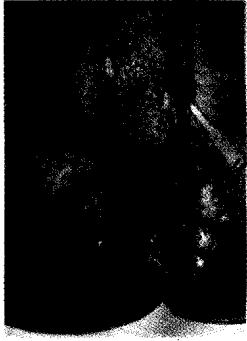

图41  
性病淋巴肉芽肿：阴唇橡皮肿形成

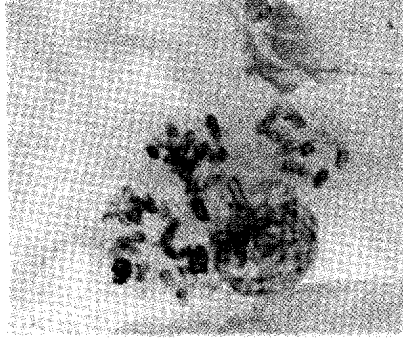


图42 腹股沟肉芽肿荚膜杆菌

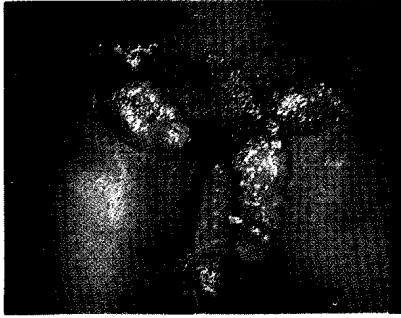

图43 腹股沟肉芽肿：腹股沟和阴部有肉芽肿形成

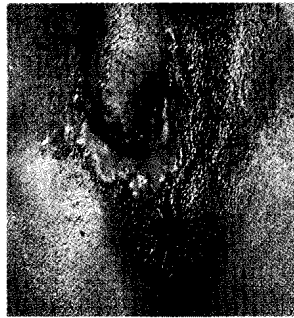

图44 腹股沟肉芽肿：女阴溃疡和阴唇橡皮肿

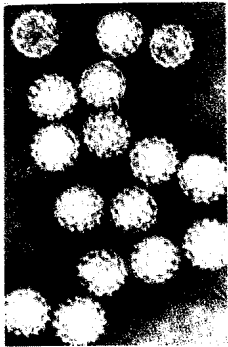


图45 人类乳头瘤病毒

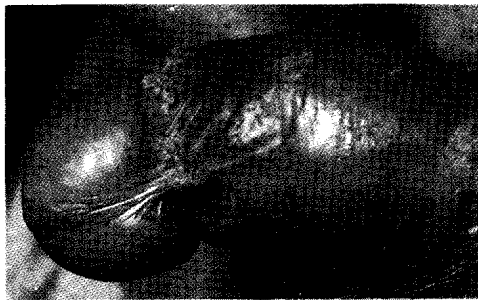


图46 尖锐湿疣：阴茎有菜花状丘疹

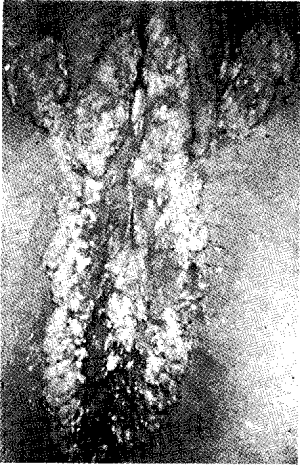


图47 尖锐湿疣：阴部、肛周有菜花样丘疹

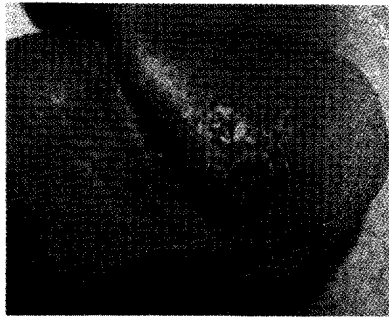

图48 阴部疱疹：龟头成堆水疱

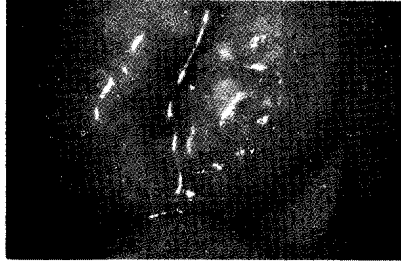

图50 阴部疱疹：宫颈有水疱和糜烂面

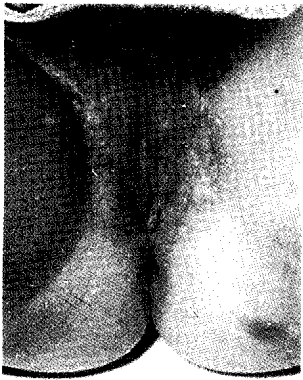

图49 阴部疱疹

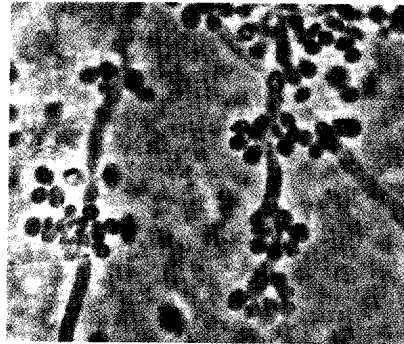


图51 白色念珠菌，有孢子和假菌丝

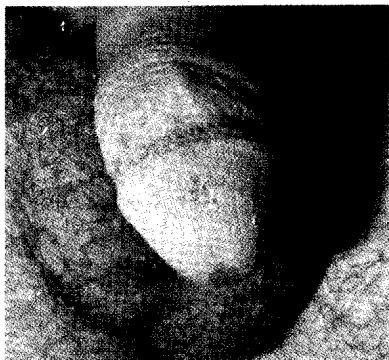

图52 念珠菌性尿道炎和龟头包皮炎：尿道口红斑、龟头包皮有丘疹和鳞屑

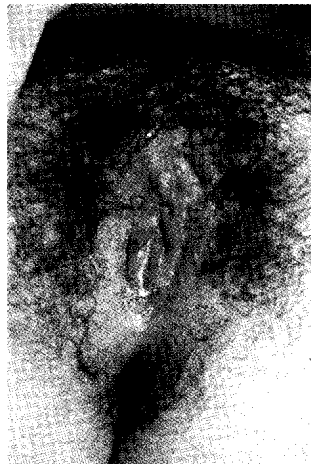

图54 念珠菌性阴道炎：阴部红斑、阴道有分泌物



图53 念珠菌性龟头包皮炎：龟头和包皮有大量白色分泌物

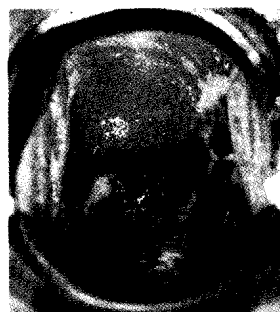

图56 念珠菌性宫颈炎：宫颈发红充血有乳酪样分泌物

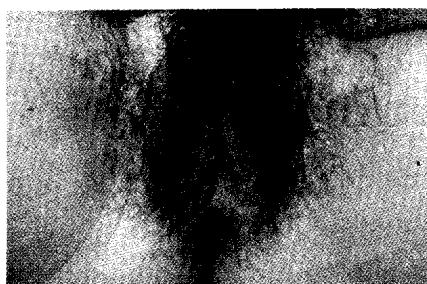


图55 念珠菌性阴周炎：阴部红斑、阴周有红色丘疹

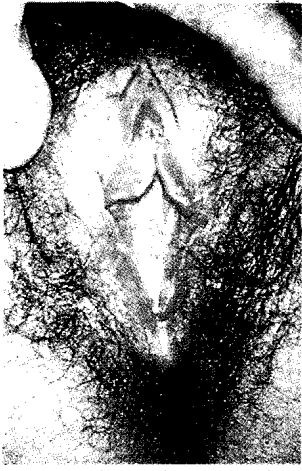

图57 滴虫阴道炎：阴道口有白色分泌物

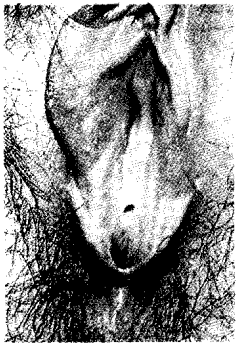

图 59 细菌性阴道炎

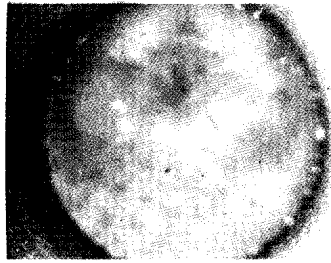


图58 滴虫宫颈炎：宫颈有小出血点




图60 正常阴道上皮细胞和乳酸杆菌

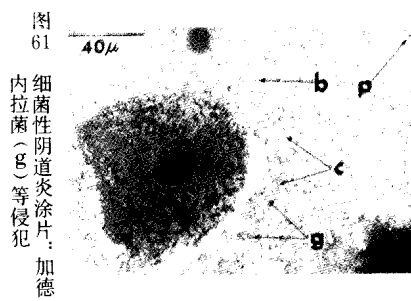


图 61 细菌性阴道炎涂片：加德内拉菌（G）等侵犯




图62 贾第虫




图63 阿米巴原虫

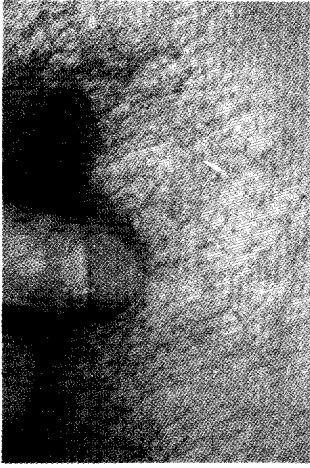

图64 阴虱病



图65 疥虫、虫卵及粪便

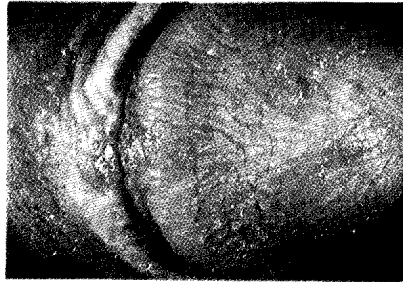


图66 阴茎疥疮: 龟头包皮有丘疱疹

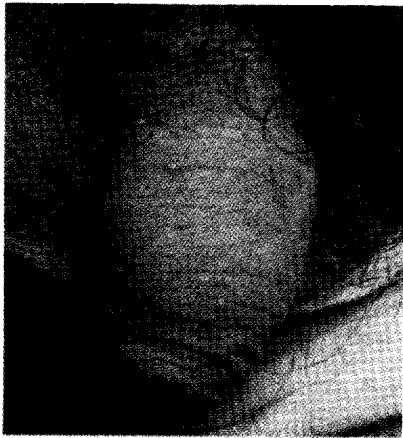


图67 接触性软疣

## 前 言

性病或性传播病是人类最古老的疾病之一，是危害人类最严重、发病最广泛的一种传染病。它不仅危害患者本人，也受害家庭和社会。

随着社会的进展，人口增多，群居城镇，社交频繁以及性生活和性道德的演变，目前世界上性传播病的患病和发病率已达到令人不安的程度。平均每秒钟约有4个人感染一种性病。世界卫生大会已指派世界卫生组织科学小组（于1982年）制定了控制性传播病的战略措施及规划。要求各国把性传播病的防治规划纳入到控制传染病的总体规划中去，使世界卫生组织各成员国规定在2000年人人享有保健的总目标能够达到。

性传播病虽然主要属于性病科或皮肤性病科，但它远远超越了皮肤性病科的范畴。因为性传播病不仅涉及皮肤性病科，也涉及泌尿（外）科、妇产科、内科、儿科等临床各科医学；也广泛涉及到微生物学、免疫学等基础医学；同时也属于预防医学和医学管理学方面的重要内容。因此，性传播病应成为临床医学、基础医学、预防医学、管理医学工作者所必须学习、研究、发展的一门科学。社会上的成年人以及需要进行青春期教育的青少年也应了解性传播病的发生、危害、治疗与预防等方面的基本知识，以便更有效地减少性传播病的传染蔓延及其危害。

作 者

1988年1月

# 目 录

## 总 论

### 第一章 概述

- 一、性传播病的定义…………… (1)
- 二、性传播病的种类…………… (2)
- 三、性传播病的分型…………… (3)
- 四、性传播病的病原…………… (3)
- 五、性行为与性传播病的发生…………… (5)
- 六、性传播病的流行…………… (7)
- 七、性传播病的危害…………… (11)
- 八、性传播病的治疗…………… (12)
- 九、性传播病的防治…………… (14)
- 十、性传播病的管理…………… (16)

### 第二章 生殖性器官的解剖与生理

- 一、男性生殖性器官的解剖与生理…………… (17)
- 二、女性生殖性器官的解剖与生理…………… (22)

### 第三章 性传播病的临床体格检查

- 一、性病史…………… (26)
- 二、物理检查…………… (26)
- 三、化验检查…………… (27)



## 各 论

### 第四章 肛交—性交型性传播病（一级性传播病）

艾滋（AIDS）……………（32）

### 第五章 性器—性交型性传播病（二级性传播病）

淋病……………（65）

梅毒……………（96）

非淋菌性尿道炎……………（149）

衣原体性尿道炎……………（152）

软下疳……………（158）

性病性淋巴肉芽肿……………（160）

腹股沟肉芽肿……………（165）

泌尿生殖道支原体病……………（167）

滴虫病……………（174）

细菌性阴道炎……………（181）

性病性盆腔炎……………（182）

### 第六章 皮肤粘膜—性交型（三级性病）

尖锐湿疣……………（185）

生殖器疱疹……………（188）

加德内拉阴道炎……………（191）

阴部念珠菌病……………（193）

阴虱病……………（199）

费—胡—枯氏综合征……………（203）

疥疮……………（205）

触染性软疣……………（213）

单纯疱疹……………（216）