枯痔丁疗法

李笑风 编著
李成平 整理

福建科学技术出版社

1985年·福州

枯痔丁疗法

李笑风　编著
李成平　整理

福建科学技术出版社出版
（福州得贵巷27号）
福建省新华书店发行
闽侯青圃印刷厂印刷
开本787×1092毫米 1/32　3.25印张　67千字
1985年6月第1版
1985年6月第1次印刷
印数：1—18,340
书号：14211·86　　定价：0.57元

目　录

第一章　肛门直肠的形态解剖……（1）
一、直肠……（1）
二、肛管……（2）
三、肛管内重要的标志线……（3）
四、直肠肛管旁的重要间隙……（5）
第二章　痔疮的病理和诊断……（6）
一、痔疮发生的原因……（6）
二、痔疮的类型……（7）
三、内痔核的症状……（8）
四、内痔核的鉴别诊断……（9）
五、内痔核的分期及分型……（10）
六、内痔核的形态变化……（12）
第三章　肛瘘的病理和诊断……（23）
一、肛瘘的成因……（23）
二、肛瘘的分类及特点……（24）
三、肛瘘的症状……（26）
四、肛瘘的诊断……（26）
第四章　枯痔丁的配制……（28）
一、枯痔丁的研制过程……（28）
二、枯痔丁对人体组织的作用及治疗原理……（28）
三、枯痔丁的配方及制法……（33）
四、枯痔丁类药剂的剂型……（34）

五、枯痔丁含砷量的测定及调节……（37）
第五章　内痔核的枯痔丁疗法……（39）
一、手术前检查及临床适应症……（39）
二、手术前的准备……（41）
三、内痔核的暴露……（41）
四、插枯痔丁的操作……（42）
五、一次多插与多次少插……（47）
六、手术后的引流……（49）
七、插药后可能出现的情况及其处理……（52）
第六章　肛门瘘管的治疗……（55）
一、肛门瘘管的插药……（55）
二、橡皮圈结扎法……（55）
三、复杂瘘管的结扎……（60）
四、靠近肛门深长瘘管的结扎……（60）
五、内瘘结扎法及塞药法……（62）
六、假物练习……（64）
第七章　痔瘘手术后护理……（66）
一、手术后的常规护理……（66）
二、大出血的原因及其处理……（67）
附　篇……（71）
观眼识痔的方法……（71）
蛲虫与肛瘘……（76）
肛瘘与结核……（79）
临床常用药选……（81）
枯痔丁疗法1400例总结……（83）

第一章　肛门直肠的形态解剖

一、直肠

直肠是大肠的末段，位于盆腔内，上接乙状结肠，沿骶、尾骨的前面下行，穿过盆腔底，下接肛管，长约12～15厘米。

在直肠的矢状面上，直肠并不直，有两个弯曲，相当于骶骨和尾骨的弯曲，与肛管形成近90度角。施行乙状结肠镜检查或灌肠时，应顺着弯曲插入，防止损伤肠壁。

在男性，直肠前方有膀胱、前列腺、精囊腺和尿道（图1）；在女性，直肠的前方有子宫和阴道。

直肠上部肠腔扩大，称直肠壶腹。直肠下部（与肛管交界处）的粘膜，由于括约肌收缩，出现8～10条纵行皱襞，

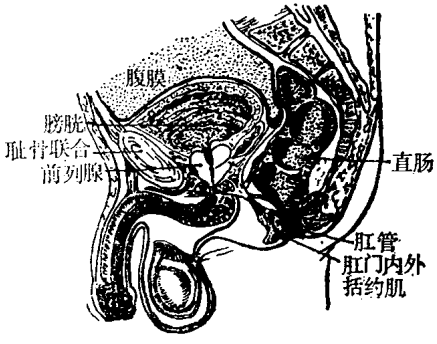

图1　直肠的矢状切面

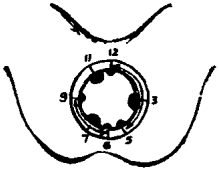

图2　3、7、11为母痔区

此为试读，需要完整PDF请访问：www.ertongbook.com

叫直肠柱（肛柱）。直肠柱的粘膜下层有丰富的静脉丛，而位于肛管左侧、右前、右后三处的直肠柱粘膜下静脉丛特别粗大，是内痔的原发部位，称母痔区（图 2 ）。

要注意正常直肠柱与一期内痔的区别。直肠柱呈纵形条状，粉红色，润泽、质韧；一期内痔呈圆形、椭圆形或其它形状，基底一般较大，色暗红或鲜红，粘膜表面呈颗粒状，有时糜烂、出血，质软。

相邻两个直肠柱基底之间有半月形皱襞，叫肛瓣。肛瓣与直肠柱之间的直肠粘膜形成许多袋状小窝，叫肛窦（肛隐窝），窦口向上，深 3 ～ 5 毫米，底部有肛腺的开口，平时分泌粘液润滑肛管，如感染易发炎，严重时可形成肛门脓肿，发展成肛瘘。所以，如有肛门瘘管，其内口可以先在肛窦处寻找。在肛管与直肠柱连接的地方，常有三角形乳头状隆起，叫肛乳头。由于这些解剖结构，直肠与肛管交界处形成一条不整齐的“齿状线”（图 3 ）。



图 3　直肠、肛管纵切面

二、肛管

肛管长约 3 厘米，上接直肠，下端终止于肛门。肛管表层在上部是移行上皮，下部是鳞状上皮。肛管周围有肛门

内、外括约肌及肛提肌环绕。内括约肌是不随意肌，外括约肌是随意肌。外括约肌分皮下部、浅部和深部三部分。皮下部为环状肌束，不附于尾骨上，切断时不会引起肛门失禁；浅部是椭圆形肌束，起于尾骨，向前分为两束，围绕肛管，止于会阴部；深部位于浅部的外上方，是环状肌束，不附于尾骨上。外括约肌深部和部分浅部、内括约肌和肛提肌的耻骨直肠部组成一个肌环，叫肛管直肠环，起着括约肛管的功能。此环如果在手术时被一次全切断，可引起肛门失禁（图 4）。

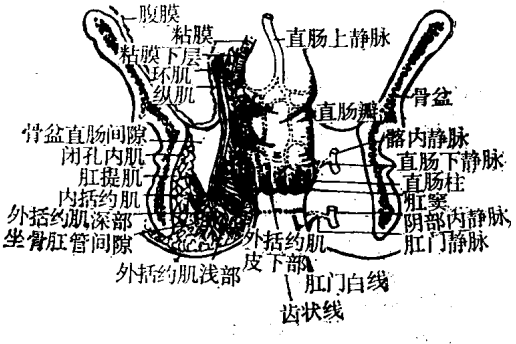

图 4　直肠的额状切面

三、肛管内重要的标志线

（一）齿状线

齿状线距肛门约 3 厘米，是直肠与肛管之间的界线，因外观如锯齿状得名。它在临床上有重要意义，这与它在解剖学上的特点有关（图 5 及表 1）。

齿状线附近的皮肤与深部组织连结紧密，不易分离，而直肠粘膜下组织疏松，移动性大。患严重的内痔以及直肠粘

表 1　　齿状线上、下结构比较

部位	齿状线上	齿状线下
外观	直肠粘膜为柱状上皮细胞。颜色粉红、柔软、润泽。可出现粘膜皱襞	肛管皮肤为鳞状上皮细胞。颜色淡红，稍显干燥。不出现粘膜皱襞
神经	受植物神经支配，对疼痛不敏感	受脊神经支配，感觉很敏锐
血管	直肠上动脉和直肠上静脉丛分布。静脉曲张则形成内痔。静脉血回流至门静脉。	直肠下动脉和直肠下静脉丛分布。静脉曲张则形成外痔。静脉回流至下腔静脉
淋巴	主要回流至腹主动脉周围或髂内淋巴结	主要回流至腹股沟淋巴结

膜脱垂时，粘膜都是越过齿状线而脱出，这一点要清楚。另外，因门静脉系统和腔静脉系统在齿状线处有交通，要注意在治疗痔核等病过程中勿感染炎症化脓，免致全身性感染。

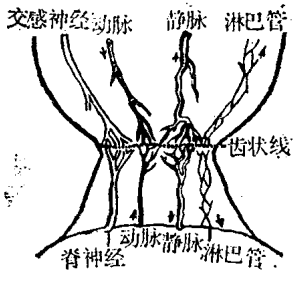

图 5　齿状线上、下的神经血管分布

（二）肛管白线

内括约肌与外括约肌皮下部的交界处，相当于肛管中、下1/3交界线，在肛管内形成一浅沟，叫做肛管白线。它用手指可以触及，肉眼不易观察。

（三）肛门皮肤线

肛门皮肤线是肛管皮肤与会阴部皮肤间的环形界线，因

肛门括约肌收缩而呈放射状。线以内皮肤呈暗褐色，薄，易破裂；线以外皮肤很松弛，有丰富的毛囊、皮脂腺、汗腺，易受感染。

四、直肠肛管旁的重要间隙

（一）坐骨肛管间隙

坐骨肛管间隙左右各一。它在肛提肌下方，坐骨、闭孔内肌的内侧。肛管直肠周围脓肿常见于此间隙。

（二）骨盆直肠间隙

骨盆直肠间隙左右各一，它在肛提肌上方、腹膜反折的下面（见图 4 ）。

第二章　痔疮的病理和诊断

痔是直肠柱内粘膜下和肛门皮肤下的静脉丛扩大、曲张、瘀血、肥厚而形成柔软的静脉瘤样肿物。

痔是肛门科最常见的病种，发病多数是劳动人民，任何年龄都会罹患，尤多见于中年人。

一、痔疮发生的原因

早在《黄帝内经》中就记载痔的发生原因是“筋脉横解”（即血管扩张），尤其指出痔的发生不单纯是局部原因，更主要的由于人体阴阳失调，加以外感六淫七情内伤而得。如“大肠积热，久忍大便”，“过量饮酒，饥饱不均，过食辛辣，久泻久痢，致使脾胃失调，湿热下注”，“气血亏损，气虚下陷”，“伤风积湿，风湿下冲”，“妇人妊娠，壅塞经脉，流溢渗漏肠间”……这些认识是长期临床实践中总结出来的，对痔发生的原因，有一定的关系。

由于肛门直肠位于人体躯干下部，直肠上静脉无静脉瓣，静脉向上回流比较困难。痔静脉在不同高度穿过直肠肌层，常受粪便压迫和腹压影响，容易使血液瘀积，静脉扩张，再加上全身某些情况，而产生痔。

具体地说，产生痔的原因有以下几种：

第一，习惯性便秘，蹲厕过久；

第二，饮食不节，喜食辛辣刺激食物；

第三，久泻久痢，慢性胃肠疾病；

第四，年老体弱，肌肉无力；

第五，门静脉压力增高，肝硬化；

第六，高血压病，动脉硬化；

第七，腹压增高，妊娠，下腹部肿瘤；

第八，肛门直肠慢性炎症。

二、痔疮的类型

痔疮是由肛门、直肠的痔静脉曲张而形成的。它分为内痔（核）、外痔和混合痔三种类型（图6）。

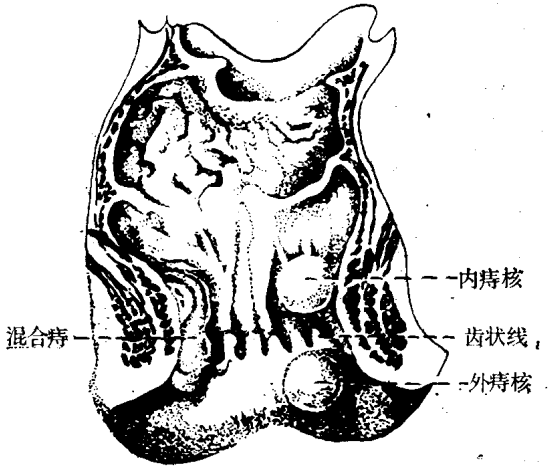

图6　痔核的分类

（一）内痔核

痔疮位于肛门内，表面为粘膜所复盖的叫内痔，是由痔内静脉丛的曲张所形成的。它是本章的重点内容，将在下面详细叙述。

此为试读，需要完整PDF请访问：www.ertongbook.com

（二）外痔

痔疮位于肛门边缘，表面为皮肤所复盖的叫外痔，是由痔外静脉丛的曲张而形成的。

按病理变化的不同和临床所见，把外痔分为四种。

1．血栓外痔：在肛门部皮下发生卵圆形肿块，硬结疼痛。常因肛门静脉发炎引起，其病变为静脉内有血栓形成或静脉破裂流血，血管内外充满血块。

2．静脉扩张外痔：由于肛门皮下静脉曲张引起，在肛门缘形成圆形、椭圆形或长形的肿块。

3．炎性外痔：由于肛门皱襞炎症水肿引起，常见于肛门部轻微损伤继发细菌感染之后，可见肛门部红肿，有痒痛、烧灼感。

4．结缔组织外痔：系肛门缘有1～2个皮肤皱襞变大，结缔组织增生故名，亦名皮肤外痔或哨兵痔。

（三）混合痔

发生于齿状线的上方及下方，由痔内及痔外静脉丛扩张充血彼此连合而成。一般先有内痔，而后因静脉血流影响又发生外痔。因而混合痔包括内痔及外痔两部分。

三、内痔核的症状

（一）大便出血

大便出血是内痔核的主要症状。其出血程度不一，轻者仅在粪便表面带有少量血液，或在揩大便时卫生纸上粘有血迹；中等者于排便时滴血；重者血液由局部射出。以上出血均为新鲜血液。出血时，患者多不感痛苦，因少量出血，肛门坠胀感反可减轻。长期出血，可继发低色素性贫血。但也有不出血者。

（二）内痔脱出

轻者仅在大便时脱出，便后自行缩回；重者要用手推回，或须卧床休息片刻才能慢慢缩回，甚至咳嗽、行走或稍一用力，痔核就会脱出。脱出的痔核每因发炎，痔核肿大，嵌顿在肛门外，引起灼痛、里急后重以及发热、小便困难。

（三）坠胀、疼痛、分泌增多

一般痔核不感疼痛。有时仅感肛门坠胀、大便不畅。如果痔核因大便干结或腹泻等刺激肿胀，痔内血栓形成，就有疼痛感觉。若痔核嵌顿，则疼痛加剧。有的内痔核，由于直肠粘膜受刺激而分泌增多，肛门部常有瘙痒不适，甚而发生湿疹。

四、内痔核的鉴别诊断

大便时如有出血，有肿物脱出，检查时发现于齿状线上方有暗红色或深紫色的隆起，表面粗糙呈颗粒状，不难诊断是内痔核。此时尚须注意区分其属何期、何型和有无并发症等，以便决定是否采用枯痔丁疗法及其它辅助疗法。

有些肛门直肠疾病，并不适用枯痔丁治疗，甚至由于治疗不当，给患者带来不应有的痛苦，或延误其它疾病的治疗时间（如直肠癌）。所以，要注意内痔核与其它疾病的鉴别诊断。

（一）直肠息肉

多发生在直肠上部，呈乳头状小瘤，红色，有蒂，质坚实，容易流血。多见于儿童。

（二）直肠粘膜脱垂

直肠粘膜脱出肛门外，呈环形，表面平滑，质软，常有

由中央向外放射形纵沟。多见于小儿及老年人。

（三）直肠癌

常见于40岁以上年龄。其形不整，表面凹凸不平，质坚硬，常有大量分泌物流出。活体组织检查可以确诊。

（四）肛乳头肥大

起于肛管齿状线，常为锥形，被有皮肤，质坚韧，呈灰白色，形小，不经常流血，有触痛。

（五）肛门裂

常见于肛门后部，呈梭形裂口，有出血，疼痛剧烈。陈旧性肛门裂于肛门口，可见到“哨兵痔”。

（六）肛窦炎

系肛窦和肛瓣发炎肥大，大便时肛门疼痛数分钟，以后有阵发刺痛。它与肛门裂不同点是：肛门裂疼痛时间较长，而肛窦炎甚短。

（七）肠出血

血色深，且与粪便混合。而内痔流血色红，血常附着于粪便表面。

五、内痔核的分期及分型

（一）内痔核的分期

内痔核按病情发展，可分为三期。

第一期：形态如黄豆至樱桃大小；颜色红，痔核粘膜层菲薄，容易受粪便磨擦出血，但血量不多；因痔核小，大便时不脱出；痔核组织为血管肿型（痔静脉丛兼毛细血管）；患病期为二至三年。

第二期：是由一期内痔发展而成。形态稍大如榛子至栗子，或更大些；颜色深红；痔核粘膜层增厚，较重的刺激或

磨擦才会出血，出血量多；因痔核较大，大便时会脱出，但能自动缩回；痔组织多为血管肿型，有的出现静脉瘤型，为青蓝色肿块。患病期约为六至七年。

第三期：是由二期内痔发展而来。形态大如荔枝，也有更大或略小者；颜色灰白；痔核粘膜层厚而韧，一般不出血；因痔核大，大便时脱出不能缩复，要用手按回肛内；痔核组织为纤维肿型。患病期约十年或更久。

此外，还有严重的内痔核脱出，用手还纳后，（或行走时）又自行脱出，所谓第四期者。此症由于日久年长，肛门括约肌松弛所致，比较少见。

（二）内痔核的分型

内痔核的发生、发展，由于时间不同，其组织和形态也会发生变化，分为三型。

1．血管肿型：此型是由痔静脉丛与毛细血管结合而成。是内痔核中最常见的一种（包括一、二期内痔）。其形态由小而大；痔核粘膜层，开始菲薄，日久较厚而韧；颜色由红变深红；容易出血，出血量由少至多；大便后不脱出，如脱出能自动缩回。病程经过由一至二年或八至九年。

2．静脉瘤型：此型痔核是由静脉血瘀滞在扩张的痔静脉管内而成。形态较小；颜色青蓝为其特征；不易出血，出血能自止；大便后不脱出。病程经过约三至四年。

3．纤维肿型：此型痔核是因患内痔日久，痔粘膜纤维组织增生、增厚而变韧。痔核形态较大；出血少或不出血；痔核粘膜颜色淡红或灰白；大便后脱出，不能回纳，须用手按回肛门内。病程经过约十年。此型相当于内痔核第三期、第四期。

六、内痔核的形态变化

在内痔核的分期、分型中，已将内痔核的一般形态作了描述。但是，临床上见到的痔核，还有特殊的形态，以及由于炎症等原因的影响，一般的内痔核形态尚会变化。为了治疗上的便利，现按肉眼观察，把内痔核的各种特殊形态作一简要介绍。

（一）炎性内痔

部位：常因内痔肿大而下移，不在原位（图7）。

组成：多属血管肿型。

颜色：紫红。

数目：常见为一个，多发者少。

症候：因感染发炎，痔体肿大，有疼痛灼热感。但治疗几天，炎退肿消，脱出部分仍能恢复原状。

处理：用止痛消炎膏外敷，或用20%硫酸镁湿热敷，可加服消炎药物。

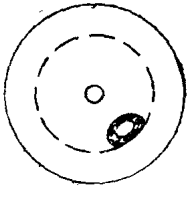

图7　炎性内痔

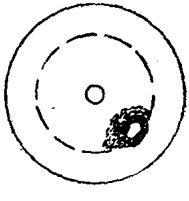

图8　嵌顿性内痔

（二）嵌顿性内痔

部位：突出于肛门口（图8）。

组成：同内痔核。

颜色：青紫色，周围有水肿。

大小：比原形大，时久则萎缩。

数目：同炎性内痔。

症候：痔核脱出，不能缩回，疼痛剧烈，甚至流血、溃烂，渐至坏死。因系痔核肿大脱出，被括约肌勒住，不能缩回，又称绞窄性内痔。

处理：根部用结扎法，或用插药法，不久痔体变黑紫后脱落。

（三）吊灯痔

部位：原在齿状线上，渐渐下垂至肛门（图9）。

组成：多为纤维肿型。

形态：底小、顶大，下垂如吊灯型。

颜色：紫红。

大小：如拇指或食指，比一般内痔大些。

数目：一个。

症候：破则流血，无痛，中藏血液如静脉瘤；有的是中空无物，是粘膜一块下垂，须仔细分别。本症较少见。

处理：结扎后插药，使之脱落。

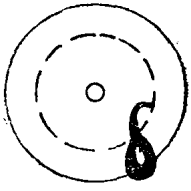

图9　吊灯痔

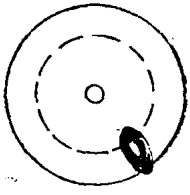

图10　牛奶痔

（四）牛奶痔

部位：同内痔核（图10）。

此为试读，需要完整PDF请访问：www.ertongbook.com