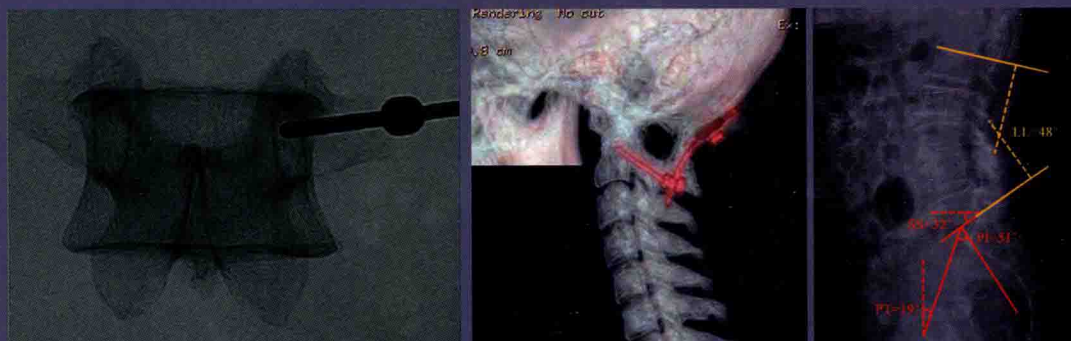


· 第2版 ·

# 简明 脊柱内固定图谱

ESSENTIAL ATLAS OF SPINAL FIXATION



■ 主 编 菅凤增



科学出版社

ESSENTIAL ATLAS OF SPINAL FIXATION

(Second Edition)

# 简明脊柱内固定图谱

(第2版)

主 编 菅凤增  
副主编 陈 赞 吴 浩 李维新 王兴文  
编 者 (以姓氏笔画为序)  
王 凯 王作伟 刘振磊 关 健  
江 伟 张 璨 段婉茹 姚庆宇

科学出版社

北 京

## 内 容 简 介

本书共分13章。第1~3章介绍了脊柱内固定螺钉、脊柱内固定生物力学基础及脊柱稳定性的影像学评价,第4~9章分别阐述了脊柱内固定的临床常用方法,第10、11章分别讲述了脊柱创伤、脊柱肿瘤的处理,第12、13章讲述了脊柱外固定支具及植骨融合等技术。本书是编者所在神经脊柱外科团队多年经验及积攒病例的总结,对于推动国内脊柱外科的发展具有重要意义。

全书图片精美、语言简明,是神经外科、骨科医师不可多得的重要参考用书。

### 图书在版编目(CIP)数据

简明脊柱内固定图谱/菅凤增主编. —2版. —北京:科学出版社,2018.12  
ISBN 978-7-03-058926-2

①简… Ⅱ.①菅… Ⅲ.①脊柱-外科手术-固定术-图谱 Ⅳ.R681.5-64

中国版本图书馆CIP数据核字(2018)第218320号

责任编辑:于 哲 / 责任校对:李 影

责任印制:赵 博 / 封面设计:龙 岩

版权所有,违者必究。未经本社许可,数字图书馆不得使用

**科学出版社** 出版

北京东黄城根北街16号

邮政编码:100717

<http://www.sciencep.com>

**三河市春园印刷有限公司** 印刷

科学出版社发行 各地新华书店经销

2014年11月第 一 版 由人民军医出版社出版

2018年12月第 二 版 开本:787×1092 1/16

2018年12月第一次印刷 印张:20

字数:668 000

定价:145.00元

(如有印装质量问题,我社负责调换)

## 主编简介



**菅凤增** 主任医师,教授,博士生导师,首都医科大学宣武医院神经外科副主任、神经脊柱外科主任。1990年毕业于山东医科大学(山东大学医学院),1997年在罗马大学学习,2002年获得神经外科临床医学博士学位。2004年回国后应邀加入首都医科大学宣武医院神经外科,并于2005年创建了国内第一个神经脊柱外科专业。工作中一直秉承创新精神,并将“微创”与“安全”贯彻始终。与此同时,在国内连续举办多期脊柱显微外科及内固定技术学习班,培养了大批神经脊柱外科人才。因其在推动我国神经脊柱外科领域的发展所取得的成绩,2008年获得“王忠诚青年神经外科医师奖”。2013年获“北京优秀中青年医师”奖。担任社会职务:中国医师协会神经外科分会脊柱脊髓专家委员会主任委员、中华医学会神经外科分会脊柱脊髓学组副组长、亚太地区颈椎学会执行委员、中华医促会骨科分会脊柱内镜专业委员会副主任、国际神经外科联合会(World Federation of Neurological Surgery)脊柱委员会委员。

## 第2版前言

当今技术发展日新月异,尤其在脊柱外科领域,如腰椎腹膜后侧方入路治疗腰椎管狭窄、腰椎滑脱及腰椎畸形的矫形等,较传统技术相比,其优势逐渐为临床医生及患者认可和接受。腰椎皮质骨通道螺钉技术,除经皮螺钉技术之外,提供了另一种同时可以减压及固定的微创技术,对于合并严重骨质疏松、需要内固定的患者,多了一种选择。《简明脊柱内固定图谱》(第1版)出版后,深受广大同行及读者的欢迎,并多次加印。应广大读者及同行的要求,我们在第2版中,增加了近年来的临床出现的一些新技术,同时,将临床中逐渐改进的技术一并呈献给大家,如寰枢椎脱位的直接后路复位技术等,同时完善了脊柱创伤及脊柱肿瘤治疗原则等章节。

在《简明脊柱内固定图谱》(第2版)即将出版之际,我们首先感谢广大读者及同行的厚爱,指出了第一版中的错误及不足之处,我们一一作了修改,但由于水平及能力所限,一定还会发现一些新的问题,希望大家继续批评指正。

管凤增


## 第1版序一

脊柱外科手术中,对脊髓和神经组织进行减压及维护脊柱稳定是手术不可分割的两个方面。一般认为,脊柱外科作为一个交叉学科,神经外科医师更专注减压,而骨科医师更注重固定。

由于多种原因,国内神经脊柱外科发展相对滞后,随着理念的不断更新及亚专科专业设置的不断完善,参与脊柱脊髓手术的神经外科医师越来越多,病种也从单纯的脊髓肿瘤拓展到脊柱退行性疾病、外伤、畸形等方面。即使是脊髓肿瘤的治疗,由于肿瘤引起的骨质破坏、手术中椎板切除等都有可能引起脊柱不稳,单纯肿瘤切除而忽视脊柱的内固定已经远远不能满足治疗的要求。因此,神经外科医师从硬脊膜内走向硬脊膜外,积极开展脊柱内固定技术是目前我国神经外科开展脊柱脊髓手术的当务之急。早年椎弓根螺钉面世之初,美国骨科界曾反对神经外科医师使用脊柱内固定及融合技术,但随着理念的不断更新及对疾病认识的不断深入,这种保守力量逐渐退去,越来越多的人认识到,在脊柱脊髓疾病的治疗中,神经外科与骨科的合作远远大于分歧,单纯骨科或单纯神经外科都不能成为独立的脊柱外科。如今欧美国家的骨科医师也在强调显微(微创)减压,而神经外科医师也能得心应手地进行脊柱内固定,甚至参与设计改良了许多内固定技术,如枕-颈固定、颈椎病前路手术中的无切迹螺钉、人工椎间盘等。在脊柱微创内固定领域,神经外科更是引领这一技术的发展方向。

近年来,许多神经外科医师勇于开拓,在神经脊柱外科领域取得了长足发展,得到了国内外同行的高度评价。宣武医院神经外科是脊柱领域的佼佼者,成绩令人瞩目。与此同时,他们通过开设大量的学习班和组织会议积极推动国内神经脊柱外科的发展。应运而生的《简明脊柱内固定图谱》是他们工作经验的积累,是国内神经外

科第一部有关脊柱内固定的专著,值得祝贺,在此也向有志于神经脊柱外科的广大医师推荐。相信这一著作必将对我国神经脊柱外科的发展起到重要的推动作用。



中国科学院院士

首都医科大学附属天坛医院神经外科教授

2014年10月16日

## 第1版序二

当《简明脊柱内固定图谱》这本书在我电脑中呈现时,我真是喜出望外!没想到这么快就出了图谱!

从2004年到现在,还不到10年,一个没有脊柱神经外科基础的科室,已然成为中国首屈一指的神经脊柱专科,拥有年手术700多例的骄人成绩(只有13张床)!不仅如此,还获得了3项实用新型专利和15项研究课题,在国际期刊发表6篇文章,举办了19期学习班和全国大会。如今,这厚厚的一本图谱又放在面前,可以想像这其中付出何等的心血和努力,团队是何等的同心同德!

我心仪脊柱神经外科已30多年。且不说我是骨科医生出身,又干了37年神经外科,单是我1982年留学法国,以后又周游各国,所到之处无不发现在神经外科中脊柱外科的工作如火如荼。心中便一直有个念想,有朝一日一定要在神经外科中建立脊柱外科的亚专业。

菅凤增主任留学意大利6年,获得过意大利的博士学位。2004年回国加盟宣武医院。当我向他描述脊柱外科的蓝图时,他的眼中也充满着期待的光芒。他勤奋好学,心细手巧,善于琢磨,苦于钻研。从解剖、病理、力学、影像一一着手,不仅开展脊髓肿瘤手术,更在脊柱退行性疾病、脊柱脊髓畸形等疾病,从零开始,从一钉一铆、一凿一钻开始,充分发挥显微神经外科的特长,完善了整体的脊柱神经外科,形成了自己的技术优势。如在国内最早开展并报告了单纯后路复位固定治疗先天性寰枢椎脱位,改变了这类疾病的治疗模式,成为目前治疗这类疾病的主要术式之一。在国内率先开展并报告了颈椎后路椎间孔扩大减压技术、一侧入路双侧减压治疗腰椎管狭窄等微创技术,经皮椎弓根螺钉固定及矫形技术在质量和数量上在国内都处于领先地位。近年来开展的经皮内镜技术进一步完善了我院



脊柱神经外科在微创领域的特色与优势。

头颅和脊柱都是包绕中枢神经系统的重要结构,也是发生问题影响神经组织的主要疾病。围绕这些疾病,处理这些结构的病变,自然是神经外科领域中不可或缺的一部分,脊柱内固定是神经外科医生必须掌握的技术和能力。《简明脊柱内固定图谱》正是为了这一需求应运而生。相信这一著作一定能够帮助神经外科医生尽快掌握脊柱内固定技术,并积极推动国内神经外科在这一领域的发展。

菅主任和他的团队所创造的成绩,已成为我们 CHINA-INI 亚专科发展的典范,被称为“脊柱速度”,这个速度不仅是手术时间快、技术更新快,更是学科发展快。借助大数据时代的东风、人文关怀的温暖,将使更多病人受益!



中国国际神经科学研究所执行所长  
中国医师协会副会长神经外科分会会长

## 第1版前言

脊柱内固定技术是神经脊柱外科的基础,由于多种原因,国内神经外科在这一领域的发展相对缓慢。作为神经外科的重要组成部分,神经脊柱外科近年来在国内有了长足发展,神经外科医师对脊柱外科的兴趣与热情逐年增高。不容置疑,神经脊柱外科必将成为神经外科新的重要发展方向。为了帮助广大神经外科医师尽快掌握脊柱内固定技术,利用更加完善的技术为患者服务,作者编写了这一简明图谱。

由于近年来影像学的快速发展,尤其CT重建技术可以从不同角度更加全面地了解脊柱的骨性解剖,为学习脊柱内固定技术提供了方便。学习脊柱内固定技术需要掌握的关键知识为脊柱骨性解剖及影像学解剖,多数情况下,手术中需要借助X线判断螺钉的位置。因此,本图谱采用实物标本与放射影像相结合,并最终落实到实际病例这样一种更加贴近临床的方式上,直观地将脊柱内固定技术介绍给大家。另外,同样一个位置的螺钉植入方法可能有多种,本书所介绍的是作者临床最常用的方法。单纯从技术角度,相对于脑、脊髓等神经外科手术,脊柱内固定容易得多。但即便如此,由于从头颈交界区,到颈、胸及腰骶椎的解剖及生物力学差异较大,内固定方式方法也不同,因此,认真的学习训练也是十分必要的。

本书既可以作为神经外科、骨科医师学习脊柱内固定的教材,也方便他们在临床工作中参考。本图谱的编写历时多年,所选病例均为作者近年来接诊的手术患者,少部分为外院会诊病例。

另外,学习脊柱内固定技术也需要了解脊柱及内固定的生物力学,同时涉及外支具的使用,这些知识对提高内固定的效果有着重要的意义。

由于作者经验及水平有限,书中的不足之处,欢迎广大读者同仁批评指正,多提宝贵意见,以期进一步提高本书的质量。

编者

2014年9月

# 目 录

<b>第1章 脊柱内固定螺钉简介</b> .....	<b>(1)</b>
一、螺钉构成与种类 .....	(3)
二、螺钉固定的生物力学特点 .....	(5)
<b>第2章 脊柱内固定生物力学基础</b> .....	<b>(7)</b>
第一节 基本概念 .....	(9)
一、笛卡尔坐标系 .....	(9)
二、矢量、标量及瞬时旋转轴 .....	(10)
三、弹性模量、剖面模数(截面模量)与惯性矩 .....	(10)
四、牛顿力学定律 .....	(11)
五、脊柱功能单位 .....	(11)
六、生物力学柔性试验 .....	(11)
第二节 人体脊柱生物力学特性 .....	(12)
一、骨 .....	(12)
二、脊柱 .....	(13)
三、椎体 .....	(13)
四、椎间盘 .....	(14)
五、关节突及椎体背侧结构 .....	(14)
六、韧带 .....	(15)
七、肌肉 .....	(16)
第三节 脊柱置入材料学 .....	(17)
一、置入材料的基本要求 .....	(17)
二、置入材料分类 .....	(18)
三、常用材料的基本特性 .....	(18)
第四节 脊柱置入物界面设计及其生物力学原理 .....	(19)
一、界面设计 .....	(19)
二、生物力学原理 .....	(21)
<b>第3章 脊柱稳定性的影像学评价</b> .....	<b>(29)</b>
一、颅颈交界区 .....	(31)
二、颈椎 .....	(33)
三、胸椎 .....	(33)

四、腰椎	(33)
五、脊柱畸形的基本概念	(34)
六、颈椎矢状位平衡	(39)
<b>第4章 颅颈交界区后路螺钉固定</b>	<b>(43)</b>
第一节 解剖及影像学解剖	(45)
第二节 螺钉植入技术	(49)
第三节 手术影像关注点	(52)
第四节 临床病例	(55)
一、C <sub>1</sub> “椎弓根”/侧块~C <sub>2</sub> 椎弓根螺钉	(55)
二、枕骨~C <sub>2</sub> 椎弓根螺钉	(64)
三、C <sub>1</sub> 侧块(枕髁)~C <sub>2</sub> 椎弓根螺钉	(72)
四、C <sub>2</sub> 椎板螺钉	(74)
五、枕骨~C <sub>2</sub> 椎弓根~C <sub>3</sub> 侧块螺钉	(76)
附:经口腔齿状突切除	(78)
<b>第5章 颈椎前路内固定</b>	<b>(83)</b>
第一节 解剖及影像学解剖	(85)
第二节 螺钉植入技术	(87)
第三节 临床病例	(87)
附:颈椎人工椎间盘	(95)
<b>第6章 颈椎后路(C<sub>3~6</sub>)侧块螺钉内固定</b>	<b>(103)</b>
第一节 解剖及影像学解剖	(105)
第二节 螺钉植入技术	(108)
第三节 临床病例	(109)
附:微型钛钉-钛板固定椎板复位/椎管扩大成形术	(118)
<b>第7章 颈胸交界区后路螺钉内固定</b>	<b>(123)</b>
第一节 C <sub>7</sub> 、T <sub>1</sub> 、T <sub>2</sub> 解剖及影像学解剖	(125)
第二节 C <sub>7</sub> 、T <sub>1</sub> 、T <sub>2</sub> 螺钉植入技术	(126)
第三节 临床病例	(134)
<b>第8章 胸椎(T<sub>3~12</sub>)椎弓根螺钉内固定</b>	<b>(145)</b>
第一节 解剖及影像学解剖	(147)
第二节 螺钉植入技术	(148)
第三节 临床病例	(153)

<b>第 9 章 腰骶椎椎弓根螺钉内固定 .....</b>	<b>(169)</b>
第一节 解剖及影像学解剖 .....	(171)
第二节 螺钉植入技术 .....	(173)
第三节 经皮椎弓根螺钉植入技术 .....	(180)
第四节 临床病例 .....	(181)
附 9-1: 腰椎皮质骨钉道(CBT)螺钉 .....	(201)
附 9-2: 合并椎管内病变的脊柱畸形 .....	(205)
附 9-3: 脊柱退变性畸形矫形技术(TLIF 及 OLIF 技术) .....	(218)
<b>第 10 章 脊柱创伤 .....</b>	<b>(229)</b>
第一节 颅颈交界区创伤 .....	(231)
一、枕髁骨折 .....	(231)
二、寰椎骨折 .....	(232)
三、枢椎骨折 .....	(233)
四、临床病例 .....	(234)
第二节 下颈椎创伤 .....	(241)
一、下颈椎创伤分型 .....	(241)
二、Dvorak 循证指南 .....	(248)
三、临床病例 .....	(250)
第三节 胸腰椎创伤 .....	(255)
一、胸腰椎创伤分型 .....	(256)
二、临床病例 .....	(267)
<b>第 11 章 脊柱肿瘤稳定性评价及处理原则 .....</b>	<b>(277)</b>
第一节 脊柱肿瘤外科治疗基本原则 .....	(279)
一、脊柱肿瘤的外科分期 .....	(279)
二、肿瘤的切除边界和手术原则 .....	(280)
三、脊柱转移瘤的外科治疗 .....	(280)
四、脊柱肿瘤稳定性评估与重建 .....	(282)
第二节 脊柱肿瘤治疗方案和内固定技术临床病例 .....	(283)
<b>第 12 章 取骨技术及骨融合 .....</b>	<b>(289)</b>
一、骨生物学 .....	(291)
二、植骨种类 .....	(291)
三、取骨技术 .....	(291)
四、植骨床及骨块的准备 .....	(293)
五、骨融合的影像学评估 .....	(293)

<b>第 13 章 脊柱外固定支具</b> .....	<b>(297)</b>
第一节 颈椎支具 .....	(299)
第二节 胸腰骶椎支具 .....	(303)

# 脊柱内固定螺钉简介





与钢丝、钛缆、骨钩等相比,螺钉可以提供坚强的内固定,这也有利于最终达到骨性融合。在脊柱内固定中,螺钉已经用于椎弓根、椎弓根峡部、椎板、侧块等固定,枕骨、髂骨等也是螺钉固定常用的位置。

目前的螺钉多为钛材料制成,有良好的抗腐蚀及内在稳定性,同时又有良好的生物相容性。对以前的不锈钢螺钉,钛金属螺钉更容易疲劳和断裂,但有较好的磁顺应性,术后磁共振检查伪影较小。

## 一、螺钉构成与种类

### (一) 螺钉构成

螺钉是由螺杆、螺纹、钉头及螺尾构成(图 1-1)。一般所说的螺钉直径是指螺纹的直径,即最大螺钉直径,而最小直径是螺杆的直径(图 1-2)。




图 1-1 螺钉由螺杆、螺纹、钉头及钉尾构成,U形尾可用于连接钛棒




图 1-2 螺钉的直径一般指螺纹的直径,即最大直径(D),最小直径为螺杆的直径(d)

根据不同的用途及不同的生物力学特性,用于脊柱内固定的螺钉分为多种,如自攻螺钉和非自攻螺钉、骨皮质和骨松质螺钉、加压螺钉、中空螺钉、锁紧螺钉等。另外,根据螺钉尾的不同设计及不同的临床用途,可分为单向螺钉、万向螺钉等。各种螺钉有其不同的生物力学特性及不同的植入技术。

### (二) 螺钉种类

#### 1. 自攻螺钉与非自攻螺钉(self-tapping and nonself-tapping screws)

(1)自攻螺钉:自攻螺钉与非自攻螺钉是根据螺纹与钉头的不同而区分的,其使用方法也不同。自攻螺钉螺纹锐利,钉头也相对锐,有一定的向前切力;而非自攻螺钉螺纹不那么锐利,钉头也相对平,没有向前的切力。两种螺钉植入前均需要用钻在骨内钻出钉道,自攻螺钉由于钉头及螺纹较锐,可以直接沿钉道拧入;而非自攻螺钉需要在螺钉拧入前在钉道内攻丝,攻丝的直径与螺纹的宽度相对应。

(2)非自攻螺钉:可以取出并重新沿原钉道拧入,理论上讲,非自攻螺钉的抗拔出力度较自攻螺钉稍大。

#### 2. 骨皮质螺钉与骨松质螺钉(cortical and cancellous bone screws) 骨皮质螺钉通常为