

常见  
皮肤病  
鉴别诊疗  
彩色图谱

王端礼 主编  
福建科学技术出版社



# 常见 皮肤病 鉴别诊疗 彩色图谱

主 编 王端礼

副主编 季素珍 刘玲玲 韩钢文

编 写 王端礼 季素珍 刘玲玲 韩钢文 李冠群



福建科学技术出版社

(闽)新登字 03 号

图书在版编目 (CIP) 数据

常见皮肤病鉴别诊疗彩色图谱/王端礼主编. —福州:  
福建科学技术出版社, 2000. 8

ISBN 7-5335-1634-6

I. 常… II. 王… III. 皮肤病-诊疗-图谱  
IV. R751-64

中国版本图书馆 CIP 数据核字 (2000) 第 12424 号

常见皮肤病鉴别诊疗彩色图谱

王端礼 主编

\*

福建科学技术出版社出版、发行

(福州市东水路 76 号)

各地新华书店经销

福建省科发电脑排版服务公司排版

福建新华印刷厂印刷

开本 850×1168 毫米 1/32 13.25 印张 4 插页 298 千字

2000 年 8 月第 1 版

2000 年 8 月第 1 次印刷

印数: 1—5 000

ISBN 7-5335-1634-6/R · 315

定价: 74.00 元

书中如有印装质量问题, 可直接向承印厂调换

## 前 言

皮肤病病种繁多，皮损表现多样，有的是疥癣小疾，有的则是危重疾病，即使是常见病、多发病，其临床表现有时也和其他疾病有许多相似之处。若诊断不明确，治疗无从下手或延误治疗，给病人带来不利影响。因此正确诊断和鉴别诊断，是治疗皮肤病的一个重要前提。不过，皮肤病各有自己的形态特征，掌握皮肤病的形态特征，特别是它的基本损害特点，就不难作出正确的诊断并实施有效的治疗。

国内已经有了不少大型和普及型的皮肤科书籍、教材，也有一些大型图谱出版，在一定程度上满足了皮肤病诊断和治疗的需要。但从鉴别诊断的角度出版图谱，就不多见了。有鉴于此，我们精选了北京大学第一临床学院皮肤科数十年积累的图片，加以归类、整理，并辅以一些文字（主要是皮肤病形态学特点、诊断、鉴别诊断和治疗等），出版这本鉴别诊断图谱，以期对一般皮肤科医生和基层医务人员有所帮助。

由于时间仓促、水平有限，本书不足或错误之处，敬请读者不吝指正。

编著者

2000年1月

## 目 录

第一章 正常皮肤组织结构 .....	(1)
第二章 皮肤损害及定义 .....	(5)
第三章 皮肤病的诊断方法 .....	(21)
第四章 皮炎湿疹类皮肤病 .....	(36)
接触性皮炎 .....	(36)
湿疹 .....	(42)
异位性皮炎 .....	(51)
第五章 荨麻疹、药疹 .....	(57)
荨麻疹 .....	(57)
丘疹性荨麻疹 .....	(64)
药疹 .....	(65)
第六章 病毒性皮肤病 .....	(76)
疣 .....	(76)
寻常疣 .....	(76)
扁平疣 .....	(80)
传染性软疣 .....	(82)
单纯疱疹 .....	(84)
带状疱疹 .....	(86)
水痘 .....	(89)
幼儿丘疹性肢端皮炎 .....	(91)
第七章 球菌性皮肤病 .....	(93)

---

脓疱疮 .....	(93)
新生儿脓疱疮 .....	(96)
毛囊炎 .....	(97)
须疮 .....	(99)
秃发性毛囊炎 .....	(100)
疖与疖病 .....	(101)
疔 .....	(103)
丹毒 .....	(104)
<b>第八章 杆菌性皮肤病 .....</b>	<b>(107)</b>
麻风 .....	(107)
皮肤结核 .....	(113)
类丹毒 .....	(121)
<b>第九章 真菌性皮肤病 .....</b>	<b>(123)</b>
头癣 .....	(123)
体癣和股癣 .....	(127)
手癣和足癣 .....	(130)
甲癣和甲真菌病 .....	(134)
癣菌疹 .....	(136)
花斑癣 .....	(137)
念珠菌病 .....	(139)
孢子丝菌病 .....	(145)
着色芽生菌病 .....	(147)
隐球菌病 .....	(149)
曲霉病 .....	(151)
毛霉病 .....	(153)
<b>第十章 性传播疾病 .....</b>	<b>(155)</b>
梅毒 .....	(155)

淋病 .....	(167)
非淋菌性尿道炎 .....	(169)
尖锐湿疣 .....	(171)
生殖器疱疹 .....	(175)
软下疳 .....	(177)
性病性淋巴肉芽肿 .....	(178)
艾滋病 .....	(179)
<b>第十一章 寄生虫、昆虫及动物性皮肤病 .....</b>	<b>(181)</b>
疥疮 .....	(181)
虱病 .....	(185)
虫咬皮炎 .....	(187)
蜂蜇伤 .....	(189)
蝎蜇伤 .....	(190)
隐翅虫皮炎 .....	(190)
匍形疹 .....	(192)
<b>第十二章 瘙痒性皮肤病 .....</b>	<b>(194)</b>
皮肤瘙痒症 .....	(194)
神经性皮炎 .....	(197)
结节性痒疹 .....	(200)
妊娠痒疹 .....	(202)
<b>第十三章 红斑鳞屑性皮肤病 .....</b>	<b>(204)</b>
银屑病 .....	(204)
副银屑病 .....	(214)
多形红斑 .....	(218)
玫瑰糠疹 .....	(223)
白色糠疹 .....	(226)
扁平苔藓 .....	(227)

离心性环形红斑 .....	(233)
<b>第十四章 物理性皮肤病 .....</b>	<b>(235)</b>
冻疮 .....	(235)
胼胝 .....	(237)
鸡眼 .....	(238)
手足皲裂 .....	(239)
间擦疹 .....	(241)
放射性皮炎 .....	(242)
日晒伤 .....	(244)
多形性日光疹 .....	(245)
痱子 .....	(248)
<b>第十五章 角化性皮肤病 .....</b>	<b>(250)</b>
毛发红糠疹 .....	(250)
毛囊角化病 .....	(254)
掌跖角化病 .....	(258)
鱼鳞病 .....	(259)
<b>第十六章 皮肤血管炎 .....</b>	<b>(265)</b>
过敏性紫癜 .....	(265)
变应性皮肤血管炎 .....	(267)
急性发热性嗜中性皮病 .....	(270)
结节性红斑 .....	(272)
硬红斑 .....	(274)
<b>第十七章 皮肤营养代谢性疾病 .....</b>	<b>(277)</b>
维生素缺乏性皮肤病 .....	(277)
维生素 A 缺乏症 .....	(277)
核黄素缺乏病 .....	(279)
烟酸缺乏病 .....	(281)



---

原发性皮肤淀粉样变 .....	(283)
皮肤黄色瘤 .....	(286)
<b>第十八章 结缔组织病 .....</b>	<b>(292)</b>
红斑狼疮 .....	(292)
盘状红斑狼疮 .....	(292)
亚急性皮肤型红斑狼疮 .....	(295)
系统性红斑狼疮 .....	(297)
皮肌炎 .....	(301)
硬皮病 .....	(305)
<b>第十九章 大疱性皮肤病 .....</b>	<b>(312)</b>
天疱疮 .....	(312)
大疱性类天疱疮 .....	(317)
疱疹样皮炎 .....	(319)
获得性大疱性表皮松解症 .....	(321)
<b>第二十章 皮肤附属器疾病 .....</b>	<b>(323)</b>
痤疮 .....	(323)
酒渣鼻 .....	(326)
脂溢性皮炎 .....	(329)
斑秃 .....	(331)
男性型脱发 .....	(334)
臭汗症 .....	(335)
甲病 .....	(336)
<b>第二十一章 色素障碍性皮肤病 .....</b>	<b>(341)</b>
雀斑 .....	(341)
黄褐斑 .....	(343)
黑变病 .....	(344)
白癜风 .....	(347)

---

第二十二章 遗传性皮肤病 .....	(353)
着色性干皮病 .....	(353)
色素失禁症 .....	(354)
先天性大疱性表皮松解症 .....	(356)
皮肤弹性过度 .....	(359)
先天性外胚叶缺损 .....	(360)
结节性硬化症 .....	(362)
神经纤维瘤病 .....	(365)
色素性荨麻疹 .....	(367)
第二十三章 皮肤肿瘤 .....	(369)
皮肤良性肿瘤 .....	(369)
表皮痣 .....	(369)
脂溢性角化 .....	(372)
表皮囊肿 .....	(374)
汗管瘤 .....	(376)
皮脂腺痣 .....	(377)
先天性血管瘤 .....	(378)
黑素细胞痣 .....	(383)
褐青色斑痣 .....	(386)
瘢痕疙瘩 .....	(388)
光线性角化病 .....	(390)
皮角 .....	(391)
皮肤恶性肿瘤 .....	(392)
鲍温病 .....	(393)
帕哲病 .....	(394)
基底细胞癌 .....	(396)
鳞状细胞癌 .....	(401)

---

恶性黑素瘤 .....	(403)
蕈样肉芽肿 .....	(407)

## 第一章 正常皮肤组织结构

皮肤 (skin) 由表皮、真皮和皮下组织构成, 并与其下的组织相连。成人的皮肤面积约  $1.5\text{m}^2$ 。不同部位的皮肤厚薄不一。不包括皮下组织, 其厚度约为  $0.5 \sim 4\text{mm}$ 。(图 1-1)

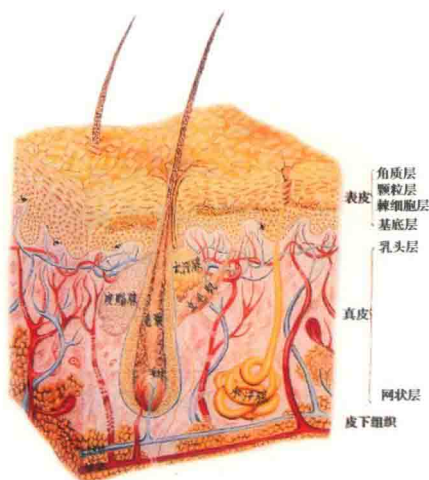


图 1-1 正常皮肤组织结构

(一) 表皮 人的表皮属于复层鳞状上皮, 由属于外胚叶的上皮细胞和少数由胚胎神经嵴细胞衍变后进入表皮的黑素细胞以及在脊髓中形成、经血流进入表皮的郎格罕细胞和少数神经上皮细胞 (默克尔细胞) 等组成。上皮细胞发生和分化的最终阶段是形成有保护作用、含有角质蛋白的角质层细胞, 故上皮细胞又称角朊细胞。根据角朊细胞的发展阶段和特点, 可将表皮分为五层:

1. 基底层 (basal cell layer): 表皮最下的一层细胞, 也称生发层。基底细胞呈柱状, 胞浆嗜碱性, 胞核椭圆, 位置偏下。基底细胞层与真皮的交界面呈波浪状, 称为表皮下基底膜带 (sub-epithelial basement membrane zone)。基底膜带将表皮与真皮连接起来, 在电镜下观察到由基底细胞下部浆膜、透明板 (lamina lucida)、致密板 (lamina dense) 和致密板下带组成。基底细胞底部的胞膜内侧有增厚的附着斑块, 胞浆中的角质蛋白的张力丝与附着斑块连结后再折向胞浆内, 即为半桥粒。

2. 棘细胞层: 由 4~8 层多角形、有棘突的细胞组成。相邻的基底细胞与其上的棘层细胞, 棘层细胞与其上的颗粒细胞, 借着桥粒 (desmosomes) 互相连接。在电镜下观察, 在相邻的胞膜相对应处的内侧, 有增厚的附着板 (attachment plaque), 胞浆中的张力丝向附着板接近, 再向胞浆内折回。在两个细胞上的一对桥粒之间、有电子致密的细胞间丝积聚而成的细胞间接触层。

3. 颗粒层: 在棘细胞层之上, 为 2~4 层梭形细胞, 这些细胞中有较多大小不等、形状不规则的, 在 HE 染色中呈嗜碱性的角质透明颗粒。

4. 透明层: 在角质层的最下层, 仅见于手掌和足跖表皮部。HE 染色切片中可见在角质层与颗粒层之间有 2~3 层扁平、境界不清、无核、嗜酸性、紧密相连的细胞。

5. 角质层: 由 5~10 层已经死亡的扁平、无核的细胞组成的主要防水屏障及保护层。其细胞器 (organelles) 几乎完全溶解。

黑素细胞: 基底层中除角朊细胞外, 还有黑素细胞 (melanocytes)。它有较多的树枝状突起, 伸向邻近的一些基底细胞和棘细胞, 输送黑素颗粒。每个黑素细胞借助树枝状突起可与大约 36 个角朊细胞接触, 向它们输送黑素颗粒, 称为表皮黑素单元。

朗格汉斯细胞 (Langerhans cell, LC): 从基底细胞层到表皮的中层均可见到, 呈树枝状, 其核呈扭曲状、胞浆呈空泡状, 电镜观察可见胞浆中有 Birbeck 小体。

默克尔细胞: 是表皮基底细胞间另一种细胞膜有小棘状突起的外来细胞, 起源于外胚叶的神经脊细胞, 胞浆透明, 胞核呈分叶状, 胞浆突起与周围的角朊细胞棘突交插并借着桥粒互相连接, 可能产生一些神经传递介质。

(二) 真皮 由胚胎中胚叶产生, 主要由纤维母细胞及其产生的胶原纤维和弹力纤维及基质组成。真皮除将表皮与皮下组织连接起来外, 还是血管、淋巴管、神经及皮肤附属器等物的支架, 为皮肤代谢物质交换的途径, 且参与皮肤的防御和免疫反应。真皮可分为两层, 即浅在的较薄的乳头层与下部由Ⅲ型胶原纤维组成的较厚及致密的网状层。

(三) 皮下组织 真皮下方为皮下组织 (subcutaneous tissue), 由疏松结缔组织及脂肪小叶组成, 又称皮下脂肪层。其厚薄因身体不同部位及营养状况而异, 皮下组织中有汗腺、毛囊、血管、淋巴管及神经。

(四) 皮肤附属器 包括毛发毛囊、汗腺、皮脂腺及指(趾)甲等。

1. 毛发与毛囊: 毛发 (hair) 由角化的表皮细胞构成, 分为长毛、短毛及毳毛。毛发露出皮面以上分为毛干, 在皮肤内处于毛囊内部分称毛根 (hair root)。毛根下端略膨大, 为毛球。毛乳头位于毛球的向内凹入部分, 为毛球提供营养。毛球由分裂活跃及代谢旺盛的上皮细胞组成, 称为毛基质。毛囊由内毛根鞘、外毛根鞘及最外的结缔组织鞘构成。内毛根鞘及外毛根鞘起源于表皮。

2. 皮脂腺: 在皮肤中分布广泛, 附属于长毛及短毛的皮脂

腺开口于毛囊上部。皮脂腺体呈泡状，无腺腔，外层为扁平或立方形细胞，再外为基底膜及结缔组织包裹。皮脂腺中心部的细胞成熟后，胞浆内含有较多的脂肪滴，细胞破碎后释出脂肪滴，由导管排出，故皮脂腺属全浆腺。

3. 小汗腺：有分泌汗液和调节体温作用。腺体位于真皮深层及皮下组织中，由单层细胞排列成管状，盘绕如球形。管腔直径约  $20\mu\text{m}$ 。其外有不连续的一层梭形肌上皮细胞。汗管由两层小立方形细胞组成，其基底膜较薄且不完整，无肌上皮细胞。管腔直径约  $15\mu\text{m}$ 。

4. 大汗腺：是较大管状腺，分泌部分在皮下脂肪层中，其分泌部分有一层方形或柱状分泌细胞，外有肌上皮细胞及基底膜。导管由两层细胞组成，导管开口于毛囊的皮脂腺开口之上部。

5. 甲：分为甲板和甲根两部分。覆盖甲板周围的皮肤称为甲廓。甲根在甲的最近端。甲根之下的上皮发生细胞为甲母，是甲的生长区。甲的近端有一弧形淡色区，称为甲半月。甲板之下为甲床。指甲生长速度约每日  $0.1\text{mm}$ 。

(五) 皮肤的血管 皮肤的血管主要有三个丛：皮下组织中的较大血管丛、真皮下血管丛及乳头下血管丛。

(六) 淋巴管 毛细淋巴管的盲端起源于真皮乳头的结缔组织间隙，在乳头下层及真皮深部的淋巴管汇合成浅及深淋巴网，经过皮下组织排入淋巴结。

(七) 皮肤的肌肉 面部皮肤有横纹肌。皮肤的平滑肌，包括毛囊的立毛肌和阴囊及乳晕的平滑肌。血管壁中也有平滑肌。

(八) 皮肤的神经 皮肤中有感觉神经及运动神经，可以产生各种感觉、支配肌肉活动及完成各种神经反射，使机体适应体内外的各种变化，维持机体的正常功能。

## 第二章 皮肤损害及定义

皮肤损害也称皮疹或皮损，是指可以看到或触到的皮肤及粘膜病变。也可以说是医生客观检查所见。认识和辨清皮肤损害，是正确诊断皮肤病的重要依据。皮肤损害分原发损害和继发损害两种。

(一) 原发损害 原发损害 (primary lesion) 是皮肤病理过程中直接产生的变化。(图 2-1)




图 2-1 原发损害

1. 斑疹 (macule): 是皮肤局限的颜色改变, 既不高起, 也不凹陷, 与皮肤平行。直径  $>3\text{cm}$  的斑疹称斑片 (patch)。斑疹分红斑、出血斑及色素斑等。(图 2-2)



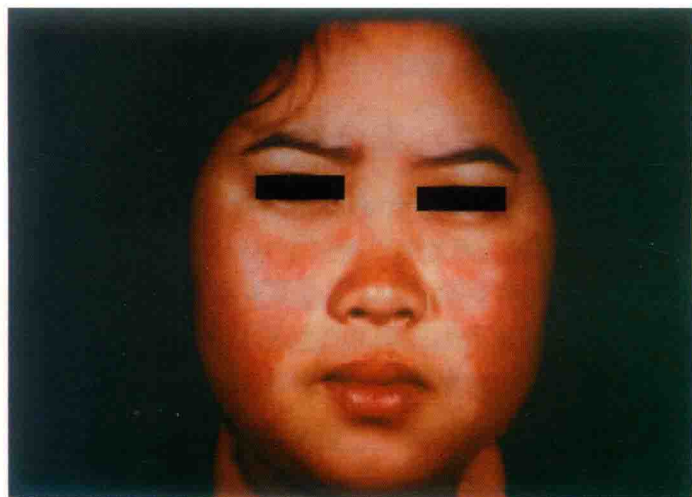

图 2-2 斑片

红斑：是毛细血管的扩张或增生充血所致，压后退色。红斑又分炎症性和非炎症性两种。炎症性红斑触摸时局部温度高，有时略肿胀，如丹毒、日晒伤等。非炎症性红斑局部温度无变化，如鲜红斑痣。(图 2-3)

出血斑：是皮肤出血或红细胞外渗所致，压不退色，鲜红或紫红色，直径 2mm 以下为淤点，大的为淤斑。(图 2-4)

色素斑：分色素沉着斑和色素减退（或脱失）斑，是由于皮肤中色素增加或减少所致。色素沉着斑如黄褐斑；色素减退斑如白色糠疹；色素脱失斑如白癜风。(图 2-5、图 2-6)

2. 丘疹 (papule)：为局限性、实性、隆起于皮肤表面的损害，直径  $< 1\text{cm}$ 。丘疹可有不同的颜色（皮色、红色、黄色、紫红色等）和形态（圆头、扁平、尖顶等）。介于丘疹和斑疹之间，稍隆起皮肤的损害为斑丘疹 (maculopapule)。(图 2-7、图 2-8、图 2-9、图 2-10)