

高效养殖致富直通车

视频  
升级版

实操视频 · 双色印刷 · 技巧提示 · 典型案例

# 牛羊



## 常见病诊治实用技术

王凤英 陶庆树 等编著



畅销 **30** 万册

机械工业出版社  
CHINA MACHINE PRESS





# 牛羊常见病诊治 实用技术



王凤英 陶庆树 张 鯤 李升阳 编著  
马 健 孙景涛 顾红昌



本书由山东农业工程学院具有30多年临床诊疗和教学经验的教授与服务于畜牧兽医一线的多名专家合作编写而成。全书共分为10章,介绍了牛羊病常用诊断技术、治疗技术,牛羊常发病临床症状鉴别诊断,牛羊常发的传染病、寄生虫病、内科病、外科病、产科病、营养代谢病、中毒病,对每种病不但阐明了临床诊断要点、主要防治措施,而且提供了典型病例和部分知识点的视频资料,设有“提示”“注意”等小栏目,不仅注重实用性、指导性和可操作性,同时注重语言通俗、规范、准确,突出了知识的新颖性。

本书特别适合规模化牛羊饲养场技术人员、牛羊饲养专业户、基层兽医人员使用,以学习与提高诊疗技术,也可作为基层临床兽医培训教材和兽医临床工具书,还可作为畜牧兽医及相关专业学生的辅导教材。

## 图书在版编目(CIP)数据

牛羊常见病诊治实用技术:视频升级版/王凤英等  
编著.—2版.—北京:机械工业出版社,2018.6  
(高效养殖致富直通车)  
ISBN 978-7-111-59432-1

I. ①牛… II. ①王… III. ①牛病-诊疗②羊病-  
诊疗 IV. ①S858.23②S858.26

中国版本图书馆CIP数据核字(2018)第050799号

机械工业出版社(北京市百万庄大街22号 邮政编码100037)

总策划:李俊玲 张敬柱

策划编辑:高伟 责任编辑:高伟 周晓伟

责任校对:王欣 责任印制:孙炜

保定市中华美凯印刷有限公司印刷

2018年6月第2版第1次印刷

147mm×210mm·8.5印张·4插页·270千字

0001—8000册

标准书号:ISBN 978-7-111-59432-1

定价:39.80元

凡购本书,如有缺页、倒页、脱页,由本社发行部调换

电话服务

服务咨询热线:010-88361066

读者购书热线:010-68326294

010-88379203

封面无防伪标均为盗版

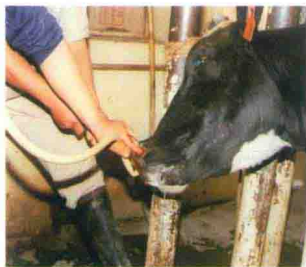网络服务

机工官网:www.cmpbook.com

机工官博:weibo.com/cmp1952

金书网:www.golden-book.com

教育服务网:www.cmpedu.com



彩图 1 牛鼻胃管插管



彩图 2 经鼻胃管投药



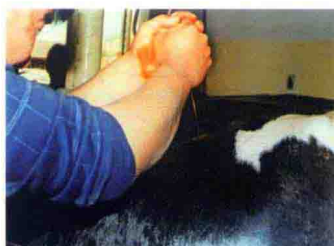彩图 3 给牛灌肠



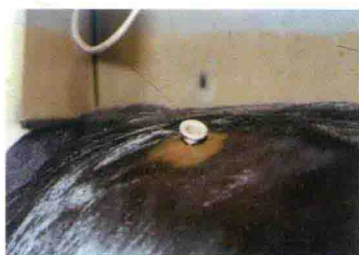彩图 4 肠炎病牛的直肠灌洗



彩图 5 青霉素过敏引起的眼睑水肿



彩图 6 套管针穿刺

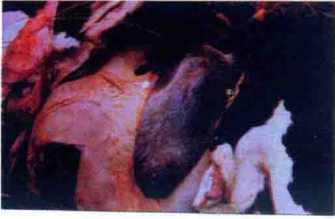

彩图 7 已插入瘤胃的套管针

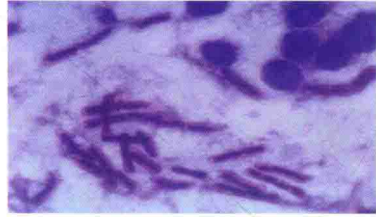

彩图 8 犊牛胃肠炎的脓血粪便

02030189



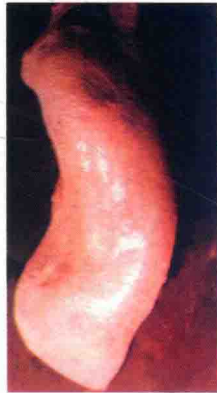彩图9 牛炭疽病，脾脏  
极度肿大



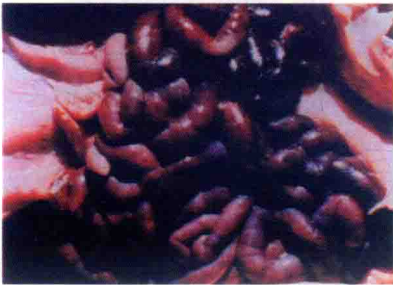彩图10 牛炭疽：病料抹片，可见呈链状，  
周围有明显的夹膜的粗大杆菌



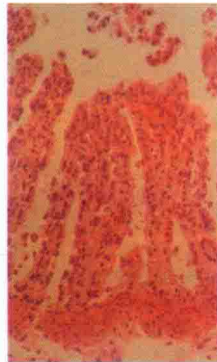彩图11 下颌间隙肿胀



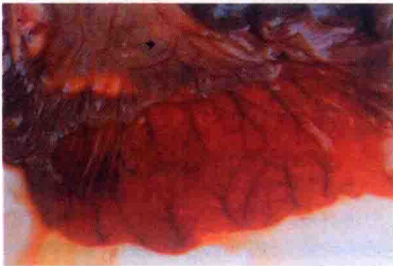
彩图12 犊牛副伤寒（牛沙门氏菌病）：  
脾脏肿大，如橡皮样



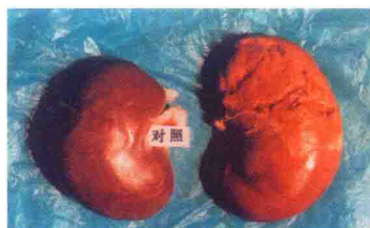
彩图13 羊快疫：肠壁紫红色  
并有出血，肠内容物呈红色



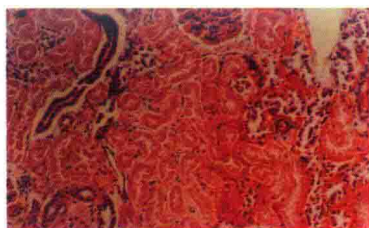
彩图15 羔羊痢疾：出血性肠炎，固有层  
充血、出血、炎症细胞浸润，肠腔中有  
一些红细胞、中性粒细胞和脱落的  
黏膜上皮细胞（HE×400）



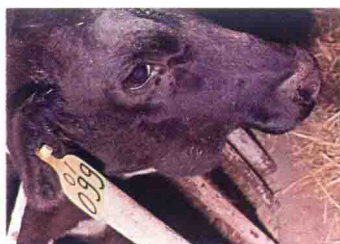彩图14 羊猝狙：小肠黏膜  
明显充血、出血



彩图 16 羊肠毒血症：肾脏明显软化，被膜不易剥离（右）；而对照肾脏大小颜色正常（左）



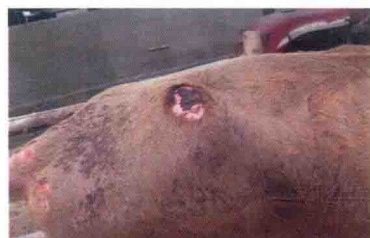彩图 17 羊肠毒血症：肾皮质充血，肾小管上皮坏死（HE×200）



彩图 18 牛下颌放线菌肿块



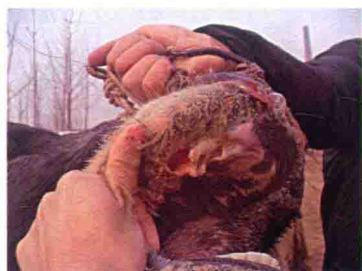彩图 19 牛下颌放线菌肿块破溃



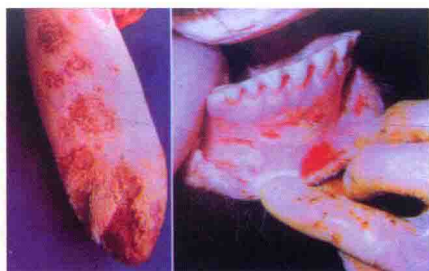彩图 20 坏死杆菌病：牛皮肤坏死



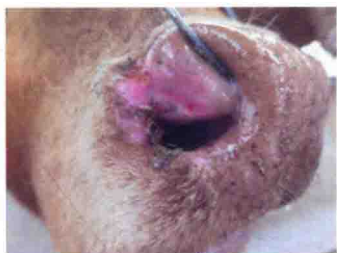彩图 21 牛口蹄疫（大量流涎）



彩图 22 牛口蹄疫（口腔溃疡）



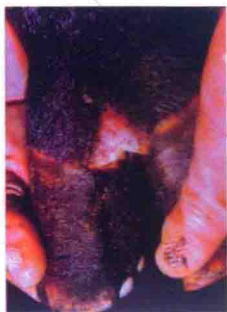彩图 23 牛口蹄疫舌黏膜溃疡（左）；牛口蹄疫齿龈出血、溃疡（右）



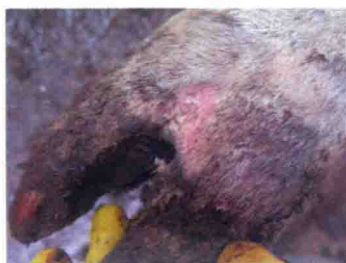彩图 24 牛口蹄疫：鼻部溃烂



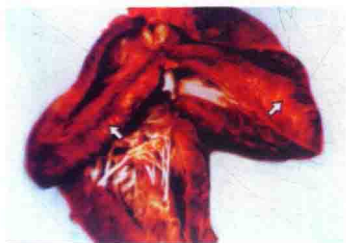
彩图 25 牛口蹄疫：流涎与鼻部溃烂



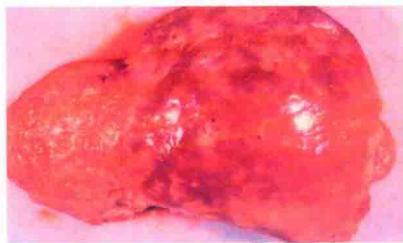彩图 26 牛口蹄疫蹄叉水疱、破溃



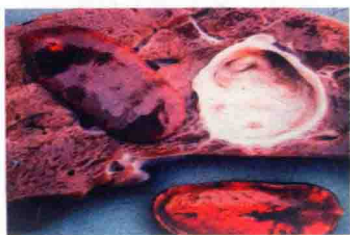彩图 27 牛口蹄疫：蹄叉溃烂



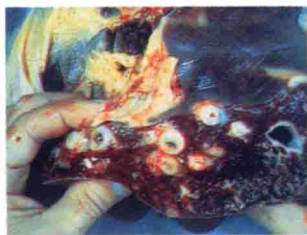
彩图 28 牛口蹄疫虎斑心：  
心肌变性、坏死



彩图 29 肝片形吸虫感染牛肝脏：  
表面凹凸不平



彩图 30 牛肝脏切面：  
肝片形吸虫



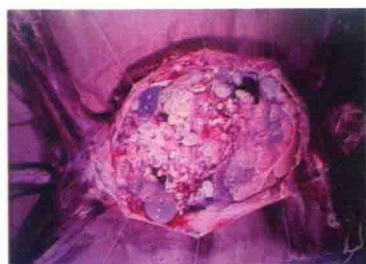彩图 31 肝片形吸虫病：胆管壁粗糙，  
其内充满虫体和黏性液体



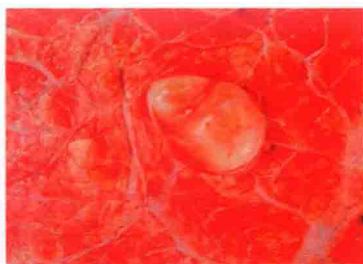彩图 32 双腔吸虫病：胆管内寄生的双腔吸虫



彩图 33 胸前水肿



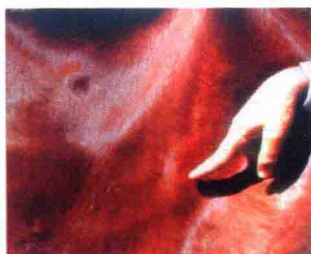彩图 34 棘球蚴病：寄生于肝脏的棘球蚴（包虫）



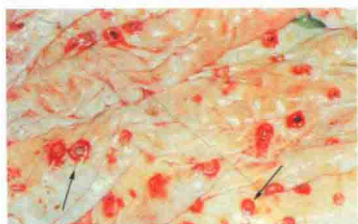彩图 35 寄生于肺脏的棘球蚴



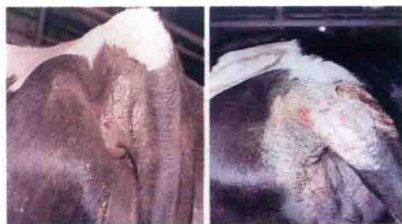彩图 36 环形泰勒虫病牛



彩图 37 牛环形泰勒虫病（浅表淋巴结肿大）



彩图 38 牛环形泰勒虫病（皱胃黏膜结节、溃疡）



彩图 39 牛疥螨引起的皮肤病变

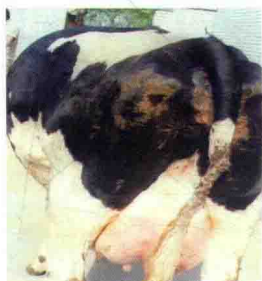



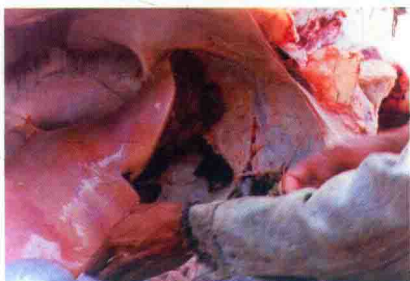
彩图 40 牛咽炎 (大量流涎)



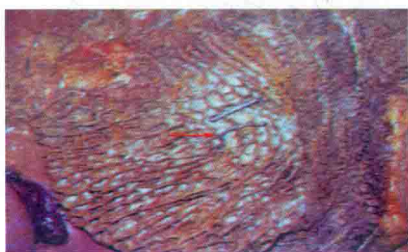彩图 41 瘤胃臌气 (前面观)



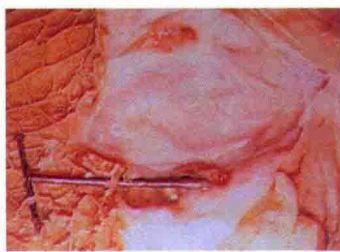
彩图 42 瘤胃臌气 (后面观)



彩图 43 创伤性网胃炎  
(网胃壁与膈肌粘连)



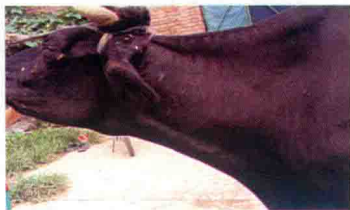彩图 44 刺入网胃黏膜的  
铁丝和铁钉



彩图 45 刺入胃壁的铁钉



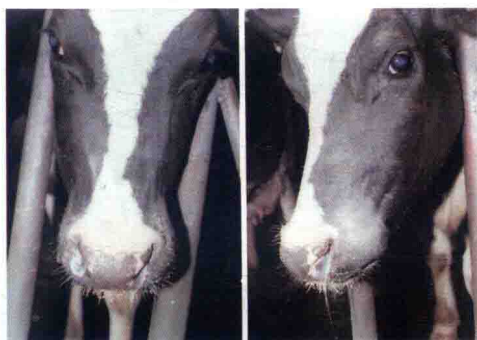
彩图 46 创伤性心包炎  
(颈静脉怒张、下颌水肿)



彩图 47 颈静脉怒张呈绳索状



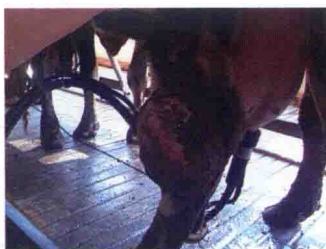彩图 48 犊牛胃肠炎及  
血脓性粪便



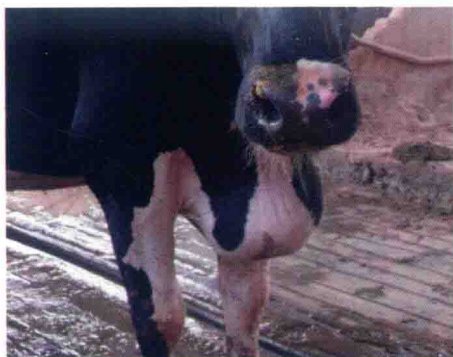彩图 49 感冒 (大量流鼻涕)



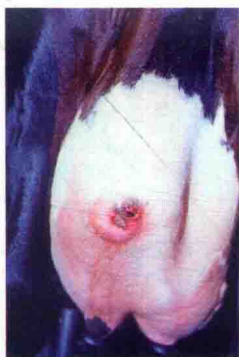彩图 50 创伤



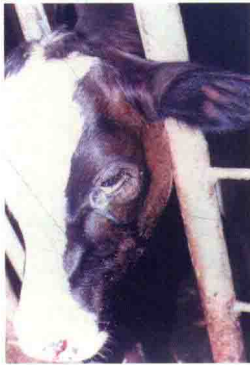彩图 51 牛后肢跗关节肿胀



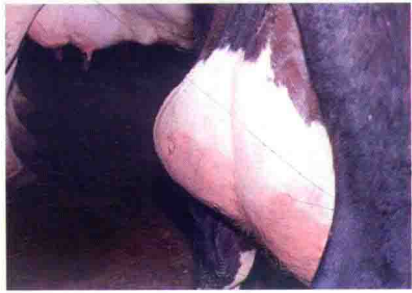彩图 52 淋巴外渗 (胸前水肿)



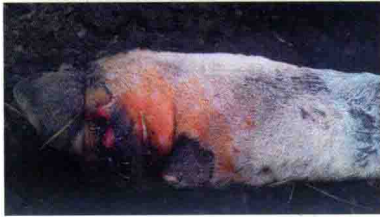彩图 53 乳房浅部组织局限性小脓肿 (破溃)



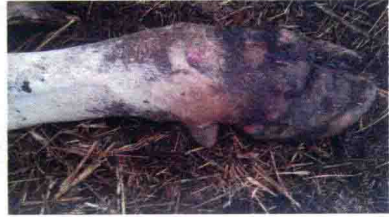彩图 54 左眼下眼睑  
脓肿 (破溃)



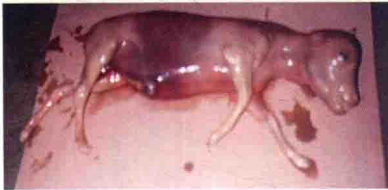彩图 55 左后乳区的大脓肿



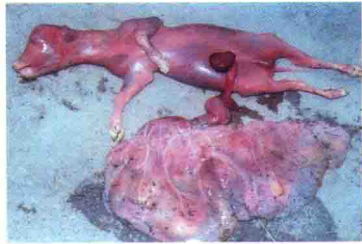彩图 56 牛腐蹄病



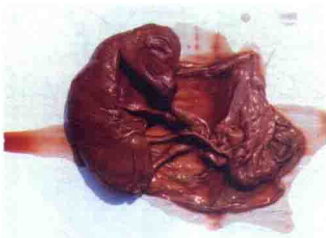彩图 57 牛腐蹄病



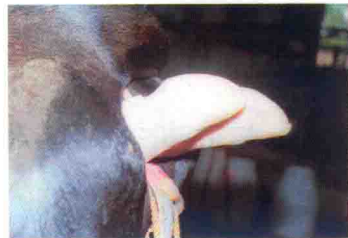彩图 58 流产胎儿 (4月龄牛胎)



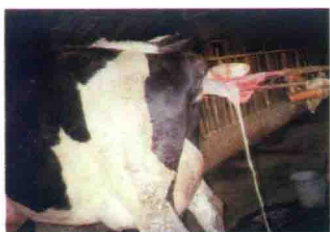彩图 59 流产胎儿 (5月龄牛胎)



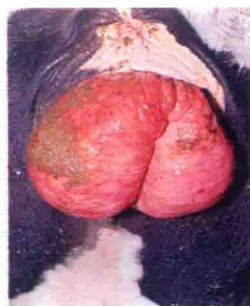彩图 60 牛木乃伊胎



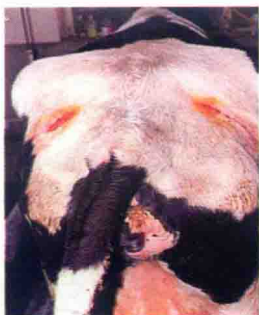彩图 61 胎儿倒生难产



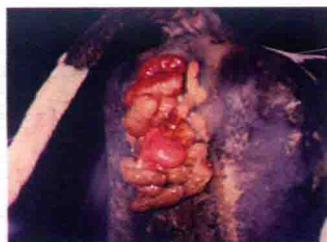彩图 62 难产助产



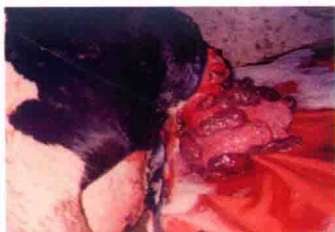彩图 63 牛阴道脱出



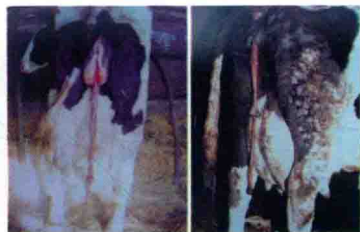彩图 64 牛阴道脱整复和固定后



彩图 65 子宫脱出



彩图 66 子宫完全脱出



彩图 67 胎衣不下



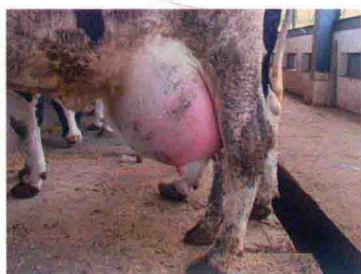彩图 68 牛胎衣不下与子宫脱出



彩图 69 牛的分娩 (羊膜囊外露)



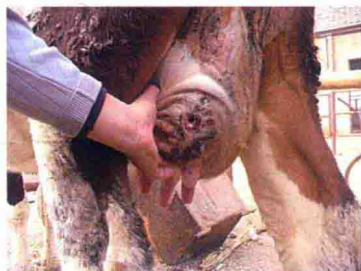
彩图 70 牛乳腺炎 (红、肿) (1)



彩图 71 牛乳腺炎 (红、肿) (2)



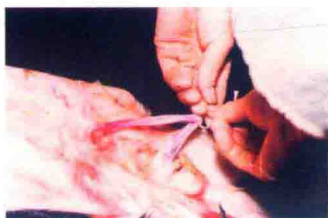彩图 72 牛乳腺炎 (乳头发炎)



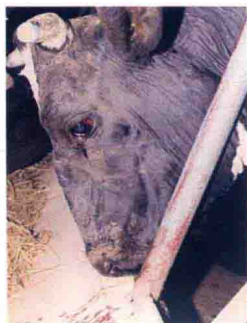彩图 73 牛坏死性乳腺炎 (乳头脱落)



彩图 74 奶牛生产瘫痪



彩图 75 新生犊牛脐带结扎



彩图 76 酮病病牛的神症



# 高效养殖致富直通车

## 编审委员会

主 任 赵广永

副 主 任 何宏轩 朱新平 武 英 董传河


委 员 (按姓氏笔画排序)

丁 雷	刁有江	马 建	马玉华	王凤英	王自力
王会珍	王凯英	王学梅	王雪鹏	占家智	付利芝
朱小甫	刘建柱	孙卫东	李和平	李学伍	李顺才
李俊玲	杨 柳	吴 琼	谷风柱	邹叶茂	宋传生
张中印	张素辉	张敬柱	陈宗刚	易 立	周元军
周佳萍	赵伟刚	郎跃深	南佑平	顾学玲	徐在宽
曹顶国	程世鹏	熊家军	樊新忠	戴荣国	魏刚才

秘 书 长 何宏轩

秘 书 郎 峰 高 伟





## 序 Foreword

改革开放以来，我国养殖业发展非常迅速，肉、蛋、奶、鱼等产品产量稳步增加，在提高人民生活水平方面发挥着越来越重要的作用。同时，从事各种养殖业也已成为农民脱贫致富的重要途径。近年来，我国经济的快速发展对养殖业提出了新要求，以市场为导向，从传统的养殖生产经营模式向现代高科技生产经营模式转变，安全、健康、优质、高效和环保已成为养殖业发展的既定方向。

针对我国养殖业发展的迫切需要，机械工业出版社坚持高起点、高质量、高标准的原则，于2014年组织全国20多家科研院所的理论水平高、实践经验丰富的专家、学者、科研人员及一线技术人员编写了“高效养殖致富直通车”丛书，范围涵盖了畜牧、水产及特种经济动物的养殖技术和疾病防治技术等。丛书应用了大量生产现场图片，形象直观，语言精练、简洁，深入浅出，重点突出，篇幅适中，并面向产业发展需求，密切联系生产实际，吸纳了最新科研成果，使读者能科学、快速地解决养殖过程中遇到的各种难题。丛书表现形式新颖，大部分图书采用双色印刷，设有“提示”“注意”等小栏目，配有一些成功养殖的典型案列，突出实用性、可操作性和指导性。四年来，该丛书深受广大读者欢迎，销量已突破30万册，成为众多从业人员的好帮手。

根据国家产业政策、养殖业发展、国际贸易的最新需求及最新研究成果，机械工业出版社近期又组织专家对丛书进行了修订，删去了部分过时内容，进一步充实了图片，考虑到计算机网络和智能手机传播信息的便利性，增加了二维码链接的相关技术视频，以方便读者更加直观地学习相关技术，进一步提高了丛书的实用性、时效性和可读性，使丛书易看、易学、易懂、易用。该丛书将对我国产业技术人员和养殖户提供重要技术支撑，为我国相关产业的发展发挥更大的作用。

中国农业大学动物科技学院



# Preface

# 前言



近年来,随着我国国民生活水平的提高、消费观念的改变,广大城乡居民对绿色畜产品的需求越来越迫切,牛羊肉、乳产品以其富含蛋白质、矿物质和维生素,低脂肪、低胆固醇、低饱和脂肪酸,成为需求量大、发展前途广的绿色食品。我国牛羊饲养业发展迅速,养殖数量和饲养规模都达到了一个新的高度。然而,牛羊疾病的威胁也随之增加,新病不断出现,传统疫病死灰复燃,尤其是人畜共患病频繁发生,这不仅危害牛羊的健康,影响其产品的数量和质量,更重要的是传播疫病,影响养殖者和消费者的人身安全,成为牛羊业健康发展的重要制约因素。为此,我们编著了这本《牛羊常见病诊治实用技术 视频升级版》。

本书总结了作者从事畜禽疫病教学、科研和临床诊疗实践 30 多年的经验和体会,以“实用技术”为主,共分为 10 章,介绍了牛羊病常用诊断技术、治疗技术,牛羊常见病临床症状鉴别诊断,牛羊常发的传染病、寄生虫病、内科病、外科病、产科病、营养代谢病、中毒病。本书中的每种病从临床诊断要点、主要防治措施、典型病例介绍三方面进行表述,力求通俗、规范、准确,注重其实用性、指导性和可操作性,同时也注意突出知识的新颖性。书中某些知识点配有以二维码形式链接的视频,建议读者在 Wi-Fi 环境下扫码观看。本书特别适合规模化牛羊饲养场技术人员、牛羊饲养专业户、基层兽医人员使用,以学习与提高诊疗技术,也可作为基层临床兽医培训教材和兽医临床工具书。

需要特别说明的是,药物有学名、商品名和常用名之分,一种药物也有不同的浓度、剂型和用法。建议读者在使用药物前,仔细阅读产品说明书,以确定药物用量、用法、疗程和配伍禁忌等,以保证最佳治疗效果。故本书所列药物剂量,仅供参考,切不可照搬,若无特别说明,药物的注射用量与食用量均按每头牛羊计。

全书由王凤英、陶庆树、张鲲、李升阳、马健、孙景涛、顾红昌编著,王显广、马玉华、宋传生、李淑青、王会珍、李晓光、张玲玲为本书的编著提供了宝贵的图片及案例素材。在编著过程中得到了编著者所属学院的大力支持,董传河、杨向黎、武道留等给予热情指导和帮助,国内外同行、专家的文献资料为本书注入了新的营养,特此致谢!

由于编著者水平有限,书中难免有不妥之处,敬请读者批评指正。

编著者







# 目 录 Contents

## 序

## 前言

第一章	牛羊病常用诊断技术 .....	1			
第一节	牛羊常用保定技术 .....	1	第四节	牛羊病常用实验室	
第二节	牛羊临床检查		检查技术 .....	21	
常用技术 .....	7	第五节	牛羊常用的变态反应		
第三节	牛羊病临床检查		诊断技术 .....	30	
基本程序 .....	18				
第二章	牛羊病常用治疗技术 .....	33			
第一节	投药技术 .....	33	第五节	物理治疗技术 .....	56
第二节	注射技术 .....	38	第六节	普鲁卡因封闭	
第三节	穿刺技术 .....	50	技术 .....	60	
第四节	冲洗技术 .....	54	第七节	补液治疗技术 .....	63
第三章	牛羊常发病临床症状鉴别诊断 .....	69			
第一节	表现呼吸困难症状		第五节	表现神经症状的	
的牛羊病 .....	69	牛羊病 .....	74		
第二节	表现发热症状的		第六节	表现运动障碍的	
牛羊病 .....	70	牛羊病 .....	75		
第三节	表现腹泻症状的		第七节	表现皮肤、黏膜病	
牛羊病 .....	72	变的牛羊病 .....	77		
第四节	表现繁殖障碍症		第八节	表现急性死亡症	
状的牛羊病 .....	73	状的牛羊病 .....	78		

