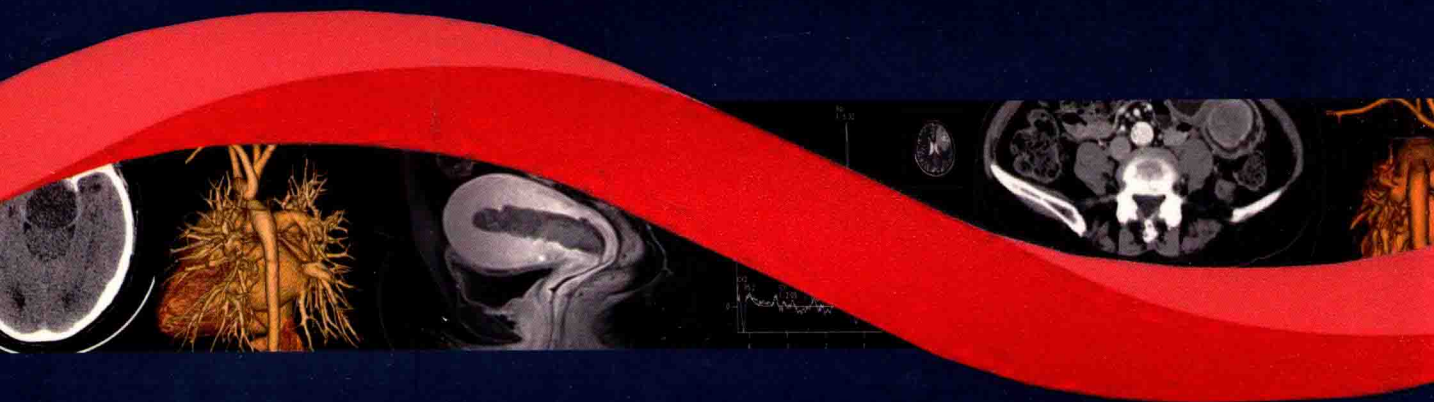


中华医学会放射学分会

# 中华医学影像 案例解析 宝典

丛书总主编 陈 英



## 护理分册


Nursing Manual

主审 张 素

主编 秦月兰 徐 阳

人民卫生出版社





中华医学会放射学分会

# 中华医学影像 案例解析 宝典

丛书总主编 徐克

## 护理分册

Nursing Manual

主审 张素

主编 秦月兰 徐阳

副主编 毛燕君 郑淑梅 黄杰 高小玲

## 图书在版编目 (CIP) 数据

中华医学影像案例解析宝典·护理分册 / 秦月兰, 徐阳主编.  
—北京: 人民卫生出版社, 2017  
ISBN 978-7-117-25219-5

I. ①中… II. ①秦…②徐… III. ①护理学—影像诊断—案例—教材 IV. ①R445②R47

中国版本图书馆 CIP 数据核字 (2017) 第 233013 号

人卫智网 [www.ipmph.com](http://www.ipmph.com) 医学教育、学术、考试、健康,  
购书智慧智能综合服务平台  
人卫官网 [www.pmph.com](http://www.pmph.com) 人卫官方资讯发布平台

版权所有, 侵权必究!

## 中华医学影像案例解析宝典 护理分册

主 编: 秦月兰 徐 阳  
出版发行: 人民卫生出版社 (中继线 010-59780011)  
地 址: 北京市朝阳区潘家园南里 19 号  
邮 编: 100021  
E - mail: [pmph@pmph.com](mailto:pmph@pmph.com)  
购书热线: 010-59787592 010-59787584 010-65264830  
印 刷: 北京人卫印刷厂  
经 销: 新华书店  
开 本: 850×1168 1/16 印张: 15  
字 数: 393 千字  
版 次: 2017 年 11 月第 1 版 2017 年 11 月第 1 版第 1 次印刷  
标准书号: ISBN 978-7-117-25219-5/R·25220  
定 价: 78.00 元  
打击盗版举报电话: 010-59787491 E-mail: [WQ@pmph.com](mailto:WQ@pmph.com)  
(凡属印装质量问题请与本社市场营销中心联系退换)

---

## 编委（按姓氏笔画排序）

- |                        |                        |
|------------------------|------------------------|
| 丁香莲（中山大学附属第五医院）        | 张翠运（中山大学附属第五医院）        |
| 万欢（湖南省人民医院）            | 陈英梅（中山大学肿瘤防治中心）        |
| 毛燕君（上海市肺科医院）           | 周云英（江西省人民医院）           |
| 文环（厦门大学附属第一医院）         | 庞婷婷（山东菏泽市立医院）          |
| 付玲（北京大学人民医院）           | 郑雯（徐州医科大学附属医院）         |
| 朱海华（厦门大学附属第一医院）        | 郑淑梅（哈尔滨医科大学附属第二医院）     |
| 刘玉婷（哈尔滨医科大学附属第二医院）     | 赵丽（中国医科大学附属第一医院）       |
| 刘雪莲（中山大学附属第三医院）        | 骆春柳（暨南大学附属第一医院）        |
| 李伟（四川大学华西医院）           | 秦月兰（湖南省人民医院）           |
| 李丽卿（福建医科大学附属协和医院）      | 秦梅兰（湖南省人民医院）           |
| 李素兰（郑州大学第一附属医院）        | 徐阳（中国医科大学附属第一医院）       |
| 李新云（华南理工大学附属广东省人民医院）   | 高小玲（华中科技大学同济医学院附属同济医院） |
| 李露芳（中山大学附属第三医院）        | 黄杰（山东省医学影像学研究所）        |
| 肖书萍（华中科技大学同济医学院附属协和医院） | 黄超琼（重庆医科大学附属第一医院）      |
| 宋晓群（陕西中医药大学附属医院）       | 程俊卿（山东大学齐鲁医院）          |
| 张玥（哈尔滨医科大学附属第二医院）      | 曾小红（南昌大学第一附属医院）        |
| 张素（北京大学人民医院）           |                        |

---

## 编写秘书

- 汤珂（湖南省人民医院）
-

## 总序

生命科学、工程科学与信息科学的交叉融合，功能影像、分子影像与人工智能的蓬勃发展，将影像医学带入了“精准影像”“超越影像”的新时代，进而又提出了“走向临床，服务临床，引领临床”的新理念、新主题和新模式，使影像医学迎来了前所未有的新机遇与新挑战。然而，面对这日新月异、纷繁复杂的影像世界，所有影像专业的医师们，特别是中青年医生，乃至相关学科的临床医生，该如何涉猎、如何取舍、如何适应如今医学影像学的迅猛发展就成为共同面临的新课题。

合抱之木生于毫末，九层之台起于累土。对于从事影像专业的医生，特别是初涉纷繁影像世界的中青年影像医师而言，逐步炼就扎实的影像诊断和介入诊疗的基本功仍然是学习的重中之重。全面掌握各系统常见疾病的诊治要点，不断夯实诊断与鉴别诊断的专业基础，拓展认识广度和深度，逐步形成规范的影像诊断和介入诊疗的工作思路，不断充实更专业、更丰富的影像知识和医学理论，是超越影像的前提与基础。

中华放射学会一直致力于中国影像医学继续教育公益活动的推进。自2015年开始与江苏恒瑞共同发起REACH项目，推动线上微信公众订阅号互动读片与线下现场专题读片相互结合的典型病例读片继续教育模式，以规范中青年影像医生诊治思路，引导正确的临床思维和诊疗方法。本套丛书正是在两年积累与沉淀的基础上，由中华放射学会牵头，以各专业委员会为基本单元，全面整理各系统典型病例，汇集学会精英团队的智慧，通过不同难度经典病例介绍与解析的模式，将各系统多种常见病、多发病的规范诊疗思路汇集成册，集中呈现，旨在培养各级医院中青年影像医生的正确诊治思维，夯实影像基础，提高医学影像诊治水平。

本套案例解析宝典丛书编写特点如下：

1. 十个分册全面涵盖目前按系统划分的全部专业学组，护理分册、介入分册的加入拓宽了传统影像学的概念和范畴。

2. 中华放射学会各专业委员会主任委员亲任各分册主编，组织本专业委员会精英团队编写、点评，奠定高端学术基础。

3. 以病例为切入点，以诊治分析思路为主线，图文并茂讲授分析方法与技巧。

4. 采用纸质与数字相互融合、相辅相成的模式共同推进，突破纸质图书篇幅的限制，极大地增加了图片展示数量。

感谢本套丛书各分册主审、主编及副主编们高度重视编写工作，精心组织编写团队，严格把握标准，全心全意致力于打造精品工具书；感谢各位编者在编写过程中倾注的大量心血，精心挑选病例，设计分析思路与技巧；感谢各分册秘书为丛书所做的大量文字修订、审校、编辑工作，在此向所有参加本套丛书编写的专家们表示衷心的感谢！

由于编写时间仓促、经验有限，缺点甚至错误可能在所难免，恳请各位同道批评指正，以期修正补充。

中华放射学会主任委员

徐克

2017年7月

## 编写指导委员会

### 《中华医学影像案例解析宝典》系列丛书

#### 编写指导委员会

##### 丛书总主编

徐克 (中国医科大学附属第一医院)

##### 丛书副主编

金征宇 (北京协和医院)

冯晓源 (复旦大学附属华山医院)

##### 丛书编委会

滕皋军 (东南大学附属中大医院)

刘士远 (第二军医大学附属长征医院)

梁长虹 (广东省医学科学院/广东省人民医院)

李坤成 (首都医科大学宣武医院)

于春水 (天津医科大学总医院)

王振常 (首都医科大学附属北京友谊医院)

伍建林 (大连大学附属中山医院)

罗娅红 (辽宁省肿瘤医院)

宋彬 (四川大学华西医院)

袁慧书 (北京大学第三医院)

李欣 (天津市儿童医院)

姜卫剑 (火箭军总医院)

李宏军 (首都医科大学附属北京佑安医院)

秦月兰 (湖南省人民医院)

姚振威 (复旦大学附属华山医院)

满凤媛 (火箭军总医院)

于红 (第二军医大学附属长征医院)

杨帆 (华中科技大学同济医学院附属协和医院)

饶圣祥 (复旦大学附属中山医院)

郎宁 (北京大学第三医院)

曾洪武 (深圳市儿童医院)

钟红珊 (中国医科大学附属第一医院)

李莉 (首都医科大学附属北京佑安医院)

徐阳 (中国医科大学附属第一医院)

##### 委员会秘书

张立娜 (中国医科大学附属第一医院)

## 丛书书目

### 《中华医学影像案例解析宝典》系列丛书书目

书名	主审	主编
中华医学影像案例解析宝典 神经分册	张云亭	于春水 姚振威
中华医学影像案例解析宝典 头颈分册		王振常 满凤媛
中华医学影像案例解析宝典 心胸分册	刘士远	伍建林 于红
中华医学影像案例解析宝典 乳腺分册	刘士远	罗娅红 杨帆
中华医学影像案例解析宝典 腹部分册	闵鹏秋 唐光健	宋彬 饶圣祥
中华医学影像案例解析宝典 骨肌分册		袁慧书 郎宁
中华医学影像案例解析宝典 儿科分册	朱铭 邵剑波	李欣 曾洪武
中华医学影像案例解析宝典 介入分册	滕皋军	姜卫剑 钟红珊
中华医学影像案例解析宝典 传染分册	刘士远	李宏军 李莉
中华医学影像案例解析宝典 护理分册	张素	秦月兰 徐阳

中华医学会放射学分会诚邀您参与 REACH 项目一起来读片，扫描二维码关注微信平台参与互动答题，随时随地学习诊断技巧，提高诊断能力！







### 张 素

女,1956年4月出生于北京。现任中国护理管理杂志副社长,中华护理学会内科护理专业委员会主任委员,中华护理学会科普工作委员会副主任委员,中国医师学会老年病分会护理专家委员会副主席,中华护理学会老年专业委员会委员,中华护理杂志编委,中华现代护理杂志审稿专家,中华医学会医疗事故鉴定专家,北京护理学会内科专业委员会主任委员,北京中西医结合分会护理专业委员会副主任委员,北京护士协会专家库专家,北京大学网络学院特聘教授,美国老年学会(GSA)会员等。

一直从事内科临床护理、呼吸重症监护、老年护理、护理管理和护理教学工作,有丰富的临床护理、教学及护理管理经验。各类期刊发表论文30余篇,主参编专著共32部。



### 秦月兰

女,1969年1月出生于湖南娄底。主任护师,硕士生导师,现任湖南省人民医院副院长。美国输液护理协会注册会员,中华医学会放射学分会放射护理专业委员会主任委员,中国医药教育协会护理专业委员会副主任委员,中国研究型医院学会护理分会理事,中国医院协会护理管理专业委员会第二届委员会委员,中华护理学会第二十六届理事会决策咨询工作委员会专家库成员,中华护理学会行政管理专家库成员,湖南省护理学会副理事长,湖南省护理学会护理管理专业委员会主任委员,《中华现代护理杂志》《湖南师范大学学报(医学版)》审稿专家以及《当代护士》编委。

从事临床护理、教学和科研工作16年,护理管理及医院综合管理14年。2001年10月赴新加坡新樟宜医院研修护理管理;2008年7月获加拿大皇家大学MBA学位;2015年7月赴美国霍普金斯大学护理学院研修护理领导力。现主要研究方向为:护理管理、老年护理与影像护理。至今发表SCI论文2篇,在护理重要期刊上发表论文47篇,主、参编专著11部;申报并主持国家级及省级科研课题9项,指导专利申报10项。



## 徐 阳

女,1968年4月出生于沈阳。副主任护师,中国医科大学附属第一医院影像科护士长,介入病房护士长。现任中华医学会放射学分会放射护理专业委员会副主任委员,中国医师协会腔内血管学专委会护理专委会副主任委员,中国抗癌协会肿瘤介入专委会护理专委会副主任委员,中华医学会影像技术分会影像护理学组副组长,中国抗癌协会肿瘤微创治疗专业委员会粒子治疗分会护理学组委员,辽宁省护理学会第一、二届影像护理专业委员会副主任委员。

从事护理管理工作20年,主要研究方向为病房护理管理、肿瘤和血管病介入护理以及护士的心理健康和病人的心理护理等。以第一作者/通讯作者发表护理论文35篇,主持完成省院课题2项,主、参编专业书籍6部,获国家实用新型专利1项。

## 前言

随着科学技术的不断进步,护理学科体系已日臻成熟。影像护理在专科护理的飞速发展下应运而生,目前已成为护理学的一个重要分支。进入 21 世纪以来,随着电子学、计算机学等学科的迅速发展,各种先进影像设备和技术的不断涌现,对影像科护理人员的专业能力提出了更高更新的要求。目前,我国的影像护理区域发展不均衡,同质化水平有待提高。因此,迫切需要集理论与实践指导于一体的影像护理知识体系,来规范临床实践和促进学科发展。

鉴于此,在中华医学会放射学分会的指导和策划下,放射护理专委会于 2016 年组织全国各地医院影像科的护理专家们共同编写此书。编者通过总结多年的工作经验和研究成果,查阅了大量有关影像护理的中外文献,以确保本书能更科学地服务于广大影像专科护理人员。

本书以案例护理为切入点,融常规护理与个案护理于一体,以培养影像护理从业人员的临床评判性思维。通过临床资料的展现与问题的导入,来引导护理人员如何准确评估患者的诊疗风险,实施预见性护理,通过早期干预,降低风险从而保证病人安全。同时在知识链接与知识拓展部分对案例中的关键知识点进行了详细阐述,并对相关诊疗项目的护理流程进行了梳理与规范,帮助临床护士将专业知识的系统化,使其做到知其然又知其所以然。笔者为能够参与本书的设计和编写而感到荣幸。

本书共分六章,第一章护理流程,第二章射线防护,第三章症状护理,第四章跌倒风险防控,第五章药物风险防控和第六章医院感染防控。编写时通过广泛征集临床中的重点案例,不仅系统、全面地描述了影像诊疗的护理流程,还体现了每个诊疗项目和不同诊疗对象的医、护、技、患合作要点。因此,通过本书的学习,可以较系统地掌握影像诊疗全过程中病人的病情观察、风险管理、诊疗流程、急救救治、护理技术操作、医院感染防控等工作。

在这本《中华医学影像案例解析宝典 护理分册》完成之际,谨在此向参与编写此书的所有编委表示感谢!向为此书付出心血的徐克教授、张素教授表示感谢!向为此书提出宝贵建议的医疗、护理前辈们表示由衷感谢!

尽管在编写过程中,我们力求既能体现编者思想又能满足读者需求,但受时间及认识水平的限制,加之影像诊疗技术发展的日新月异,本书中有不当之处,恳切希望广大同仁不吝赐教,予以指正,共同探讨、共同提高。

秦月兰 徐阳  
2017年10月

# 目 录

## 第一章

### 护理流程

#### 第一节 磁共振 2

案例 1 · 男性,68 岁,轮椅吸附,铁磁性物件的安全管理 2

案例 2 · 男性,3 岁 5 个月,儿童自闭症检查中的药物镇静 4

案例 3 · 男性,34 岁,幽闭综合征高危干预成功 7

案例 4 · 女性,71 岁,听力障碍者的上腹部 MRI 检查 9

#### 第二节 计算机体层扫描 15

案例 1 · 女性,60 岁,冠状动脉 CTA 因心律不齐中止检查 15

案例 2 · 男性,32 岁,CT 小肠低张造影因肠道充盈欠佳中止检查 18

案例 3 · 男性,55 岁,心搏骤停抢救成功 20

#### 第三节 超声 29

案例 1 · 女性,2 岁,急危重症患儿哭闹 29

案例 2 · 男性,84 岁,恶性胸腔积液穿刺置管术中胸膜反应 32

案例 3 · 男性,69 岁,肝转移癌的微波消融治疗 34

案例 4 · 女性,28 岁,早孕的阴道 B 超检查 37

#### 第四节 核医学 43

案例 1 · 男性,58 岁,全身骨显像检查中尿液污染 43

案例 2 · 女性,41 岁,肺血流灌注显像因病情加重中止检查 46

案例 3 · 男性,45 岁,双肾动态 SPECT 显像因结果与临床不符而重新检查 49

案例 4 · 女性,29 岁,<sup>131</sup>I 治疗中甲亢症状一过性加重 52

案例 5 · 女性,6 个月,核素敷贴治疗后瘤体边缘复发 56

案例 6 · 男性,69 岁,冠心病的腺苷负荷心肌灌注显像检查 58

#### 第五节 X 线成像与造影 62

案例 1 · 男性,63 岁,人工全髋关节置换术后 X 线复查中假体脱位 62

案例 2 · 男性,76 岁,全消化道钡餐因吞钡呛咳而中止检查 64

- 案例 3 · 男性, 58 岁, T 管造影中的气泡阴影 67
- 案例 4 · 男性, 56 岁, 静脉肾盂造影因肠道准备不佳而中止检查 70

## 第六节 数字减影血管造影 77

- 案例 1 · 男性, 65 岁, 下肢动脉成形术中导管断裂 77
- 案例 2 · 男性, 60 岁, TIPSS 术中出血 80
- 案例 3 · 男性, 57 岁, 粒子植入术中脱落 83
- 案例 4 · 男性, 14 岁, CT 引导下肝实质穿刺术中迷走神经反射 85
- 案例 5 · 女性, 45 岁, 颅内动脉瘤栓塞术中出血 87
- 案例 6 · 男性, 72 岁, 左侧后交通动脉瘤介入栓塞术中栓子脱落 90
- 案例 7 · 女性, 58 岁, PCI 术中支架内血栓形成 93
- 案例 8 · 男性, 63 岁, PCI 术中室颤 95
- 案例 9 · 男性, 74 岁, 冠状动脉支架植入术中心包填塞 98
- 案例 10 · 男性, 62 岁, 肝动脉化疗栓塞术中血管内膜撕裂 100
- 案例 11 · 男性, 56 岁, 颈动脉血管造影术中颈动脉痉挛 103
- 案例 12 · 男性, 54 岁, 胸主动脉瘤带膜支架腔内隔绝术中内膜及中膜破裂 105
- 案例 13 · 男性, 55 岁, 布加综合征介入术中腹腔出血 109
- 案例 14 · 女性, 71 岁, 下肢动脉闭塞术中动脉远端栓塞 113
- 案例 15 · 男性, 54 岁, 下肢深静脉血栓介入术中急性肺栓塞 115
- 案例 16 · 男性, 10 岁, 先天性心脏病介入封堵术中封堵器脱落 120
- 案例 17 · 女性, 72 岁, PCI 术中冠状动脉穿孔 122
- 参考文献 125

## 第二章

## 射线防护

### 第一节 病人 132

- 案例 1 · 男性, 3 岁, 儿童的头部 CT 平扫检查 132
- 案例 2 · 女性, 28 岁, 育龄妇女的 X 线胸部正侧位片 135
- 案例 3 · 男性, 76 岁,  $^{99m}\text{Tc}$ -MDP 全身骨显像扫描检查 137
- 案例 4 · 男性, 56 岁, 冠状动脉造影术后出现放射性皮炎 140

### 第二节 医护技人员 143

- 案例 · 男性, 50 岁, 放射性损伤 143
- 参考文献 151

## 【第三章】

### 症状护理

- 案例 1 · 男性, 64 岁, 疼痛, 胸主动脉夹层 154
- 案例 2 · 女性, 68 岁, 呼吸困难, 支气管哮喘急性发作 157
- 案例 3 · 男性, 42 岁, 出血, 腹部损伤 160
- 案例 4 · 女性, 55 岁, 抽搐, 症状性癫痫 163
- 案例 5 · 女性, 50 岁, 晕倒, 低血糖 165
- 参考文献 170

## 【第四章】

### 跌倒风险防控

- 案例 1 · 女性, 65 岁, 有跌倒史的老年病人, MRI 检查 172
- 案例 2 · 男性, 3 岁, 镇静药物, 颅脑 CT 平扫检查 175
- 案例 3 · 女性, 59 岁, 慢性疼痛病人, 左髌关节 MRI 平扫检查 179
- 参考文献 185

## 【第五章】

### 药物风险防控

- 案例 1 · 男性, 60 岁, 过敏样反应 188
- 案例 2 · 男性, 46 岁, 对比剂肾病 192
- 案例 3 · 女性, 54 岁, 对比剂外渗 195
- 参考文献 201

## 【第六章】

### 医院感染防控


- 案例 1 · 男性, 77 岁, 多重耐药菌感染, 接触传播 204
- 案例 2 · 男性, 56 岁, 肺结核, 飞沫 + 空气传播 207
- 案例 3 · 男性, 53 岁, 白血病, 保护性隔离 210
- 参考文献 216

## 附录 影像科危急值报告管理基本知识 217

## 中英文名词对照索引 219

## 第一章

# 护理流程





## 第一节 磁共振

### 案例 1 男性,68 岁,轮椅吸附,铁磁性物件的安全管理

#### ◆ 临床资料

病人,男,68 岁,因肝区隐痛 3 个月入院,腹部彩色超声检查提示肝血管瘤可能。为进一步明确诊断,需行肝脏磁共振成像(magnetic resonance imaging, MRI)检查。既往有痛风史 5 年,曾发生过跌倒,既往未行过 MRI 检查。

病人坐轮椅前来检查,过程顺利,在医护人员协助病人从检查床起来的过程中,陪同人员误把轮椅推进,金属制轮椅被迅速吸附到仪器上,未造成人员受伤。(案例素材来自网络报道)

#### ◆ 问题导入

**问题 1** MRI 检查时存在的磁场有

- A. 主磁场
- B. 梯度磁场
- C. 射频磁场
- D. 以上都是

**答案** D

**问题 2** 行 MRI 检查前,我们采取的护理措施是

- A. 认真审核病人有无检查禁忌证
- B. 详细告知病人及陪同人员检查的注意事项
- C. 将所有带有金属物质的转运工具放置于指定区域,安排专人负责
- D. 以上都是

**答案** D

#### ◆ 护理流程

此病人行 MRI 检查的常规护理流程参见本节的知识拓展部分,以下仅罗列此案例的重点关注内容:

##### 1. 护理评估

- (1) 病人
  - 1) 有无 MRI 检查禁忌证。
  - 2) 是否知晓不能携带任何含金属的铁磁性设备和物件进检查室。
  - 3) 肢体功能和自我活动能力,是否能独立行走或需要搀扶行走。
  - 4) 含金属物质的助行工具是否集中管理。
  - 5) 文化程度与理解能力。