




高效养殖致富直通车

蛋鸡疾病诊治 彩色图谱

DANJI JIBING ZHENZHI
CAISE TUPU 谷风柱 刁有江 刘晓曦 主编



机械工业出版社
CHINA MACHINE PRESS

高效养殖致富

直通车

蛋鸡疾病诊治 彩色图谱

主 编 谷凤柱 刁有江 刘晓曦
副主编 符巧云 王建荣 李克鑫 杨洪全
魏秀国 李 浩

参 编 (按姓氏笔画排序)

王 猛 王秋红 王耀斌 牛洪国
卢兆彩 白月山 冯 俊 刘奎伟
刘晓梅 李开凯 李升阳 庞传荣
辛艳辉 宋希海 张士林 张志浩
陈尔奎 苗振祥 范东侠 胡素响
席恩丽 崔京腾 韩 丁

机 械 工 业 出 版 社

本书从生产实际和临床诊治的需要出发,结合笔者多年的临床教学和诊疗经验,针对商品蛋鸡病毒性疾病、细菌性疾病、寄生虫疾病和普通病等34种临床多发常见病,从发病原因、临床症状、病理变化、诊断要点和防控措施等方面进行了简洁明了的阐述,并提出了一些新观点。

本书内容丰富、通俗易懂、简明实用、图文并茂,使读者一目了然,适合广大兽医工作者、蛋鸡养殖户和相关技术人员阅读,也可作为农业院校、农村函授及相关培训班的辅助教材和参考资料。

图书在版编目(CIP)数据

蛋鸡疾病诊治彩色图谱/谷风柱,刁有江,刘晓曦
主编. —北京:机械工业出版社,2017.10
(高效养殖致富直通车)
ISBN 978-7-111-58250-2

I. ①蛋… II. ①谷… ②刁… ③刘… III. ①卵用
鸡-鸡病-诊疗-图谱 IV. ①S858.31-64

中国版本图书馆CIP数据核字(2017)第247790号

机械工业出版社(北京市百万庄大街22号 邮政编码100037)

总策划:李俊玲 张敬柱

策划编辑:郎峰 周晓伟 责任编辑:郎峰 周晓伟 张 建

责任校对:王明欣 责任印制:李 飞

北京新华印刷有限公司印刷

2018年1月第1版第1次印刷

140mm×203mm·8.125印张·2插页·227千字

0001—4000册

标准书号:ISBN 978-7-111-58250-2

定价:59.80元

凡购本书,如有缺页、倒页、脱页,由本社发行部调换

电话服务

网络服务

服务咨询热线:010-88361066

机工官网:www.cmpbook.com

读者购书热线:010-68326294

机工官博:weibo.com/cmp1952

010-88379203

金书网:www.golden-book.com

封面无防伪标均为盗版

教育服务网:www.cmpedu.com

高效养殖致富直通车

编审委员会

主 任 赵广永

副 主 任 何宏轩 朱新平 武 英 董传河

委 员 (按姓氏笔画排序)

丁 雷 刁有江 马 建 马玉华 王凤英 王自力

王会珍 王凯英 王学梅 王雪鹏 占家智 付利芝

朱小甫 刘建柱 孙卫东 李和平 李学伍 李顺才

李俊玲 杨 柳 吴 琼 谷风柱 邹叶茂 宋传生

张中印 张素辉 张敬柱 陈宗刚 易 立 周元军

周佳萍 赵伟刚 南佑平 顾学玲 曹顶国 盛清凯

程世鹏 熊家军 樊新忠 魏刚才

秘 书 长 何宏轩

秘 书 郎 峰 高 伟



改革开放以来，我国养殖业发展非常迅速，肉、蛋、奶、鱼等产品产量稳步增加，在提高人民生活水平方面发挥着越来越重要的作用。同时，从事各种养殖业也已成为农民脱贫致富的重要途径。近年来，我国经济的快速发展对养殖业提出了新要求，以市场为导向，从传统的养殖生产经营模式向现代高科技生产经营模式转变，安全、健康、优质、高效和环保已成为养殖业发展的既定方向。

针对我国养殖业发展的迫切需要，机械工业出版社坚持高起点、高质量、高标准的原则，组织全国 20 多家科研院所的理论水平高、实践经验丰富的专家学者、科研人员及一线技术人员编写了这套“高效养殖致富直通车”丛书，范围涵盖了畜牧、水产及特种经济动物的养殖技术和疾病防治技术等。

本丛书应用了大量生产现场图片，形象直观，语言精练、简洁，深入浅出，重点突出，篇幅适中，并面向产业发展需求，密切联系生产实际，吸纳了最新科研成果，使读者能科学、快速地解决养殖过程中遇到的各种难题。本丛书表现形式新颖，大部分图书采用双色印刷，设有“提示”“注意”等小栏目，配有一些成功养殖的典型案列，突出实用性、可操作性和指导性。

丛书针对性强，性价比高，易学易用，是广大养殖户和相关技术人员、管理人员不可多得的好参谋、好帮手。

祝大家学用相长，读书愉快！

中国农业大学动物科技学院

前言



近几年蛋鸡养殖的规模和数量都有了极大的扩展和提高，为丰富全国人民的菜篮子做出了较大贡献。但是鸡病频发和蛋价不稳也给蛋鸡养殖者造成了极大恐慌。尤其是近几年老病未去、新病又不断出现，给蛋鸡养殖业造成的危害日趋严重，鸡病已成为养殖是否成功的制约因素之一。

蛋鸡新病不断出现，如腺胃炎、肌胃炎、安卡拉病毒病等，使基层鸡病诊疗工作者感到困惑和迷茫，因此，提高蛋鸡疾病的快速诊断和防治水平迫在眉睫。《蛋鸡疾病诊治彩色图谱》的出版，将成为广大一线兽医工作者较实用的参考书籍。

本册图谱有以下几个特点：①疾病典型，全部是蛋鸡当前的多发病，而且全部是自然发病鸡群；②材料真实，近 500 幅照片全部在临床剖检、诊疗过程中拍摄；③精挑细选，力争每幅照片都能鲜明地体现疾病特征，提供可靠、可信的临床诊治参考依据，特别是对近几年发生的蛋鸡新病进行了详尽的描述。

诚然，有时照片背景不够严谨，拍摄场合不合要求，照片修剪较为粗糙，甚至照片内容较为血腥，但这恰恰证明了材料来源的真实性和实用性，而这些似乎也不会影响同行们的阅读兴趣。

“看图识病、看图诊病、看图治病、看图防病”是本书的目的，但毕竟编者受到知识层面、临床经验和地域等各种局限，书中有些看法和观点不一定完全正确，仅供同行参考。

需要特别说明的是，本书所用药物及其使用剂量仅供读者参考，不可照搬。在生产实际中，所用药物学名、常用名与实际商品名称

有差异，药物浓度也有所不同，建议读者在使用每一种药物之前，参阅厂家提供的产品说明以确认药物用量、用药方法、用药时间及禁忌等。购买兽药时，执业兽医有责任根据经验和对患病动物的了解决定用药量及选择最佳治疗方案。书中疏漏之处在所难免，诚请各位专家、同行和读者提出宝贵意见。

编 者



目 录

序	
前言	
第一章 病毒性疾病	1
一、新城疫	1
二、禽流感	14
三、淋巴白血病	31
四、马立克氏病	42
五、传染性法氏囊炎	51
六、传染性支气管炎	57
七、传染性喉气管炎	66
八、鸡痘	71
九、心包积液——肝炎综合征	77
十、传染性脑脊髓炎	85
第二章 细菌性疾病	89
一、沙门氏菌病	89
二、大肠杆菌病	101
三、传染性鼻炎	109
四、葡萄球菌病	117
五、溃疡性肠炎	125
六、坏死性肠炎	130
七、败血型支原体病	136

八、滑膜型支原体病	140
九、禽霍乱	152
十、弧菌性肝炎	158
第三章 寄生虫疾病	163
一、球虫病	163
二、组织滴虫病	169
三、住白细胞原虫病	172
四、蛔虫病	181
五、绦虫病	183
六、前殖吸虫病	188
第四章 普通病	194
一、腺胃炎	194
二、肌胃炎	200
三、肠炎	205
四、霉菌毒素中毒	213
五、啄癖症	220
六、B族维生素缺乏症	228
七、输卵管炎	238
八、痛风	245
附录 常见计量单位名称与符号对照表	252

第一章 病毒性疾病



一、新城疫

【简介】 >>>>

鸡新城疫又称鸡瘟，是由禽副流感病毒型新城疫病毒引起鸡的一种高度接触性、急性、烈性传染病。本病常呈现败血症经过。蛋鸡发病后的主要特征是鸡冠和肉垂发紫、呼吸困难、下痢、有神经症状、成年鸡产蛋量严重下降。本病感染率和致死率极高。

在我国，20世纪30年代，就发生过新城疫病，50年代在全国广泛流行，是鸡病中危害最严重的一种。现在我国已普遍施行了免疫接种、监测和综合防控措施，使新城疫得到了较好控制。

【病原与传播】 >>>>

病原为副黏病毒科、副黏病毒属的禽副黏病毒 I 型。病毒存在于病禽的所有组织器官、体液、分泌物和排泄物中，以脑、脾脏、肺含毒量最高，以骨髓含毒时间最长。鸡感染病毒后在临床症状出现前 24h，其分泌物和排泄物就有病毒排出。

鸡最易感染。不同年龄的鸡易感性存在差异，雏鸡和中雏易感性最高，2年以上的老鸡易感性较低；水禽也能感染本病；病鸡和带毒鸡是本病的传染源；鸟类也是重要的传播者。历史上，有国家因进口观赏鸟类而招致了本病的流行。

本病一年四季均可发生，但以春、秋季发生较多。鸡场内的鸡一旦发生本病，可于 4~5 天内波及全群。



【临床症状】 >>>>

临床上以呼吸道和消化道症状为主。

(1) **典型新城疫** 病鸡突然发病、死亡迅速。多出现甩头，张口呼吸，精神委顿，羽毛蓬松呈鱼鳞状，食欲废绝；嗉囊内积有液体和气体，口腔内有黏液，倒提病鸡可见从口中流出酸臭液体；下痢且呈草绿色；鸡冠和肉垂发紫。发病率和死亡率可达90%以上。后期可见病鸡转圈、扭颈、仰头、瘫痪等神经症状。产蛋鸡迅速减蛋，软壳蛋数量增多，很快绝产。



图 1-1-1 鸡冠败血呈紫色

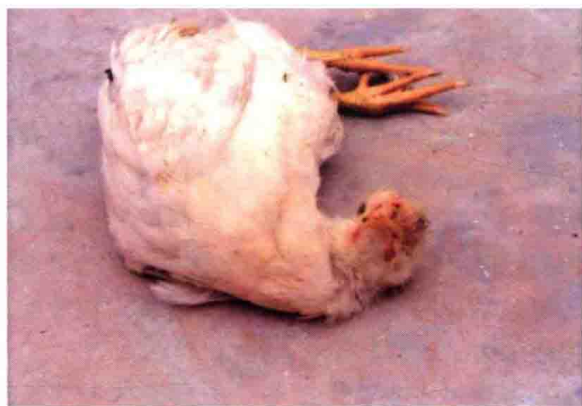

图 1-1-2 病鸡瘫痪



图 1-1-3 病鸡扭颈



图 1-1-4 颈部羽毛蓬松

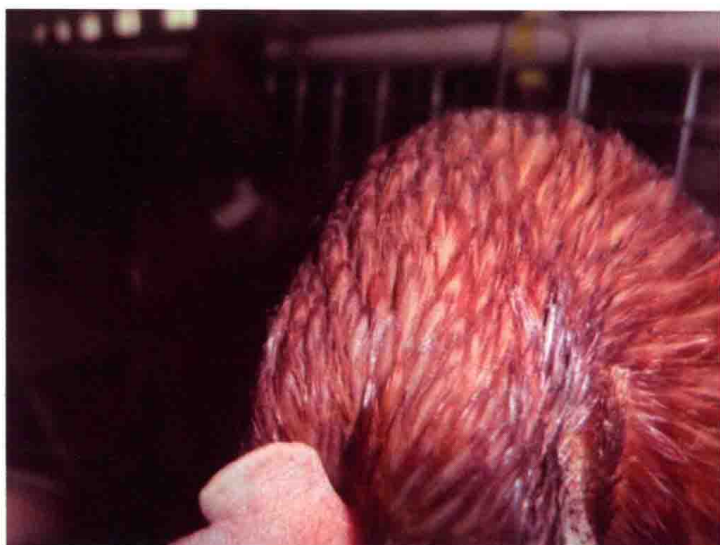

图 1-1-5 全身羽毛蓬松呈鱼鳞状




图 1-1-6 草绿色下痢

(2) 非典型新城疫 当鸡群具备一定免疫水平时，遭受强毒攻击而发生的一种特殊表现形式。有的病鸡有轻微呼吸道症状表现，有的无任何可观症状，只出现产畸形蛋、白壳蛋、软壳蛋和沙壳蛋等情况。



图 1-1-7 产出白壳蛋或软壳蛋

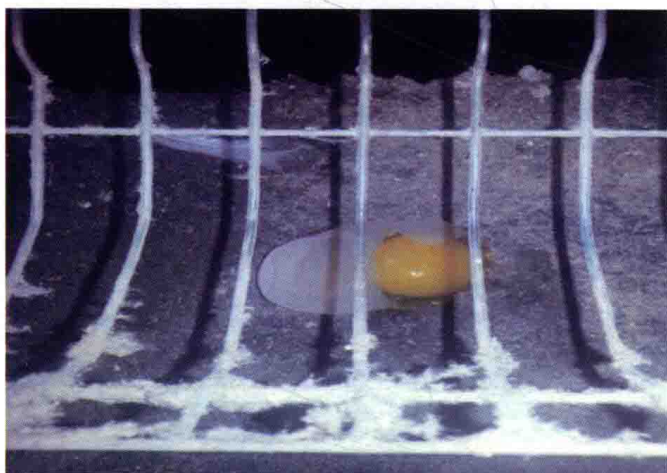


图 1-1-8 软壳蛋破裂

【病理变化】 >>>>

剖检病鸡，可见各处黏膜、浆膜出血和肝脏肿胀，特别是腺胃乳头和贲门部出血。心脏、肺部、气管黏膜、喉头黏膜出血；卵巢坏死、出血，卵泡破裂性腹膜炎等。消化道淋巴滤泡肿大、出血和溃疡是新

新城疫的突出特征。消化道出血病变主要分布于腺胃前部——食道移行部；腺胃后部——肌胃移行部；小肠各部、十二指肠；回肠中部（两盲肠夹合部）；盲肠扁桃体枣核样隆起、出血、坏死。

其中最具诊断意义的是十二指肠黏膜、卵黄蒂前后的淋巴结、盲肠扁桃体、直肠黏膜等部位的出血灶。

患非典型新城疫的病鸡剖检少见腺胃乳头出血等典型病变，仅见肠道淋巴滤泡肿胀。

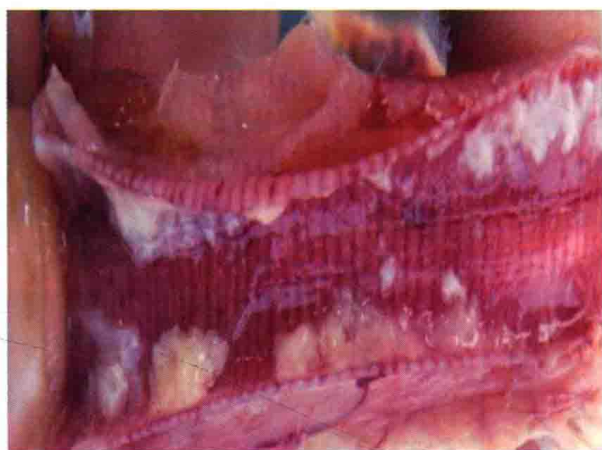


图 1-1-9 气管黏膜出血

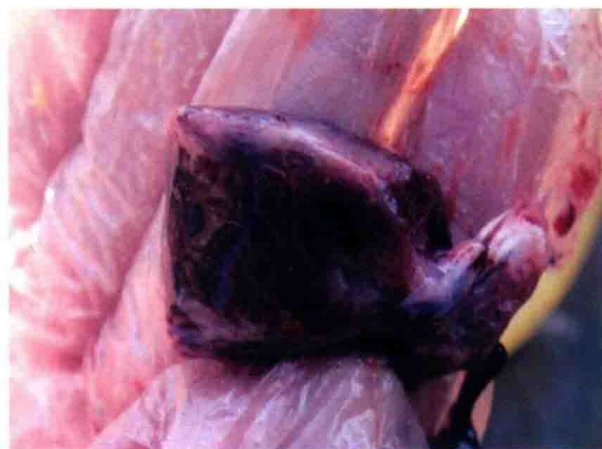

图 1-1-10 肺部出血呈黑紫色

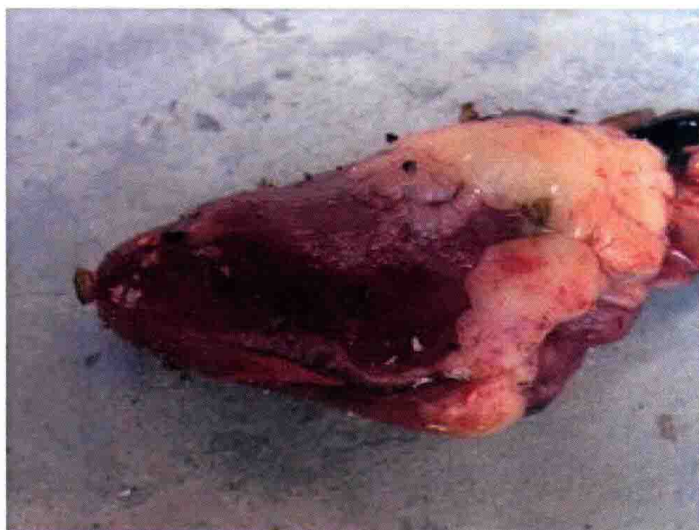

图 1-1-11 心冠脂肪有出血点

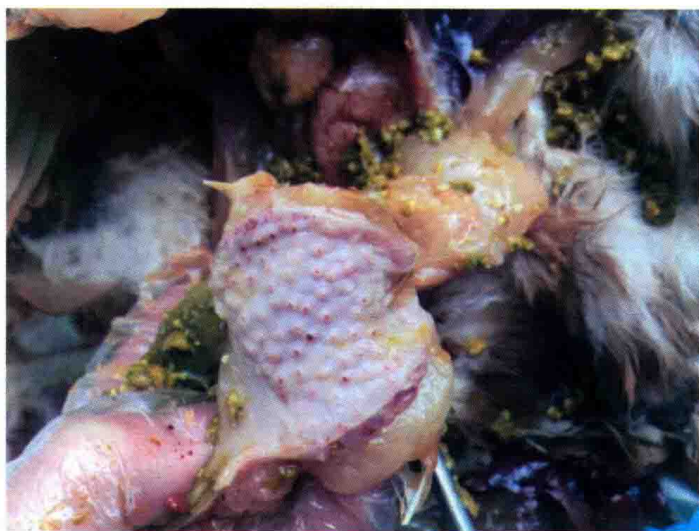

图 1-1-12 腺胃乳头轻度出血

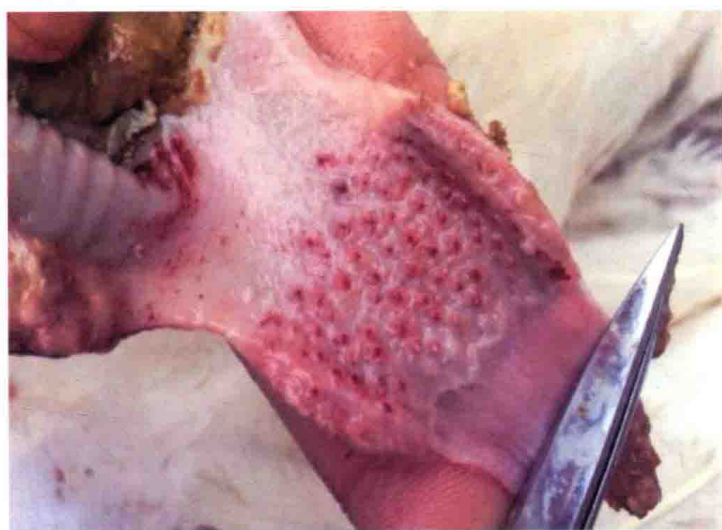

图 1-1-13 腺胃乳头重度出血

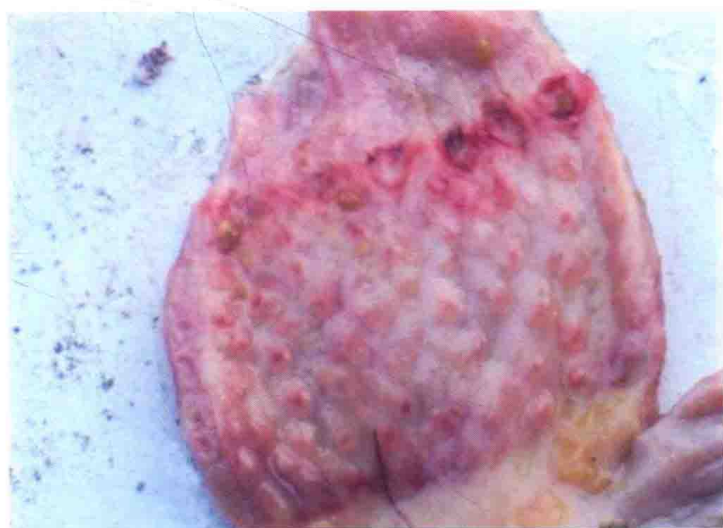


图 1-1-14 腺胃与食道之间有出血带