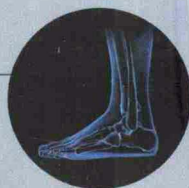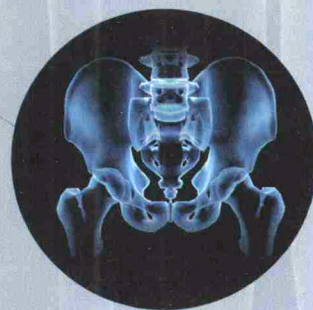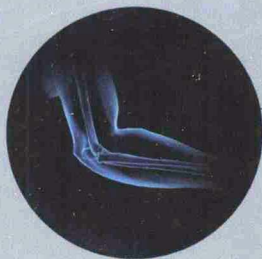


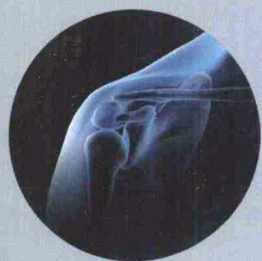Atlas of Human Anatomy

人体解剖学图谱

主 编 王兴海 原 林



人民卫生出版社

Atlas of Human Anatomy

人体解剖学图谱

主 编 王兴海 原 林

副主编 戴景兴 王昊飞 程明亮

编 委：（按姓氏笔画为序）

曲戎梅 南方医科大学
李泽宇 南方医科大学
吴金鹏 南方医科大学
洪辉文 南方医科大学
原 林 南方医科大学
温广明 南方医科大学
程明亮 郑州市卫校
戴景兴 南方医科大学

标本制作：王兴海 石 瑾 洪辉文 刘 畅 李忠华
李泽宇 吴坤成 刘健华 石小田 钟光明

摄 影：李忠华 刘 畅

校 对：王兴海 戴景兴



人民卫生出版社

图书在版编目 (CIP) 数据

人体解剖学图谱 / 王兴海等主编. —北京: 人民卫生出版社, 2009. 1

ISBN 978-7-117-10630-6

I. 人… II. 王… III. 人体解剖学—图谱 IV. R322-64

中国版本图书馆CIP数据核字 (2008) 第142184号

人体解剖学图谱

主 编: 王兴海 原 林

出版发行: 人民卫生出版社 (中继线 010-67616688)

地 址: 北京市丰台区方庄芳群园 3 区 3 号楼

邮 编: 100078

网 址: <http://www.pmph.com>

E - mail: pmph@pmph.com

购书热线: 010-67605754 010-65264830

印 刷: 北京汇林印务有限公司

经 销: 新华书店

开 本: 889×1194 1/16 印张: 20.5

字 数: 620千字

版 次: 2009年1月第1版 2009年1月第1版第1次印刷

标准书号: ISBN 978-7-117-10630-6/R·10631

定 价: 138.00 元

版权所有, 侵权必究, 打击盗版举报电话: 010-87613394

(凡属印装质量问题请与本社销售部联系退换)

前 言 Preface

人体解剖学图谱是医学院校解剖学教学的重要辅助工具书，也是每个医学生从医学入门到医疗实践工作中必备的案头工具书之一。

国内《人体解剖学图谱》已有多个版本人工绘制的解剖学图谱。这些图谱为我国的解剖教学和临床医疗发挥了重要作用。人工绘制的图谱色泽艳丽，结构清晰，边界明确，形态典型。然而，学生在解剖学实验室内却发现标本与图谱有很大的不同，本图谱以实物标本为素材对结构的显示更直观，更真实，虽不甚典型，却更实用，与绘制图谱结合使用相互补充，相互对照，为学者了解正常人体结构多一种选择。

作为南方医科大学（原第一军医大学）解剖学教研室高级实验师，此次积近40年解剖教学标本制作与教学实践的经验，根据目前高等医学院校使用的《系统解剖学》教材和教学大纲，从南方医科大学陈列和教学标本的照片中精心筛选出730幅标本照片，编写出本图谱。本图谱涉及标本均是技术组按照教学大纲的要求认真设计，精心制作，独具特色。本校多名长期从事教学与临床工作的教师和临床医师参与了本图谱编撰，对图谱进行了系统化整理使其更加与教科书相匹配，对临床解剖学重点给予特别加注说明。图谱根据新的教学大纲与临床执业医师考试大纲的要求对书中内容进行了充实。为了使学生更好地了解和掌握解剖学知识，在编写过程中适当增加了一些变异和病变的标本图。图谱对标本显示的结构进行中英文标注，为学生掌握必要的解剖学英语名词打下基础，为学者将来阅读英文医学文献扫清了解剖学名词障碍。图谱以解剖剥制标本为主，配有巧夺天工的管道铸型标本图、断面标本图以及与临床紧密结合的影像图，全方位地描述了不同器官的形态和结构。为了便于学生掌握重点，我们在每幅图或每一组图下配有【解剖学要点】，对该结构的位置、形态、结构和功能作了简明扼要、提纲挈领的介绍，因此图谱本身就是一本解剖学学习提纲。

本图谱适用于医学院校的解剖学教师、临床医师和医学生学习使用。图谱内容按系统解剖编排，包括运动系统、消化系统、呼吸系统、泌尿生殖系统、脉管系统、神经系统、内分泌系统和感官。全书名词以国家自然科学名词审定委员会公布的《人体解剖名词》（1991）为准。鉴于出版图书成本核算原因，本图谱对有些图的版面进行了适量压缩，但经过压缩后的标本图仍不失其显示效果。

前人的知识是我们前进道路上的铺路石和向上攀登的阶梯。本图谱就是在教研室几代人工作的基础上，经过多年的积累，不断完善的过程中编撰而成，在编写过程中，国内多家大学的同行对编著的风格特点和内容安排提出了许多宝贵建议、本教研室的同仁为图谱的编写给予了大力支持和帮助，南方医科大学南方医院李际敏护师提供了眼底图，在此一并表示衷心感谢。

限于作者水平，本图谱难免存在不当甚或错误，恳请学界同道和医学生们批评指正，并将意见及时反馈给我们，以便及时修正，使其日臻完善。

王兴海

2008年夏于广州

目 录 Catalogue

绪 论 Introduction

绪图-1	解剖学姿势 Anatomical position	1
绪图-2	方位术语 (1) Terms of direction (1)	1
绪图-3	方位术语 (2) Terms of direction (2)	2
绪图-4	人体的轴和面 The axis and planes of human body	2

第一章 运动系统 Locomotor system

图1-1	全身骨骼 (前面观) The skeleton. Anterior aspect	3
图1-2	胎儿骨骼 (胎龄2周, 透明染色) Fetal bones (fetal age, Two weeks transparent stain)	3
图1-3	骨的分类 Classification of bones	4
图1-4	骨的构造 Structure of bone	4
图1-5	骨质 The sclerotin	4
图1-6	顶骨剖面 Section of the parietal bone	5
图1-7	板障管 Diploic canals	5
图1-8	椎体 (矢状切面) The vertebral body. Sagittal section	5
图1-9	骨膜的血供 Blood supply of Periosteal	5
图1-10	脊柱 (后面观) The vertebral column. Posterior aspect	6
图1-11	脊柱 (前面观) The vertebral column. Anterior aspect	6
图1-12	脊柱 (侧面观) The vertebral column. Lateral aspect	6
图1-13	寰椎 (下面观) The atlas. Inferior aspect	7
图1-14	寰椎 (上面观) The atlas. Superior aspect	7
图1-15	枢椎 (上面观) The axis. Superior aspect	7
图1-16	枢椎 (侧面观) The axis. Lateral aspect	7
图1-17	颈椎 (上面观) A cervical vertebra. Superior aspect	7
图1-18	第七颈椎 (上面观) 7th cervical vertebra. Superior aspect	7
图1-19	颈椎排列 (前面观) The arrangement of Cervical vertebra. Anterior aspect	8
图1-20	颈椎排列 (侧面观) The arrangement of Cervical vertebra. Lateral aspect	8
图1-21	颈椎排列 (后面观) The arrangement of Cervical vertebra. Posterior aspect	8
图1-22	胸椎排列 (侧面观) The arrangement of Thoracic vertebra. Lateral aspect	9
图1-23	胸椎 (侧面观) Thoracic vertebra. Lateral aspect	9
图1-24	胸椎 (上面观) Thoracic vertebra. Superior aspect	9
图1-25	腰椎排列 (侧面观) The arrangement of Lumbar vertebra. Lateral aspect	9
图1-26	腰椎 (侧面观) The lumbar vertebrae. Lateral aspect	9
图1-27	腰椎 (上面观) The lumbar vertebrae. Superior aspect	9

图1-28	骶骨 (前面观) The sacrum. Anterior aspect	10
图1-29	骶骨 (后面观) The sacrum. Posterior aspect	10
图1-30	尾骨 (前面观) The coccyx. Anterior aspect	10
图1-31	尾骨 (后面观) The coccyx. Posterior aspect	10
图1-32	胸廓 The thorax	11
图1-33	典型肋骨 A typical costal bone	11
图1-34	非典型肋骨 The atypism costal bone	12
图1-35	胸骨 (前面观) The sternum. Anterior aspect	12
图1-36	胸骨 (侧面观) The sternum. Lateral aspect	12
图1-37	颅 (前面观) The skull. Anterior aspect	13
图1-38	眶 (前面观) The orbit. Anterior aspect	13
图1-39	颅 (侧面观) The skull. Lateral aspect	14
图1-40	颞下窝 The infratemporal fossa	14
图1-41	颅 (上面观) The skull. Superior aspect	15
图1-42	幼儿颅 (上面观) The skull of a infant. Superior aspect	15
图1-43	幼儿颅 (侧面观) The skull of a infant. Lateral aspect	15
图1-44	颅底外面 The external surface of the base of skull	16
图1-45	颅底内面 The internal surface of the base of skull	17
图1-46	颅中窝 The middle cranial fossa	18
图1-47	颅 (矢状切面) The skull. Sagittal section	18
图1-48	颅 (冠状切面) The skull. coronal section	19
图1-49	骨性鼻腔外侧壁 (1) The lateral wall of the bony nasal cavity (1)	19
图1-50	骨性鼻腔外侧壁 (2) The lateral wall of the bony nasal cavity (2)	20
图1-51	骨性鼻腔内侧壁 The medial wall of the bony nasal cavity	20
图1-52	额骨 (前面观) The frontal bone. Anterior aspect	21
图1-53	额骨 (内面观) The frontal bone. Internal aspect	21
图1-54	额骨 (下面观) The frontal bone. Inferior aspect	21
图1-55	异常额骨 (前面观) The abnormal frontal bone. Anterior aspect	21
图1-56	枕骨 (外面观) The occipital bone. External aspect	22
图1-57	枕骨 (内面观) The occipital bone. Internal aspect	22
图1-58	异常枕骨 (后面观) The abnormal occipital bone. Posterior aspect	22
图1-59	筛骨 (上面观) The ethmoid bone. Superior aspect	23
图1-60	筛骨 (下面观) The ethmoid bone. Inferior aspect	23
图1-61	筛骨 (后面观) The ethmoid bone. Posterior aspect	23
图1-62	颧骨 (外侧面观) The zygomatic bone. Lateral aspect	23
图1-63	犁骨 (侧面观) The vomer. Lateral aspect	23
图1-64	舌骨 (上面观) The hyoid bone. Superior aspect	23
图1-65	蝶骨 (前面观) The sphenoid bone. Anterior aspect	24
图1-66	蝶骨 (后面观) The sphenoid bone. Posterior aspect	24
图1-67	蝶骨 (上面观) The sphenoid bone. Superior aspect	25

图1-68	颞骨（上面观）	The temporal bone. Superior aspect	25
图1-69	颞骨（外面观）	The temporal bone. External aspect	26
图1-70	颞骨（内面观）	The temporal bone. Internal aspect	26
图1-71	颞骨（下面观）	The temporal bone. Inferior aspect	27
图1-72	颞骨（剖面）	The temporal bone. Section	27
图1-73	上颌骨（外侧面观）	The maxilla bone. Lateral aspect	28
图1-74	上颌骨（内侧面观）	The maxilla bone. Medial aspect	28
图1-75	下颌骨（外侧面观）	The mandible. Lateral aspect	29
图1-76	下颌骨（后面观）	The mandible. Posterior aspect	29
图1-77	泪骨（前面观）	The lacrimal bone. Anterior aspect	30
图1-78	泪骨（后面观）	The lacrimal bone. Posterior aspect	30
图1-79	下鼻甲（内侧面观）	The inferior nasal concha. Medial aspect	30
图1-80	下鼻甲（外侧面观）	The inferior nasal concha. Lateral aspect	30
图1-81	腭骨（后面观）	The palatine bone. Posterior aspect	30
图1-82	腭骨（内侧面观）	The palatine bone. Medial aspect	30
图1-83	上肢骨（前面观）	The bones of upper limb. Anterior aspect	31
图1-84	上肢骨（后面观）	The bones of upper limb. Posterior aspect	31
图1-85	锁骨（上面观）	The clavicle. Superior aspect	32
图1-86	锁骨（下面观）	The clavicle. Inferior aspect	32
图1-87	肩胛骨上角（外侧面观）	The superior angle of scapula. Lateral aspect	32
图1-88	肩胛骨（前面观）	The scapula. Anterior aspect	33
图1-89	肩胛骨（后面观）	The scapula. Posterior aspect	33
图1-90	肱骨（前面观）	The humerus. Anterior aspect	34
图1-91	肱骨（后面观）	The humerus. Posterior aspect	34
图1-92	桡骨（前面观）	The radius. Anterior aspect	35
图1-93	桡骨（后面观）	The radius. Posterior aspect	35
图1-94	尺骨（后面观）	The ulna. Posterior aspect	35
图1-95	尺骨（前面观）	The ulna. Anterior aspect	35
图1-96	手骨（掌面观）	The bones of hand. Palmar view	36
图1-97	手骨（背面观）	The bones of hand. Dorsal view	36
图1-98	女性骨盆（前面观）	The pelvis of the female. Anterior aspect	37
图1-99	女性骨盆（后面观）	The pelvis of the female. Posterior aspect	37
图1-100	女性骨盆（前面观）	The pelvis of the female. Anterior aspect	38
图1-101	男性骨盆（前面观）	The pelvis of the male. Anterior aspect	38
图1-102	男性骨盆（后面观）	The pelvis of the male. Posterior aspect	39
图1-103	女性骨盆（后面观）	The pelvis of the female. Posterior aspect	39
图1-104	盆骨上口（男）	The superior aperture of pelvis. Male	40
图1-105	盆骨下口（男）	The inferior aperture of pelvis. Male	40
图1-106	盆骨上口（女）	The superior aperture of pelvis. Female	41
图1-107	盆骨下口（女）	The inferior aperture of pelvis. Female	41

图1-108	下肢骨 (前面观) The bones of lower limb. Anterior aspect.....	42
图1-109	下肢骨 (后面观) The bones of lower limb. Posterior aspect.....	42
图1-110	髋骨 (外面观) The hip bone. External aspect.....	43
图1-111	髋骨 (内面观) The hip bone. Internal aspect.....	43
图1-112	幼儿髋骨 The hip bone of the infant.....	43
图1-113	股骨 (前面观) The femur. Anterior aspect.....	44
图1-114	股骨 (后面观) The femur. Posterior aspect.....	44
图1-115	髌骨 (前面观) The patella. Anterior aspect.....	45
图1-116	髌骨 (后面观) The patella. Posterior aspect.....	45
图1-117	胫骨 (上面观) The tibia. Superior aspect.....	45
图1-118	腓骨 (前面观) The fibula. Anterior aspect.....	45
图1-119	腓骨 (后面观) The fibula. Posterior aspect.....	45
图1-120	胫骨 (前面观) The tibia. Anterior aspect.....	45
图1-121	胫骨 (后面观) The tibia. Posterior aspect.....	45
图1-122	足骨 (背面观) The bones of foot. Dorsal view.....	46
图1-123	足骨 (底面观) The bones of foot. Antapical view.....	46
图1-124	足骨 (侧面观) The bones of foot. Lateral aspect.....	47
图1-125	距骨 (上面观) The talus. Superior aspect.....	47
图1-126	距骨 (下面观) The talus. Inferior aspect.....	47
图1-127	跟骨 (上面观) The calcaneus. Superior aspect.....	47
图1-128	骨连结类型 Type of the synostoses.....	48
图1-129	椎骨间连结 (1) Intervertebral joints (1).....	49
图1-130	椎骨间连结 (2) Intervertebral joints (2).....	49
图1-131	椎骨间连结 (3) Intervertebral joints (3).....	50
图1-132	椎骨间连结 (4) Intervertebral joints (4).....	50
图1-133	椎骨间连结 (5) Intervertebral joints (5).....	50
图1-134	颅骨与椎骨连结 (1) The joints of the skull and vertebra (1).....	51
图1-135	颅骨与椎骨连结 (2) The joints of the skull and vertebra (2).....	51
图1-136	肋与胸骨连结 (前面观) The joints of ribs and the sternum. Anterior aspect.....	52
图1-137	颞下颌关节 (外面观) The temporomandibular joint. External aspect.....	52
图1-138	颞下颌关节 (矢状剖面) The temporomandibular joint. Sagittal section.....	52
图1-139	肩部骨骼 The skeleton of shoulder.....	53
图1-140	肩关节X线像 The radiograph of shoulder joint.....	53
图1-141	肩关节 (前面观) The shoulder joint. Anterior aspect.....	53
图1-142	肩关节 (剖面观) The shoulder joint. Section.....	54
图1-143	肩关节 (内面观) The shoulder joint. Internal aspect.....	54
图1-144	肘部骨骼 (前面观) The skeleton of the elbow. Anterior aspect.....	55
图1-145	肘关节 (前面观) The elbow joint. Anterior aspect.....	55
图1-146	肘部骨骼 (后面观) The skeleton of the elbow. Posterior aspect.....	55
图1-147	肘关节 (后面观) The elbow joint. Posterior aspect.....	55

图1-148	肘关节（外侧面观）	The elbow joint. Lateral aspect	56
图1-149	肘关节（剖面观）	The elbow joint. Section	56
图1-150	前臂骨连结	The joints of the forearm	56
图1-151	肘关节X线像	The radiograph of elbow joint	56
图1-152	手骨的连结（掌面观）	The joints of the hand. Palmar view	57
图1-153	手骨的连结（背面观）	The joints of the hand. Dorsal view	57
图1-154	腕骨的连结（剖面观）	The joints of the carpal bones. Section	58
图1-155	腕骨（背面观）	The carpal bones. Dorsal view	58
图1-156	腕骨X线像	The radiograph of carpal bones	58
图1-157	骨盆连结（前面观）	The joins of the pelvis. Anterior aspect	59
图1-158	骨盆连结（后面观）	The joins of the pelvis. Posterior aspect	59
图1-159	男性骨盆（前面观）	The male pelvis. Anterior aspect	60
图1-160	女性骨盆（前面观）	The female pelvis. Anterior aspect	60
图1-161	女性骨盆上口	The supereior pelvic aperture of female	61
图1-162	女性骨盆下口	The inferior pelvic aperture of female	61
图1-163	骨盆（内侧面观）	The pelvis. Medial aspect	62
图1-164	骨盆轴、平面、倾斜度和径线	The pelvic axis, pelvic plans, inclination of pelvis and pelvic diameter	62
图1-165	男性骨盆X线像	The radiograph of male pelvis	63
图1-166	女性骨盆X线像	The radiograph of female pelvis	63
图1-167	髋部骨骼（外侧面观）	The skeleton of the hip. Lateral aspect	64
图1-168	髋关节（打开）	The hip joint. Incision	64
图1-169	髋关节（前面观）	The hip joint. Anterior aspect	65
图1-170	髋关节（后面观）	The hip joint. Posterior aspect	65
图1-171	髋关节（剖面观）	The hip joint. Section	65
图1-172	膝部骨骼（前面观）	The skeleton of knee. Anterior aspect	66
图1-173	膝关节（前面观）	The knee joint. Anterior aspect	66
图1-174	膝关节（后面观）	The knee joint. Posterior aspect	66
图1-175	膝关节（内侧面观）	The knee joint. Medial aspect	67
图1-176	膝关节（外侧面观）	The knee joint. Lateral aspect	67
图1-177	膝关节（打开1）	The knee joint. Incision (1)	67
图1-178	膝关节（打开2）	The knee joint. Incision (2)	68
图1-179	膝关节（打开3）	The knee joint. Incision (3)	68
图1-180	膝关节（半月板）	The knee joint. Menisci	68
图1-181	膝关节（矢状切面）	The knee joint. sagittal section	69
图1-182	小腿骨的连结	The joints of the leg	69
图1-183	足骨（背面观）	The bones of foot. Dorsal view	70
图1-184	足骨的连结（剖面观）	The joints of the foot. Section	70
图1-185	足骨的连结（内侧面观）	The joints of the foot. Medial aspect	71
图1-186	足骨的连结（外侧面观）	The joints of the foot. Lateral aspect	71

图1-187	足骨的连结 (背面观) The joints of the foot. Dorsal view	72
图1-188	足骨的连结 (底面观) The joints of the foot. Antapical view	72
图1-189	肌的形态 Forms of muscles	73
图1-190	背肌浅层 Superficial muscles of the back	74
图1-191	背肌中层 Middle muscles of the back	75
图1-192	背肌深层 Deep muscles of the back	76
图1-193	项部肌深层 Deep muscles of the nuchae	77
图1-194	椎枕肌 Vertebrooccipital muscles	78
图1-195	腰部肌深层 Deep muscles of the lumbar region	78
图1-196	表情肌 (前面观) Muscles of facial expression. Anterior aspect	79
图1-197	表情肌 (侧面观) Muscles of facial expression. Lateral aspect	79
图1-198	咀嚼肌 (浅层) Masticatory muscles. Superficial layer	80
图1-199	咀嚼肌 (深层) Masticatory muscles. Deep layer	80
图1-200	颈肌 (侧面肌1) Muscles of the neck. Lateral aspect (1)	81
图1-201	颈肌 (侧面肌2) Muscles of the neck. Lateral aspect (2)	81
图1-202	颈阔肌 Platysma Muscle	82
图1-203	颈肌 (前下面观) Muscles of the neck. anteroinferior aspect	82
图1-204	椎前肌 Anterior vertebral muscles	82
图1-205	颈部横断面 Transverse section of the neck	83
图1-206	胸肌 (前面观) Muscles of the thorax. Anterior aspect	83
图1-207	前锯肌 Serratus anterior	84
图1-208	膈 (下面观) Diaphragm. Inferior aspect	84
图1-209	腹肌 (水平切面) Muscles of the abdomen. Horizontal section	85
图1-210	腹肌 (1) Muscles of the abdomen (1)	85
图1-211	腹肌 (2) Muscles of the abdomen (2)	86
图1-212	腹壁层次 The layer of abdominal wall	87
图1-213	腹前壁 (内面观) Anterior abdominal wall. Internal aspect	87
图1-214	腹股沟管 (1) Inguinal canal (1)	88
图1-215	腹股沟管 (2) Inguinal canal (2)	89
图1-216	腹股沟管 (3) Inguinal canal (3)	89
图1-217	腹股沟管 (4) Inguinal canal (4)	90
图1-218	腹股沟管 (5) Inguinal canal (5)	90
图1-219	腹直肌鞘 (前层) The sheath of rectus abdominis. Anterior layer	91
图1-220	腹直肌鞘 (后层) The sheath of rectus abdominis. Posterior layer	91
图1-221	腹后壁肌 Muscles of the posterior abdominal wall	92
图1-222	上肢肌 (前面观) Muscles of the upper limb. Anterior aspect	93
图1-223	上肢肌 (后面观) Muscles of the upper limb. Posterior aspect	93
图1-224	肩、臂肌 (前面观1) Muscles of the shoulder and upper arm. Anterior aspect (1)	94
图1-225	肩、臂肌 (前面观2) Muscles of the shoulder and upper arm. Anterior aspect (2)	94

图1-226	肩、臂肌 (后面观1)	Muscles of the shoulder and upper arm. Posterior aspect (1)95
图1-227	肩、臂肌 (后面观2)	Muscles of the shoulder and upper arm. Posterior aspect (2)95
图1-228	臂部横切面 (上段)	Transverse section the rump. Superior segment96
图1-229	臂部横切面 (下段)	Transverse section the rump. Inferior segment96
图1-230	前臂横切面 (中段)	Transverse section the forearm. Middle segment96
图1-231	前臂肌 (前面观1)	Muscles of the forearm. Anterior aspect (1)97
图1-232	前臂肌 (前面观2)	Muscles of the forearm. Anterior aspect (2)97
图1-233	前臂肌 (前面观3)	Muscles of the forearm. Anterior aspect (3)98
图1-234	前臂肌 (后面观1)	Muscles of the forearm. Posterior aspect (1)98
图1-235	前臂肌 (后面观2)	Muscles of the forearm. Posterior aspect (2)99
图1-236	手肌 (背面观1)	Muscles of the hand. Dorsal view (1)99
图1-237	手肌 (背面观2)	Muscles of the hand. Dorsal view (2)99
图1-238	手肌 (掌面观1)	Muscles of the hand. Palmar view (1)100
图1-239	手肌 (掌面观2)	Muscles of the hand. Palmar view (2)100
图1-240	手肌 (掌面观3)	Muscles of the hand. Palmar view (3)100
图1-241	指腱鞘 (掌面观)	Tendinous sheath of fingers. Palmar view101
图1-242	指腱鞘 (背面观)	Tendinous sheath of fingers. Dorsal view101
图1-243	下肢肌 (前面观)	Muscles of lower limb. Anterior aspect102
图1-244	下肢肌 (后面观)	Muscles of lower limb. Posterior aspect102
图1-245	髋部肌 (前面观)	Muscles of the hip. Anterior aspect103
图1-246	髋部肌 (后面观1)	Muscles of the hip. Posterior aspect (1)103
图1-247	髋部肌 (后面观2)	Muscles of the hip. Posterior aspect (2)104
图1-248	髋部肌 (后面观3)	Muscles of the hip. Posterior aspect (3)104
图1-249	股部肌 (前面观1)	Muscles of the thigh. Anterior aspect (1)105
图1-250	股部肌 (前面观2)	Muscles of the thigh. Anterior aspect (2)105
图1-251	股部肌 (前面观3)	Muscles of the thigh. Anterior aspect (3)106
图1-252	股部肌 (前面观4)	Muscles of the thigh. Anterior aspect (4)106
图1-253	股部肌 (后面观)	Muscles of the thigh. Posterior aspect107
图1-254	股部中段横切面	Transverse section of the midpiece thigh.107
图1-255	小腿中段横切面	Transverse section of the midpiece leg.107
图1-256	小腿肌 (前外侧面观)	Muscle of the leg. Anterolateral aspect108
图1-257	小腿肌 (后面观1)	Muscle of the leg. Posterior aspect (1)108
图1-258	小腿肌 (后面观2)	Muscle of the leg. Posterior aspect (2)109
图1-259	小腿肌 (后面观3)	Muscle of the leg. Posterior aspect (3)109
图1-260	足肌 (底面观1)	Muscles of the foot. Antapical view (1)110
图1-261	足肌 (底面观2)	Muscles of the foot. Antapical view (2)110
图1-262	足肌 (底面观3)	Muscles of the foot. Antapical view (3)111
图1-263	足肌 (底面观4)	Muscles of the foot. Antapical view (4)111
图1-264	足肌 (背面观)	Muscles of the foot. Dorsal view112

图1-265	足腱鞘 (背面观) Tendinous sheaths of the foot. Dorsal view	112
图1-266	足腱鞘 (底面观) Tendinous sheaths of the foot. Antapical view	112

第二章 消化系统 Digestive system

图2-1	胸部标志线及腹部分区 (前面观) Reference lines of thorax and abdominal regions. Anterior aspect.....	113
图2-2	胸部标志线及腹部分区 (后面观) Reference lines of thorax and abdominal regions. Posterior aspect.....	113
图2-3	消化系概况 General arrangement of the digestive system	114
图2-4	口腔 (1) The mouth cavity (1)	115
图2-5	口腔 (2) The mouth cavity (2)	115
图2-6	乳牙 The deciduous teeth	115
图2-7	恒牙 Permanent teeth	116
图2-8	牙的形态 The form of the tooth	116
图2-9	牙的构造 The structure of the tooth.....	116
图2-10	舌背面 The dorsum of tongue	117
图2-11	舌肌 (纵切面) Muscles of tongue. Longitudinal section.....	117
图2-12	舌肌 (横切面) Muscles of tongue. Transverse section	117
图2-13	舌外肌 Extrinsic muscles of the tongue	118
图2-14	口腔腺 (外侧面观) The glands of oral cavity. Lateral aspect	118
图2-15	咽肌 (后面观1) Muscle of pharynx. Posterior aspect (1)	119
图2-16	咽肌 (后面观2) Muscle of pharynx. Posterior aspect (2)	119
图2-17	咽腔 (后面观) The pharyngeal cavity. Posterior aspect	120
图2-18	咽正中矢状切面 The median sagittal section of the pharynx	120
图2-19	食管 The esophagus	121
图2-20	胃 The stomach.....	122
图2-21	胃的肌层 The muscular coat of the stomachic	122
图2-22	胃的黏膜 The mucous membrane of the stomachic	122
图2-23	腹上区 (1) The epigastric region (1)	123
图2-24	腹上区 (2) The epigastric region (2)	123
图2-25	腹下区 The hypogastric region	124
图2-26	小肠壁各层 Coats of the small intestine wall	124
图2-27	结肠 The colon	124
图2-28	十二指肠黏膜 The mucous membrane of the duodenum	125
图2-29	空肠黏膜 The mucous membrane of the jejunum	125
图2-30	回肠黏膜 The mucous membrane of the ileum	125
图2-31	盲肠和阑尾 The caecum and vermiform appendix	125
图2-32	直肠的毗邻 (男性) The adjacent of rectum. Male	126
图2-33	直肠正中矢状切面 (男性) The median sagittal section of the rectum. Male	126
图2-34	直肠正中矢状切面 (女性) The median sagittal section of the rectum. Female ...	126

图2-35	直肠（外面观） The rectum. External aspect	127
图2-36	直肠（内面观） The rectum. Internal aspect.....	127
图2-37	肛门括约肌 The anal sphincter.....	127
图2-38	肝脏（上面观） The liver. Superior aspect	128
图2-39	肝脏（下面观） The liver. Inferior aspect.....	128
图2-40	肝门静脉 The hepatic portal vein	128
图2-41	肝脏管道铸型（下面观） The cast of the hepatic duct. Inferior aspect	128
图2-42	肝的毗邻（横切面） The adjacent of the liver. Transverse section.....	129
图2-43	肝外胆道 The external biliary tracts of liver	129
图2-44	胆道、胰腺和十二指肠（前面观1） The bile passages, pancreas and duodenum. Anterior aspect (1)	129
图2-45	胆道、胰腺和十二指肠（前面观2） The bile passages, pancreas and duodenum. Anterior aspect (2)	130
图2-46	胰腺管铸型 The cast of pancreatic duct	130
图2-47	胰腺的毗邻（横切面） The adjacent of the pancreas. Transverse section.....	130
图2-48	腹前壁腹膜（外面观） The peritoneum on the anterior abdominal wall. External aspect	131
图2-49	腹前壁腹膜（内面观1） The peritoneum on the anterior abdominal wall. Internal aspect (1)	131
图2-50	腹前壁腹膜（内面观2） The peritoneum on the anterior abdominal wall. Internal aspect (2)	131
图2-51	大网膜 The greater omentum	132
图2-52	小网膜及肠系膜根 The lesser omentum and radix of mesentery	132
图2-53	网膜孔 Omental foramen	133
图2-54	腹后壁腹膜的配布 Distribution of the peritoneum on the posterior abdominal wall	133

第三章 呼吸系统 Respiratory system

图3-1	呼吸系统概况 General arrangement of the respiratory system	134
图3-2	鼻外形 Surface features of the nose	135
图3-3	鼻软骨（下面观） Cartilages of the nose. Inferior aspect	135
图3-4	鼻软骨（外侧面观） Cartilages of the nose. Lateral aspect	135
图3-5	鼻腔的冠状切面 Coronal section of nasal cavity.....	135
图3-6	鼻腔外侧壁 Lateral wall of nasal cavity.....	136
图3-7	鼻旁窦 Paranasal sinuses	136
图3-8	鼻中隔 The septum of the nose	136
图3-9	会厌软骨（后面观） The epiglottic cartilage. Posterior aspect.....	136
图3-10	甲状软骨（前面观） The thyroid cartilage. Anterior aspect	137
图3-11	环状软骨、杓状软骨和小角软骨（前面观） The cricoid, arytenoid and corniculate cartilages. Anterior aspect	137
图3-12	环状软骨、杓状软骨和小角软骨（后面观） The cricoid, arytenoid and corniculate cartilages. Posterior aspect.....	137

图3-13	弹性圆锥 (上面观) The elastic cone. Superior aspect.....	138
图3-14	弹性圆锥 (侧面观) The elastic cone. Lateral aspect.....	138
图3-15	弹性圆锥和方形膜 (侧面观) The elastic cone and quadrangular membrane. Lateral aspect.....	138
图3-16	甲状舌骨膜 The thyrohyoid membrane.....	139
图3-17	喉口 (上面观) Aditus laryngis. Superior aspect.....	139
图3-18	喉 (前面观) The larynx. Anterior aspect.....	139
图3-19	喉 (后面观) The larynx. Posterior aspect.....	139
图3-20	喉 (冠状切面) The larynx. Coronal section.....	140
图3-21	喉 (后壁打开) The larynx. Incision of the posterior wall.....	140
图3-22	喉 (矢状切面) The larynx. Sagittal section.....	140
图3-23	气管支气管 (前面观) The trachea and bronchi. Anterior aspect.....	141
图3-24	肺段支气管 The segmental bronchi.....	141
图3-25	支气管铸型 (肋面观) The cast of the bronchi. Costal surface aspect.....	142
图3-26	支气管、肺动脉和肺静脉铸型 (内面观) The cast of bronchi, pulmonary arteries and pulmonary veins. Internal aspect.....	142
图3-27	肺的位置 The position of the lung.....	143
图3-28	胸部横切面 (下面观) Transverse section of the thoracic region. Inferior aspect.....	143
图3-29	右肺肋面 Costal surface of right lung.....	144
图3-30	右肺纵隔面 Mediastinal surface of right lung.....	144
图3-31	左肺肋面 Costal surface of left lung.....	144
图3-32	左肺纵隔面 Mediastinal surface of left lung.....	144
图3-33	胸膜 (前面观) The pleura. Anterior aspect.....	145
图3-34	胸膜 (后面观) The pleura. Posterior aspect.....	145
图3-35	纵隔 (左面观) The mediastinum. Left aspect.....	146
图3-36	纵隔 (右面观) The mediastinum. Right aspect.....	146

第四章 泌尿生殖系统 Urogenital system

图4-1	泌尿系概况 (原位) General arrangement of the urinary system. Normal position.....	147
图4-2	泌尿生殖系概观 (离体) General arrangement of the urogenital system. Ex vivo.....	147
图4-3	肾的形态 The form of the kidney.....	148
图4-4	肾被膜 The coverings of the kidney.....	148
图4-5	肾纤维囊 The fibrous capsule of the kidney.....	148
图4-6	肾门和肾蒂 (1) The renal hilum and renal pedicle (1).....	149
图4-7	肾门和肾蒂 (2) The renal hilum and renal pedicle (2).....	149
图4-8	肾窦 (后壁切开) The renal sinus. Incision of the posterior wall.....	149
图4-9	肾窦 (冠状切面) The renal sinus. Coronal section.....	150
图4-10	肾窦内血管毗邻 The adjacent of blood vessel of renal sinus.....	150
图4-11	肾 (冠状切面 1) The kidney. Coronal section (1).....	150

图4-12	肾(冠状切面2) The kidney. Coronal section (2)	150
图4-13	肾(横切面) The kidney. Transverse section	151
图4-14	肾(矢状切面) The kidney. Sagittal section	151
图4-15	肾盂和肾盏(1) The renal pelvis and renal calices (1)	151
图4-16	肾盂和肾盏(2) The renal pelvis and renal calices (2)	151
图4-17	肾动脉(前面观) The renal artery. Anterior aspect	152
图4-18	肾动脉铸型 The cast of renal artery.	152
图4-19	肾段动脉(前面观) The segmental renal artery. Anterior aspect	152
图4-20	肾段动脉(后面观) The segmental renal artery. Posterior aspect	152
图4-21	肾段动脉铸型(前面观) The cast of segmental renal artery. Anterior aspect	153
图4-22	肾段动脉铸型(后面观) The cast of segmental renal artery. Posterior aspect	153
图4-23	肾段动脉铸型(侧面观) The cast of segmental renal artery. Lateral aspect	153
图4-24	马蹄肾血管铸型 The cast of blood vessel of the horseshoe kidney.	153
图4-25	肾动脉变异(1) The variation of renal artery. (1)	154
图4-26	肾动脉变异(2) The variation of renal artery. (2)	154
图4-27	肾动脉变异(3) The variation of renal artery. (3)	154
图4-28	肾动脉变异(4) The variation of renal artery. (4)	155
图4-29	肾动脉和髂总动脉变异 The variation of renal artery and common iliac artery. ...	155
图4-30	肾的位置(前面观) The position of kidneys. Anterior aspect	156
图4-31	肾的位置(后面观) The position of kidneys. Posterior aspect	156
图4-32	肾的位置(冠状切面) The position of kidneys. Coronal section	156
图4-33	单肾CT像 The CT of the single kidney	157
图4-34	马蹄肾CT像 The CT of the horseshoe kidney	157
图4-35	多囊肾CT像 The CT of the polycystic kidney	157
图4-36	输尿管的形态 The form of the ureter	157
图4-37	男性膀胱和前列腺(侧面观) The urinary bladder and prostate of male. Lateral aspect	158
图4-38	男性膀胱和前列腺(上面观) The urinary bladder and prostate of male. Superior aspect	158
图4-39	男性膀胱和前列腺(内面观) The urinary bladder and prostate of male. Internal aspect	158
图4-40	女性膀胱(侧面观) The urinary bladder of female. Lateral aspect	159
图4-41	女性膀胱(后面观) The urinary bladder of female. Posterior aspect	159
图4-42	女性膀胱、尿道(内面观) The urinary bladder and urethra of female. Internal aspect	159
图4-43	男性膀胱和尿道(正中矢状切面) The urinary bladder and urethra of Male. Median sagittal section	160
图4-44	女性膀胱和尿道(正中矢状切面) The urinary bladder and urethra of Femal. Median sagittal section	160
图4-45	男性盆腔(冠状切面) Male pelvic cavity. Frontal section	161
图4-46	女性盆腔(冠状切面) female pelvic cavity. Frontal section	161

图4-47	膀胱和前列腺 The urinary bladder and prostate	162
图4-48	前列腺和精囊腺 The prostate and seminal vesicles.....	162
图4-49	男性生殖系概观 General arrangement of the male genital system.	162
图4-50	精索 The spermatic cord	163
图4-51	睾丸精索被膜 Coverings of testis and spermatic cord.....	163
图4-52	睾丸和附睾 The testis and epididymis	163
图4-53	睾丸的结构(剖面观) The structure of testis. Section.....	163
图4-54	阴茎海绵体 Cavernous body of penis	164
图4-55	阴茎(纵切面) The penis. Longitudinal section	164
图4-56	阴茎(横切面) The penis. Transverse section	164
图4-57	尿道下裂 Hypospadias.....	164
图4-58	女性内生殖器(后面观) Female internal genital organs. Posterior aspect	165
图4-59	输卵管的形态(后面观) Form of uterine tube. Posterior aspect.....	165
图4-60	输卵管(冠状面) The uterine tube. Coronal section	165
图4-61	卵巢(后面观) The ovary. Posterior aspect.....	166
图4-62	卵巢的系膜 The ovary mesenterium	166
图4-63	卵巢(冠状面) The ovary. Coronal section	166
图4-64	子宫(后面观) The uterus. Posterior aspect.....	167
图4-65	子宫(正中矢状面) The uterus. Median sagittal section	167
图4-66	女性盆腔(上面观) Female pelvic cavity. Superior aspect	167
图4-67	子宫和阴道毗邻(正中矢状面) The adjacent of uterus and vagina. Median sagittal section.....	168
图4-68	腹腔镜下的子宫毗邻 The adjacent of uterus in abdominoscope	168
图4-69	成人子宫腔(横切面) The uterine cavity of adult Transverse section	169
图4-70	纵隔子宫腔 The cavity of uterus septus	169
图4-71	子宫腔(前面观) Cavity of the uterus. Anterior aspect	169
图4-72	子宫口 Orifice of the uterus	169
图4-73	妊娠期子宫 Uterus of gestational period.....	170
图4-74	妊娠期子宫(切除子宫前壁) Uterus of gestational period. Removal of anterior uterine wall	170
图4-75	胎儿在子宫内的形态(去除羊膜) Appearance of foetus in utero. Removal of amnion	170
图4-76	妊娠期子宫(正中央矢状面) Uterus of gestational period. Median sagittal section.....	170
图4-77	子宫圆韧带 Round ligament of uterus.....	171
图4-78	子宫圆韧带止点 Insertion of round ligament of uterus	171
图4-79	子宫骶韧带 Uterosacral ligament.....	171
图4-80	子宫阔韧带 Broad ligament of uterus	172
图4-81	耻骨子宫颈韧带 Pubcervical ligament	172
图4-82	子宫主韧带 Cardinal ligament of uterus	172
图4-83	阴道(横切面) Vagina. Transverse section.....	173

图4-84	阴道（正中矢状切）Vagina. Median sagittal section	173
图4-85	阴道（后壁剪开）Vagina. Incision of the posterior wall	173
图4-86	阴道的毗邻（盆腔横切面）The adjoin of vagina. Transverse section of pelvic cavity	173
图4-87	男性外阴 Cunnus of male	174
图4-88	女性外阴 Cunnus of female	174
图4-89	女性外生殖器（1）Female external genital organs（1）	174
图4-90	女性外生殖器（2）Female external genital organs（2）	174
图4-91	男性会阴 Perinaeum of male	175
图4-92	女性会阴 Perinaeum of female	175
图4-93	尿生殖膈（浅层）Urogenital diaphragm. Superficial layer	176
图4-94	尿生殖膈（会阴浅隙）Urogenital diaphragm. Superficial perineal space	176
图4-95	前庭球和前庭大腺 Bulb of vestibule and greater vestibular gland	176
图4-96	会阴深隙 Deep perineal space	177
图4-97	尿生殖膈上筋膜 Superior fascia of urogenital diaphragm	177
图4-98	盆膈肌（上面观）Muscles of pelvic diaphragm. Superior aspect	177
图4-99	盆膈肌（内面观）Muscles of pelvic diaphragm. Internal aspect	178
图4-100	盆底肌（下面观）Muscles of pelvic floor. Inferior aspect	178
图4-101	女性乳房 Female breast	178
图4-102	乳房（矢状切面）The breast. Sagittal section	179
图4-103	输乳管 Lactiferous ducts	179
图4-104	乳房的动脉 Artery of the breast	179

第五章 心血管系统 Cardiovascular system

图5-1	心的位置 Position of the heart	180
图5-2	心的毗邻（横切面）The adjacent of heart. Inferior aspect	180
图5-3	心的外形（前面观）External features of the heart. Anterior aspect	181
图5-4	心的外形（后面观）External features of the heart. Posterior aspect	181
图5-5	右心房（内面观）The right atrium. Internal aspect	182
图5-6	右心室（内面观）The right ventricle. Internal aspect	182
图5-7	左心房和左心室（内面观）The left atrium and left ventricle. Internal aspect	183
图5-8	房间隔和室间隔（冠状切面）Interatrial septum and interventricular septum. Coronal section	183
图5-9	房间隔缺损 Atrial septal defect	184
图5-10	心室底（上面观）Base of the ventricle. Superior aspect	184
图5-11	心肌 The cardiac muscle	185
图5-12	心肌肌层 Muscular layer of the cardiac muscle	185
图5-13	心包（前面观）The pericardium. Anterior aspect	186
图5-14	心包（已切除前壁）The pericardium. Exsected anterior wall	186
图5-15	心包（已切除心脏）The pericardium. Exsected heart	186