

起死回生一百例

——危重急症抢救经验集

心华主编

湖南科学技术出版社

起死回生一百例

——危重急症抢救经验集

宋心华主编

湖南科学技术出版社

本书参加编写单位（按笔划顺序排列）

- | | |
|---------------------|---------------|
| 上海市儿童医院 | 白求恩医科大学第一附属医院 |
| 上海市第一人民医院 | 北京友谊医院 |
| 上海第一医学院附属中山医院 | 北京首都医院 |
| 上海第一医学院附属华山医院 | 北京市西城区中医医院 |
| 上海第二医学院附属瑞金医院 | 长沙市第三医院 |
| 上海市劳动卫生职业病研究所 | 宁波市第一医院 |
| 上海救捞局研究所 | 西安医学院第一附属医院 |
| 上海市青浦县人民医院 | 吉林铁路中心医院 |
| 广东中医学院 | 伊春林业中心医院 |
| 广东省人民医院 | 沈阳市第一结核病防治院 |
| 广西医学院附属医院 | 佳木斯医学院附属医院 |
| 山东省益都中心医院 | 梧州市人民医院 |
| 山东省淄博市第二医院 | 石家庄市传染病医院 |
| 山西医学院第二附属医院 | 哈尔滨医科大学第二附属医院 |
| 中山医学院第一附属医院 | 徐州医学院附属医院 |
| 中国人民解放军第二军医大学第一附属医院 | 南京市儿童医院 |
| 中国人民解放军174医院 | 南京医学院第一附属医院 |
| 中国人民解放军309医院 | 南通医学院附属医院 |
| 中国人民解放军海军401医院 | 南昌铁路局鹰潭铁路医院 |
| 中国人民解放军兰州军区总医院 | 桂林市人民医院 |
| 中国人民解放军第三军医大学附属西南医院 | 凉山彝族自治州人民医院 |
| 中国医科大学第一附属医院 | 青海医学院附属医院 |
| 天津医学院附属医院 | 陕西省兴平145医院 |
| 天津市民族医院 | 湖北医学院第二附属医院 |
| 江苏泗洪县人民医院 | 湖南医学院第二附属医院 |
| 江苏建湖县上冈中心医院 | 湖南中医学院第二附属医院 |
| 江西高安县人民医院 | 黑龙江省医院 |
| 江苏省无锡县人民医院 | 福建省立医院 |
| 四川医学院附属医院 | 鞍山市第一医院 |
| | 衡阳医学院第一附属医院 |
| | 衡阳医学院第二附属医院 |
| | 鹤壁市第一人民医院 |

编 者 的 话

一九八三年春,湖南科学技术出版社委托我编这本《起死回生一百例》。他们告诉我:“在这之前,湖南科学技术出版社曾出版过一本《临床误诊一百例》。由于作者实事求是,大胆公布自己诊断上的错误,被电视台在专题报道中赞为“求实篇”。现在要考虑的《起死回生一百例》,应当是“立志篇”。要以足够的篇幅,由在临床第一线的专家和专业工作者畅谈自己的成绩、挫折、经验和教训,给人以振奋和启迪。”

“多么鲜明的主题!”我当时就感到振奋,受到鼓舞。“起死回生”,本身就有一种传奇的色彩。现在,若能由奇迹的创造者来介绍创造奇迹的过程,必定是有极大教益的。

但,我仍感到惶惑。象我这样一个中年医务工作者,阅历、造诣都十分浅薄,不可能不惶惑。随着工作的进展,我的惶惑逐渐地烟消云散了。分散在全国60多个单位的180多位作者,在收到我们的约稿信后,不一、二个月,就把病历、照片、稿件和一封封热情洋溢的鼓励信寄来了。我一一读过后,犹豫、惶惑早已忘光,只有“面对群师,喜不自禁”的感受。

请看:

上海瑞金医院的老师们告诉我:他们早在五十年代就大胆突破“烧伤面积超过85%就难以抢救”的结论,挽救了烧伤面积达89.3%的工人邱财康的生命。他们还介绍到,如今又是怎样抢救烧伤面积达100%的病人杨光明的。

遥远的黑龙江省人民医院的老师们告诉我:他们是怎样抢救蒙族姑娘斯姆基德玛的?这位姑娘,三度烧伤面积已达95%,

只有头部和腰部有小块健全的皮肤。他们把这些健全的皮肤分成二万多块绿豆大小的皮片，一点一点地移植在她的全身。

四川医学院附属医院的老师们，成功地抢救了日本朋友松田宏也。这件事，不仅是中日两国人民关心的，而且是举世关注的。概况，我虽记忆犹新，但当我看到：四肢四度冻伤、胃穿孔、腹膜炎、中毒性休克、败血症、霉菌感染、弥漫性毛细血管内凝血……这么一系列诊断时，尽管是得知于事后，仍不禁两手渗出了冷汗。

还有：

电击伤后心脏自主心律停止135分钟的工人；

感染性多发性神经炎导致自主呼吸停止343天的农民；

冠心病、心室颤动反复发作34次的干部；

下半肢被卷进卷扬机，躯体下四分之一撕脱的工人；

……

作为一个临床工作者，在读完这一百篇文稿时，我的思绪犹如潮水，不能自己。这真是“立志篇”。每一件事例，每一篇文稿，都是立志于振兴中华、造福人民的临床工作者的光辉篇章。立下了这样的志，人们才能有坚定的信心，人们才能去掌握精湛的技术，人们才能进行严密的组织，人们才能在征服疾病的道路上，进行永不停顿的探索！

作为编者，我作的事是微不足道的。我感谢为本书撰稿的180多位医师给我的支持和教导，感谢湖南科学技术出版社给了我这么好的一次学习锻炼的机会，感谢我所在的单位——衡阳医学院的领导和同志们的鼓励和帮助。

宋心华

1984年1月于衡阳

目 录

1. 一例特大面积III度烧伤患者的治疗
..... 上海第二医学院附属瑞金医院 唐晓熹等 (1)
2. 治愈一例III度烧伤面积95%的患者
..... 黑龙江省医院 刘久春等 (12)
3. 登山运动员严重冻伤继发多种合并症一例治疗的
体会..... 四川医学院附属医院 孔凡成 (25)
4. 创伤性躯体下四分之一撕脱的救治
..... 中国人民解放军第二军医大学第一附属医院
仲剑平等 (33)
5. 急诊室手术抢救危重多发伤(妊娠子宫、肝、脾破裂)
..... 中国人民解放军第二军医大学第一附属医院
华积德等 (41)
6. 特大肝癌手术治疗成功
..... 中国人民解放军第二军医大学第一附属医院
徐冠南等 (51)
7. 特大肝海绵状血管瘤手术切除成功
..... 中国人民解放军第二军医大学第一附属医院
吴孟超等 (61)
8. 严重肝破裂合并多处伤的救治
..... 中国人民解放军第二军医大学第一附属医院
姚晓平等 (73)
9. 成功治愈一例罕见的先天性心血管畸形
..... 上海市儿童医院 缪维洲 (80)

12222629 85/2/17 -- 2.902

10. 成功切除颅内巨大脑膜瘤
 青海医学院附属医院 史星坦等 (89)
- 11. 抢救一例重症心脏刀刺伤的体会
 黑龙江省哈尔滨市道里区人民医院 赵文博等 (93)
- 12. 超大剂量654-2(3.17克)抢救绞窄性肠梗阻、广泛性
 肠坏死并发感染性休克一例成功
 江苏省泗洪县人民医院 李崇杰等 (96)
- 13. 一例急性化脓性阑尾炎穿孔、弥漫性腹膜炎、中毒性
 休克患者的抢救经过
 桂林市人民医院 贝勤诚 (101)
- 14. 银环蛇咬伤呼吸停止的抢救
 广西医学院蛇毒研究室 林可干 (105)
15. 脾切除术後一系列严重并发症抢救成功
 上海市青浦县人民医院 黄其晶等 (115)
16. 活血化瘀法复苏严重脑挫伤昏迷55天一例
 衡阳市第二医院 祝 信 (125)
17. 成功抢救脾动脉假性动脉瘤所致严重便血一例
 衡阳医学院第一附属医院 曾彩旋 (132)
18. 一例破伤风患者镇静解痉药过量中毒抢救成功
 衡阳医学院第一附属医院 刘雅祝 (135)
- 19. 抢救气管异物引起窒息一例
 徐州医学院附属医院 朱祖慈 (144)
20. 抢救一例分娩期子宫破裂
 衡阳医学院第二附属医院 高岳生 (150)
21. 输卵管妊娠破裂
 衡阳医学院第二附属医院 高岳生 (155)
22. 肝素治疗产科弥漫性血管内凝血

- 湖南医学院第一附属医院妇产科 杨 湛 (159)
23. 成功切除一例49公斤重巨大卵巢冠囊肿
 四川省凉山彝族自治州人民医院 方春兰 (167)
24. 抢救一例重症肝炎产妇合并暴发性肝功能衰竭
 天津医学院附属医院 邵维傅等 (171)
25. 人工辅助呼吸343天治愈一例急性感染性多发性神经炎
 山东省益都中心医院 林庆民等 (177)
26. 早期气管切开应用人工呼吸机成功地抢救一例周期性麻痹合并呼吸衰竭
 吉林铁路中心医院 王长仁等 (193)
27. 急性感染性多发性神经根神经炎, III度呼吸肌麻痹应用简易人工呼吸器抢救720小时成功一例
 哈尔滨医科大学附属二院 曲绍传等 (198)
28. 东莨菪碱抢救癫痫持续状态并发急性肺水肿一例报告
 伊春林业中心医院 王志学 (207)
29. 颈总动脉快速注射甘露醇、654-2挽救两例急性呼吸衰竭
 江苏省无锡县人民医院 徐大立 (214)
30. 麻醉中发生急性肺水肿抢救成功一例报告
 沈阳市第一结核病防治院 赵庆如等 (216)
31. 为抢救一例术后急性呼吸衰竭度过的179小时
 沈阳市第一结核病防治院 陈波等 (224)
32. 严重支气管哮喘持续状态导致呼吸心跳停止抢救成功一例
 梧州市人民医院 李德文 (229)
33. 抢救肉毒中毒呼吸肌麻痹的体会
 新疆医学院第一附属医院 王禄培 (234)
34. 心室颤动反复发作34次一例报告
 上海第一医学院中山医院 廖履坦等 (244)

35. 电击后自主心律停止135分钟抢救成功
 山东省益都中心医院 姜日读等 (253)
36. 抢救成功一例反复发作性室性心动过速、室颤患者
 的体会.....衡阳医学院第一附属医院 夏明凯等 (262)
37. 大面积烧伤心跳反复骤停6次复苏成功
 中山医学院第一附属医院 利天增等 (271)
38. 抢救严重奎尼丁晕厥患者
 白求恩医科大学第一临床学院 王桂珍等 (278)
39. 茛菪类药物治疗扭转型室性心动过速
 宁波市第一医院 沈慧等 (287)
40. 席汉氏综合征危象并室颤、阿-斯综合征治疗成功
 山东省淄博市第二医院 李玉琨等 (293)
41. 心搏骤停35分钟药物复苏成功
 山东省淄博市第二医院 李玉琨等 (298)
42. 铈剂所致急性心源性脑缺血综合征抢救成功一例
 上海市青浦县人民医院 罗柱流等 (303)
43. 并用高压氧抢救心脏连续6次骤停成功
 中国人民解放军海军401医院 李宗慧 (309)
44. 急性心肌梗塞并发心脏骤停30分钟抢救成功
 山西医学院第二附属医院 魏承中等 (315)
45. 人工心脏起搏在抢救阿-斯综合征中的应用
 中国医科大学附属第一医院心血管研究室
 盛蕙敏等 (319)
46. 风湿性心脏病并发急性肺梗死一例治愈
 长沙市立一医院内科 郭振梁 (325)
47. 抢救急性坏死性胰腺炎病例的经验
 上海第二医学院附属瑞金医院 傅培彬等 (337)

48. 应用酚妥拉明治疗急性氨中毒非心源性肺水肿
 鞍山市第一医院 崔玉田等 (344)
49. 一例晚期血吸虫病6次食道静脉曲张破裂出血抢救
 成功.....上海市青浦县人民医院 黄其晶等 (348)
50. 莨菪类药抢救急性出血性坏死型胰腺炎
 福建省立医院 潘秀珍等 (354)
51. 中西医结合治疗肝硬化并发食道静脉曲张破裂大出
 血.....北京友谊医院 王宝思等 (360)
52. 应用孟氏液 (Monsell) 治疗急性上消化道出血
 北京友谊医院 赵淑颖等 (365)
53. 重症敌敌畏中毒抢救一例报告
 上海第一医学院附属中山医院 廖履坦等 (369)
54. 阿密替林急性过量中毒的急救
 上海第一医学院附属中山医院 廖履坦等 (376)
55. 抢救一例重症中暑患者的体会
 上海第一人民医院 丁民谋等 (384)
56. 莨菪类药抢救安眠药中毒合并肺水肿一例
 天津市民族医院 顾良箴 (392)
57. 应用人工呼吸机抢救成功一例皮肤敌百虫中毒引起
 长期呼吸麻痹...佳木斯医学院附属医院 张继福等 (396)
58. 一例氟乙酰胺急性中毒抢救成功
 陕西兴平145医院 李毓馨 (405)
59. 杀虫脒农药中毒的抢救
 江苏建湖县上冈中心医院 高宪政等 (410)
60. 一次剂量阿托品化抢救重度有机磷中毒
 河南鹤壁市第一人民医院 成贵璠 (415)
61. 抢救急性硝烟中毒肺水肿一例

- 中国人民解放军兰州军区总医院 葛立信 (422)
62. 大剂量东莨菪碱抢救蜚中毒致呼吸、循环衰竭一例
..... 中国人民解放军174医院 王隆富 (426)
63. 鱼胆中毒合并急性肾功能衰竭中西医结合抢救的经验和教训
..... 广东省人民医院 张礼康 (432)
64. 治愈有机汞农药中毒一例
..... 上海市劳动卫生职业病研究所中毒科 (438)
65. 抢救一例急性溴甲烷中毒的体会
..... 上海市劳动卫生职业病研究所中毒科 (441)
66. 严重急性乙基汽油中毒性脑病昏迷116天抢救成功
..... 上海市劳动卫生职业病研究所中毒科 (447)
67. 阿托品治疗严重乙醇急性中毒昏迷34小时一例
..... 南昌铁路局鹰潭铁路医院内科 施世祐等 (453)
68. 从一例严重酸中毒合并急性呼吸衰竭的抢救体会血气分析的重要
..... 南京市第一医院 张少华等 (457)
69. 成功抢救垂危潜水员一例
..... 上海救捞局科研所潜水医学研究室 李士明 (462)
70. 救治急性氧中毒一例
..... 上海救捞局 谢 荣等 (470)
71. 血透析治愈胎盘早剥、子宫破裂所致急性肾功能衰竭一例
..... 西安医学院第一附属医院 冯学亮等 (477)
72. 血液透析治疗急性肾功能衰竭
..... 上海第一医学院附属中山医院 廖履坦等 (481)
73. 腹膜透析疗法抢救流行性出血热急性肾功能衰竭
..... 湖北医学院第二附属医院 王启南等 (488)
74. 活跃微循环疗法抢救急性重症肝炎一例报告
..... 石家庄市传染病医院 朱家琪等 (495)

75. 成功抢救肺炎杆菌败血症一例
 上海第一医学院华山医院 尹有宽等 (502)
76. 生脉注射液治疗感染性休克
 四川医学院 张泰怀 (511)
77. 溺水抢救成功一例报告
 中国人民解放军309医院 高士量 (518)
78. 抢救一例溺水患儿的护理体会
 中国人民解放军309医院 武淑芳 (526)
79. 高渗高血糖非酮性糖尿病昏迷的诊断和治疗
 中山医学院第一附属医院 符名潮等 (530)
80. 小剂量胰岛素静脉滴注治疗糖尿病酮症酸中毒
 湖南医学院第二附属医院 贺杏清 (538)
81. 嗜铬细胞瘤危象的救治
 北京市西城区中医医院 曹仁颐 (544)
82. 中西医结合成功抢救粒细胞缺乏症
 广州市中医医院 陈腾坚 (552)
83. 中医中药救治泛发性脓疱型银屑病一例
 湖南中医学院第二附属医院 欧阳恒 (557)
84. 全面协作、治愈重症脑出血及其术后并发症——抗利尿激素过多综合征
 南京医学院第一附属医院 高祖绣 (561)
85. 抢救及时、措施有力、护理周到，脑卒中患者得到迅速恢复
 南京医学院第一附属医院 方修德 (567)
86. 抢救一例颅内自发性出血、硬膜下血肿合并妊娠
 上海市第一人民医院 陈道蒞 (572)
87. 电针辅助药物抢救上行性脊髓炎伴严重呼吸肌麻痹一例报告
 南通医学院附属医院 周燮生 (579)

88. 急性上行性脊髓炎呼吸麻痹 3 个月以上一例的抢救
经验……………上海市第一人民医院 巫协宁 (582)
89. 短程大剂量地塞米松治疗严重全身型重症肌无力症
……………南通医学院附属医院 周燮生 (587)
90. 犀角地黄汤加味抢救脑溢血合并上消化道特大量出
血一例……………南通医学院附属医院 周燮生 (597)
91. 脑栓塞诱发呼吸循环骤停一例抢救成功
……………中国人民解放军304医院 郭永春等 (601)
92. 大剂量地塞米松抢救破伤风抗毒血清引起严重过敏
反应一例……………衡阳医学院第二附属医院 吴丽贞 (605)
93. 抢救复杂类型传染性单核细胞增多症一例
……………衡阳医学院第二附属医院 吴丽贞 (610)
94. 应用东莨菪碱抢救新生儿破伤风一例
……………南京市儿童医院 宋韶鸣 (615)
95. 两次不寻常的换血
……………中国人民解放军第三军医大学附属西南医院
林武存等 (621)
96. 抢救重症病毒性脑炎一例报告
……………首都医院 王爱霞 (629)
97. 治愈一例新型隐球菌性脑膜炎
……………衡阳医学院第一附属医院 夏明凯 (633)
98. 中西医结合抢救一例重型乙型脑炎成功
……………天津医学院附属医院 吴宗璘等 (639)
99. 中毒型菌痢心跳骤停抢救成功一例报告
……………白求恩医科大学一院 张清泉 (643)
100. 以莨菪类药物为主抢救重症肝炎并发肝性脑病
……………江西省高安县人民医院 徐永前 (654)

一例特大面积III度烧伤患者的治疗

上海第二医学院附属瑞金医院烧伤科 唐晓熹 杨之骏

大面积深度烧伤可引起全身一系列复杂的病理生理变化。其治疗则广泛涉及外科的基本问题，如休克复苏；水电解质、酸碱平衡；代谢和营养；感染和创面修复等。本文介绍一例烧伤总面积100%，III度烧伤94%，伴有吸入性损伤患者的治疗经过，并就大面积深度烧伤治疗的几个主要问题作一评述。

病 史 摘 要

女，36岁，伤前体重47公斤。

患者于1977年6月2日下午因室内汽油燃烧被烧伤，并有烟雾吸入，于伤后5小时转入我院。

烧伤总面积100%，其中III度烧伤为94%，II度烧伤6%，分布于头顶、足底及背部（图1-1）。并合并有吸入性损伤。

伤后5小时入院时，患者眼睑外翻，口、鼻腔内有大量分泌物，口腔内粘膜水

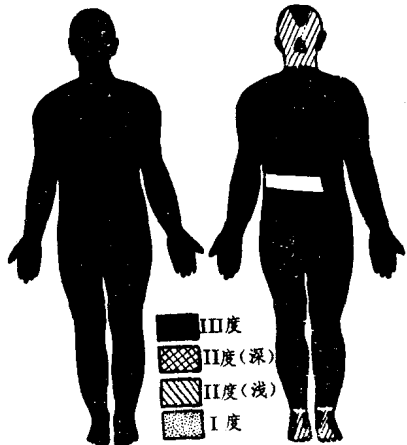


图1-1 烧伤面积和深度分布

肿，口唇外翻。入院时神志清醒，安静合作，有明显的血红蛋白尿。

治疗经过

伤后1小时开始液体治疗。休克期液体治疗和排尿量见表1-1。伤后第一个24小时内输注20%甘露醇375毫升。

表1-1 伤后3天内液体输入和排尿量

		伤 后 时 间		
		第 1 个 24 小时	第 2 个 24 小时	第 3 个 24 小时
胶 体 (毫 升)	全 血	600	1,200	400
	血 浆	1,400	800	500
	白 蛋 白			40
	右 旋 糖 酐	1,600		
晶 体 (毫 升)	生 理 盐 水	2,700	2,100	1,000
	平 衡 液	500		
	5% 碳 酸 氢 钠	475		250
水	分 (毫升)	4,150	4,000	4,190
合	计	11,425	8,000	6,385
排	尿 量 (毫升)	1,906	1,104	1,597
每	小时平均尿量 (毫升)	80	46	66

上述液体疗法使患者平稳度过了休克期，为进一步治疗创造了良好条件。

患者合并有吸入性损伤，因此在外院初期处理时已作气管切开。入院时主诉胸闷，呼吸浅快，有时有屏气现象。因胸腹部铠甲样焦痂束窄，将胸部焦痂切开解压（图1-2），经焦痂切开解压后呼吸情况仍未见改善。因而于伤后32小时起，间歇应用同步呼吸器。伤后第6天停止应用呼吸器。

烧伤创面于入院时用洗必泰（1:2,000）作简单清创。全

身暴露，热风疗法，焦痂减压处用碘仿纱条保护。3天后除热风疗法外，每天翻身6次，翻身前后用2%碘酊涂焦痂，伤后7、11、17天分别切除胸腹、两侧上肢、右下肢和左下肢焦痂，共切除II度焦痂占体表面积62%，移植大张异体皮。在II度创面愈合后，切取自体皮，在异体皮洞内嵌入自体断层小皮片。其余32%的焦痂在伤后19~39天分批自溶，陆续扩创清除。在脱痂后的肉芽创面上也以新鲜的异体皮和自体皮相间覆盖（图1-3）。3个月内，自体取皮术共进行17次，累计取自体皮面积为2819平方厘米。供皮区为头皮、颈后、腰背、足底、趾间（均为II度烧伤）。

各次手术切痂植皮情况见表1-2。

第1次所取自体皮，剪成 0.3×0.3 厘米，其余各次均剪成 0.4×0.4 厘米或 0.5×0.5 厘米，嵌入大张异体皮洞中。自体植皮皮片之间的距离为 $1.0 \sim 1.5$ 厘米。

胸腹、四肢切痂后移植之大张同种异体皮来自3个不同的供体。移植后22天至85天，先后出现3次异体皮的排异高峰。排异高峰时，异体皮水肿、增厚，变为暗

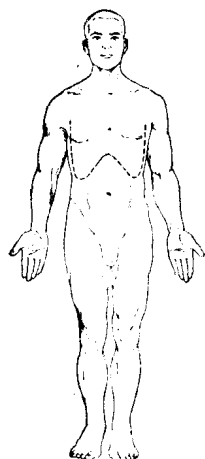


图1-2 胸部焦痂
切开解压切口示意图

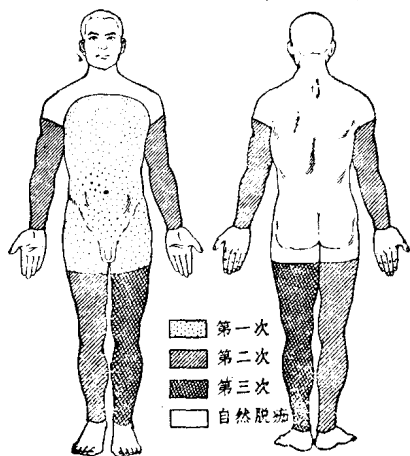


图1-3每次焦痂切除部位和自然脱痂部位

红或紫色并呈花斑状。此时异体表皮溶解脱落，局部有轻度渗出。全身反应严重，时有恶心、呕吐、畏寒、高热（最高达42℃）以及“癫痫样抽搐”。本病例排异反应多次出现。且持续时间较长。病理学检查异体真皮至伤后八个月仍留存体内。

表1-2 切痂植皮情况

手术次数	伤后日数	手术情况	切痂面积 %	占整个Ⅱ度面积累计 %	取自体皮面积 (厘米 ²)
1	7	胸腹部切痂	17	18	
2	11	两上肢及右下肢切痂胸腹部嵌皮	30	50	190
3	17	左下肢切痂另外三肢嵌皮	15	66	300
4	20	背、臀、颈、面部扩创取、植自体皮			140
5	23		220		
6	26		300		
7	32		250		
8	36		300		
9	39		100		
10	44	取、植自体皮			150
11	47		250		
12	51		20		
13	53		256		
14	58		100		
15	65		80		
16	75		80		
17	84		63		
18	90		20		

创面共作细菌培养121次，97次均有病菌生长，其中阴性杆菌占优势，为60.9%。就菌种而言，绿脓杆菌占首位，其次为金黄色葡萄球菌，占31.7%。