

十卷穴位图新图谱

针灸穴位新图谱

山东科学技术出版社

山东科学技术出版社

24
7

针灸穴位解剖图谱

山东医学院 《针灸穴位解剖图谱》编绘组编绘
山东中医学院

山东科学技术出版社

针灸穴位解剖图谱

山东医学院 《针灸穴位解剖图谱》编绘组
山东中医学院

*

山东科学技术出版社出版
山东省新华书店发行
山东新华印刷厂印刷

*

787×1092毫米16开本 13.25印张 7插页 113千字
1979年4月新1版 1979年4月第1次印刷
印数：1—13,000

书号 14195·29 定价 7.00元

前 言

为适应中西医结合、临床医疗和医学科学研究的需要，我们编绘了这本能直观经络穴位与人体解剖结构关系的《针灸穴位解剖图谱》。

本图谱根据祖国医学的经络学说及现代医学解剖学的要求，采取尸体解剖、活体测量等方法，参考有关资料编绘的。参加编绘工作的，有山东医学院七三级医疗系部分工农兵学员、山东医学院解剖学教研组、山东中医学院针灸教研组、山东医学院绘图室、山东医学院附属医院护士学校等单位的部分教师。

本图谱共计100幅图（黑白线条图23幅、彩色图77幅），分三部分内容：第一部分介绍了十二经脉和奇经八脉的循行路线，所属穴位的定位及主治；第二部分是按人体部位，着重介绍了常用穴位与人体解剖结构的关系；第三部分介绍了耳针的穴位和主治。可供医务、科研人员及赤脚医生在临床医疗及科研工作中参考。

编绘过程中，蒙沈阳医学院、上海中医学院、河北新医大等兄弟院校的大力支持，并提供了宝贵的资料，特表示感谢！

本图谱由山东人民出版社移交给山东科学技术出版社编辑出版。

编 绘 组

一九七九年三月

编 绘 说 明

一、本图谱编绘的目的，是为了适应中西医结合、针灸、针麻等临床医疗及科学研究的需要而编绘的。图谱仅从解剖学的角度，着重介绍常用穴位与人体解剖结构的关系，并不涉及生理机能等方面的内容。同时还简要介绍了穴位的主治及操作。

二、本图谱的编绘方法，是先在成年尸体上按骨度分寸折量法取穴、扎针，进针的深度为本书中介绍的最大深度；然后逐层解剖、记录，重点地解剖了常用穴231个，参考了有关资料，进行了整理编绘。图谱共有图100幅（包括黑白线条图23幅），内容分三个部分：第一部分介绍了十二经和奇经八脉的循行路线、所属经穴的定位、主治，共标出了在经的穴位361个；第二部分是按头颈、躯干、上肢、下肢四部分绘成，着重介绍了231个常用穴位与人体解剖结构的关系。为了突出表现穴位与解剖结构的关系，人为地把各部分分为前、后、内、外四个面，每个面又分体表、浅层和深层（个别面还加有中层），某些重点穴位还加绘了断面图；第三部分介绍了126个耳针穴位的定位和主治。

三、本图谱说明文字的内容，包括穴位定位、操作、解剖及主治四个方面。对那些深部有重要结构，容易发生危险的穴位，另加有注意事项，并标明正确及不正确的进针方向。说明中提到的浅层，是指从皮肤到深筋膜之间所经过的结构；深层是指深筋膜深面至针尖到达处。因为浅、深各图上的穴位位置是体表穴位在该层图上的垂直投影，所以，在各面上，凡非近中线的穴位，在深层图上的位置，不一定是针尖到达的真正部位。这有三种情况：一是人体各部分均可视为不规则的圆柱体，因在体表上水平排列的穴位直刺时，针尖可到达同一部位，但图上又不便把两穴点在一个部位，便采用了投影的表现方法来表示。如丰隆穴和在同一水平的条口穴，在体表相距虽有1寸，针尖到达处两穴却相同，都应在胫、腓骨之间，而丰隆穴在深层图上的位置，按照投影的表现方法则画在腓骨外侧。此类情况，多见于四肢的穴位，如纠内翻、纠外翻穴位等；二是有些横刺和斜刺的穴位，在平面图上针尖到达处表现有困难，如翳风、胃上、增音、提托等穴，也采用了体

表投影的表现方法；三是有些特殊姿势取穴进针的穴位，在按解剖姿势绘制的平面图上，也不能如实地表达针尖所到达的部位。如扎曲池穴，应在屈肘成 90° 时进针，而图中表现的却是伸臂姿势。按投影表现方法，把深层图上穴位的位置画在肱骨外上髁上。此种情况多见于关节处的穴位。鉴于以上情况，有些文字描述穴位的针尖到达部位及针经结构，与图上穴位投影周围的结构不完全一致。

四、说明文字中叙述的针经结构，是指针周围直径1厘米范围内的结构。在编绘过程中，为突出重点，以及受到层次的限制，文字描述中提到的解剖结构，在图上未能完全表现出来。

五、本图谱中所载的输穴，均按骨度分寸法折量。不同的经穴用不同的颜色标明（详见图24穴位着色图例），并用虚实线来区别解剖结构和穴位名称。

六、通过反复地触摸活体和尸解观察，我们发现：棘突尖端与肋间的对应关系是上一棘突尖平下一肋间。如第一胸椎棘突下旁开1.5寸的大杼穴，是在第二肋间隙，而不是在第一肋间，因此，本图谱背部膀胱经穴位，都比过去的针灸书所定的位置相应低一肋间。

七、本图谱在描述穴位解剖结构关系时，一般皆按通用的解剖学定位术语，如某某“前面”、“桡侧面”等。对穴位的定位，也尽力依此方法描述，但有部分穴位，仍沿用了传统的定位方法。

目 录

第一部分 经络循行图

一 经络循行总图..... 1	图12 手厥阴心包经循行示意图.....28
图1 十四经脉分布示意图(前面)..... 1	图13 手少阳三焦经循行示意图.....30
图2 十四经脉分布示意图(背面)..... 2	图14 足少阳胆经循行示意图.....33
图3 十四经脉分布示意图(侧面)..... 3	图15 足厥阴肝经循行示意图.....37
二 经络循行各图..... 4	(二) 奇经八脉循行示意图.....40
(一) 十二经脉循行示意图..... 4	图16 督脉循行示意图.....40
图4 手太阴肺经循行示意图..... 4	图17 任脉循行示意图.....43
图5 手阳明大肠经循行示意图..... 6	图18 冲脉循行示意图.....46
图6 足阳明胃经循行示意图..... 9	图19 带脉循行示意图.....48
图7 足太阴脾经循行示意图.....13	图20 阳跷脉循行示意图.....50
图8 手少阴心经循行示意图.....16	图21 阴跷脉循行示意图.....52
图9 手太阳小肠经循行示意图.....18	图22 阳维脉循行示意图.....54
图10 足太阳膀胱经循行示意图.....21	图23 阴维脉循行示意图.....56
图11 足少阴肾经循行示意图.....25	

第二部分 经穴与解剖结构关系图

一 全身经穴与解剖结构关系总图.....59	图28 眼区穴位与体表解剖结构关系图.....63
图24 全身穴位与解剖结构关系图(前面).....59	图29 眼区穴位与浅层解剖结构关系图.....63
图25 全身穴位与解剖结构关系图(背面).....60	图30 球后穴进针方向与浅、深层解剖结构关系图.....64
二 头颈部分.....61	图31 眼区穴位进针方向与浅、深层解剖结构关系图.....64
(一) 头颈前面.....61	(二) 头颈侧面.....70
图26 头颈前面穴位与体表解剖结构关系图.....61	图32 头颈侧面穴位与体表解剖结构关系图.....70
图27 头颈前面穴位与浅、深层解剖结构关系图.....62	

图33 头颈侧面穴位与浅层解剖 结构关系图.....71	图50 躯干前面部分穴位解剖取 穴图.....93
图34 头颈侧面穴位与中层解剖 结构关系图.....72	(二) 躯干侧面.....101
图35 头颈侧面穴位与深层解剖 结构关系图.....73	图51 躯干侧面穴位与浅层解剖 结构关系图.....101
图36 耳区穴位与浅层解剖结构 关系图.....74	图52 躯干侧面穴位与深层解剖 结构关系图.....102
图37 耳区穴位与深层解剖结构 关系投影图.....74	图53 躯干侧面部分穴位解剖取 穴图.....103
图38 廉泉、上廉泉穴与解剖结 构关系图.....75	(三) 躯干后面.....105
图39 耳门、听宫、听穴、听会 穴与解剖结构关系图.....75	图54 躯干后面穴位与体表解剖 结构关系图.....105
(三) 头颈后面.....82	图55 躯干后面穴位与浅层解剖 结构关系图.....106
图40 头颈后面穴位与体表解剖 结构关系图.....82	图56 躯干后面穴位与深层解剖 结构关系图.....107
图41 头颈后面穴位与深层解剖 结构关系图.....83	图57 躯干后面部分穴位断面图.....108
图42 颅顶穴位与解剖结构关系图.....84	图58 躯干正中矢状切面部分穴 位与解剖结构关系图.....109
图43 颅顶穴位针经解剖结构层 次示意图.....84	四 上肢部分120
图44 风府、哑门、大椎穴位进 针方向与解剖结构关系图.....85	(一) 上肢前面.....120
图45 翳风穴进针方向与解剖结 构关系图.....86	图59 上肢前面穴位与体表解剖 结构关系图.....120
图46 风池穴进针方向断面图.....86	图60 上肢前面穴位与浅层解剖 结构关系图.....121
三 躯干部分90	图61 上肢前面穴位与中层解剖 结构关系图.....122
(一) 躯干前面.....90	图62 上肢前面穴位与深层解剖 结构关系图.....123
图47 躯干前面穴位与体表解剖 结构关系图.....90	(二) 上肢外侧面.....129
图48 躯干前面穴位与浅层解剖 结构关系图.....91	图63 上肢外侧面穴位与体表解 剖结构关系图.....129
图49 躯干前面穴位与深层解剖 结构关系图.....92	图64 上肢外侧面穴位与浅层解 剖结构关系图.....130
	图65 上肢外侧面穴位与深层解

剖结构关系图.....	131	图81 下肢前面穴位与深层解剖	结构关系图.....	158
图66 上肢部分穴位断面图.....	132	(二) 下肢外侧面.....	163	
(三) 上肢后面.....	136	图82 下肢外侧面穴位与体表解剖	结构关系图.....	163
图67 上肢后面穴位与体表解剖	结构关系图.....	136		
图68 上肢后面穴位与浅层解剖	结构关系图.....	137		
图69 上肢后面穴位与中层解剖	结构关系图.....	138		
图70 上肢后面穴位与深层解剖	结构关系图.....	139		
(四) 上肢内侧面.....	143	图83 下肢外侧面穴位与浅层解剖	结构关系图.....	164
图71 上肢内侧面穴位与体表解剖	剖结构关系图.....	143		
图72 上肢内侧面穴位与浅层解剖	剖结构关系图.....	144		
图73 上肢内侧面穴位与深层解剖	剖结构关系图.....	145		
图74 上肢部分穴位断面图.....	146	图84 下肢外侧面穴位与深层解剖	剖结构关系图.....	165
(五) 手背、手掌.....	149	图85 下肢部分穴位断面图.....	166	
图75 手背、手掌穴位与体表解剖	剖结构关系图.....	149		
图76 手背穴位与浅、深层解剖	结构关系图.....	150		
图77 手掌穴位与浅、深层解剖	结构关系图.....	151		
五 下肢部分.....	155	(三) 下肢后面.....	170	
(一) 下肢前面.....	155	图86 下肢后面穴位与体表解剖	结构关系图.....	170
图78 下肢前面穴位与体表解剖	结构关系图.....	155		
图79 下肢前面穴位与浅层解剖	结构关系图.....	156		
图80 下肢前面穴位与中层解剖	结构关系图.....	157		
		图87 下肢后面穴位与浅层解剖	结构关系图.....	171
		图88 下肢后面穴位与中层解剖	结构关系图.....	172
		图89 下肢后面穴位与深层解剖	结构关系图.....	173
		图90 下肢部分穴位断面图.....	174	
		(四) 下肢内侧面.....	178	
		图91 下肢内侧面穴位与体表解剖	剖结构关系图.....	178
		图92 下肢内侧面穴位与浅层解剖	剖结构关系图.....	179
		图93 下肢内侧面穴位与深层解剖	剖结构关系图.....	180
		(五) 足背、足底.....	184	
		图94 足背、足底穴位与体表解剖	剖结构关系图.....	184
		图95 足背穴位与浅、深层解剖	结构关系图.....	185
		图96 足底穴位与浅、深层解剖	结构关系图.....	186

第三部分 耳 针

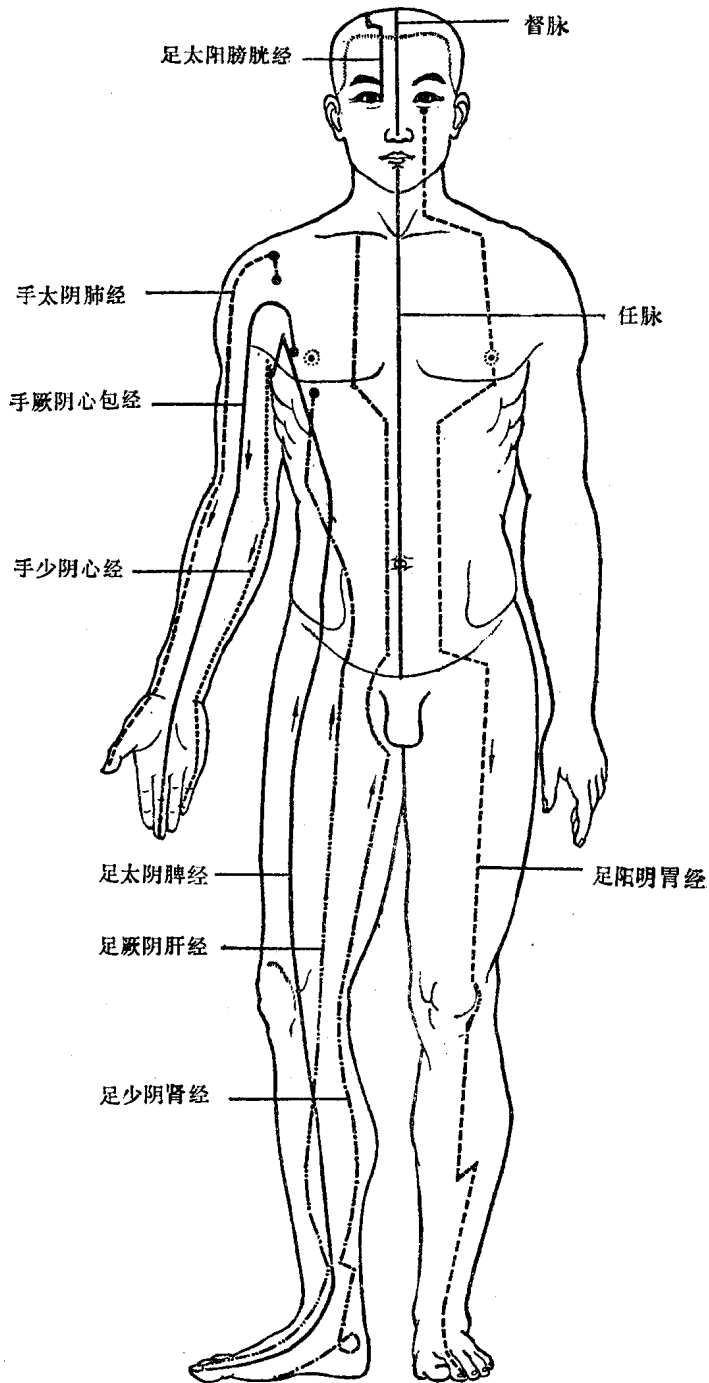
- | | |
|-------------------------------|---------------------------------|
| 图97 左耳廓常用穴位与体表解剖结构关系图.....190 | 图99 左耳廓前面深层解剖结构图.....192 |
| 图98 左耳廓前面浅层解剖结构图.....191 | 图100 耳廓后面穴位与浅、深层解剖结构关系图.....193 |

第四部分 图谱编绘穴位

- (一) 头颈部常用穴位..... 65
- 承泣(65) 四白(66)
- 地仓(66) 头维(66) 迎香(65)
- 印堂(68) 阳白(67) 睛明(66)
- 外明(68) 攒竹(67) 球后(68)
- 丝竹空(67) 人中(68) 承浆(67)
- 鱼腰(68) 扶突(76) 颊车(76)
- 下关(76) 人迎(77) 天容(77)
- 听官(77) 天牖(77) 翳风(78)
- 耳门(78) 瞳子髎(78) 听会(78)
- 牵正(79) 聋穴(79) 听穴(79)
- 听灵(79) 听颞(79) 翳聋(79)
- 安眠₁(80) 安眠₂(80)
- 增音(80) 太阳(80) 扁桃(80)
- 翳明(81) 强音(81) 颈臂(81)
- 天柱(87) 哑门(87) 风府(88)
- 后顶(88) 百会(88) 前顶(88)
- 上星(89) 风池(87) 廉泉(67)
- 上廉泉(69)
- (二) 躯干部常用穴位..... 94
- 胸腹部:
- 中府(94) 云门(94)
- 天池(104) 带脉(104) 章门(104)
- 乳根(95) 梁门(95) 天枢(95)
- 库房(95) 归来(96) 大横(96)
- 期门(96) 日月(96) 曲骨(97)
- 中极(97) 关元(97) 气海(97)
- 神厥(98) 下脘(98) 中脘(98)
- 上脘(98) 膻中(99) 天突(99)
- 胃上(99) 提托穴(99)
- 提胃(100) 腹肌松(104)
- 腰背部:
- 大椎(118) 陶道(118)
- 身柱(118) 灵台(118) 至阳(118)
- 命门(117) 腰阳关(117) 腰俞(117)
- 十七椎下(119) 腰奇(119)
- 大杼(111) 风门(111) 肺俞(111)
- 厥阴俞(111) 心俞(112) 督俞(112)
- 膈俞(112) 胰俞(112) 肝俞(113)
- 胆俞(113) 脾俞(113) 胃俞(113)
- 三焦俞(114) 肾俞(114)
- 气海俞(114) 大肠俞(114)
- 关元俞(115) 小肠俞(115)
- 膀胱俞(115) 白环俞(115)
- 八髎(115) 秩边(116) 意舍(116)
- 胃仓(116) 膏肓俞(116) 天宗(110)
- 乘风(110) 曲垣(110) 肩井(117)
- 定喘(119) 夹脊穴(119)
- (三) 上肢部常用穴位.....124
- 尺泽(124) 孔最(124)

太渊(125) 通里(125) 神门(125)
天泉(125) 曲泽(126) 郄门(126)
间使(126) 内关(126) 大陵(127)
二白(甲、乙) 郄上(127)
泽前(127) 举臂(128) 肩前(128)
抬肩(128) 肱中(128) 阳溪(134)
偏历(134) 手三里(134) 曲池(134)
臂臑(135) 肩髃(135) 合谷(133)
三间(133) 列缺(133) 支正(147)
小海(147) 后溪(148) 腕骨(148)
少海(148) 脊柱点(148) 少泽(147)
阳池(140) 外关(140) 支沟(140)
四渎(141) 臑会(141) 肩髃(141)
巨骨(141) 养老(142) 中渚(152)
八邪(153) 上八邪(153)
腰痛点(153) 肩痛点(154)
颈项痛点(154) 咽喉痛点(154)
坐骨神经痛点(154) 眼点(154)
落枕(153) 鱼际(152) 少商(152)
劳宫(152) 四缝(152)
(四) 下肢部常用穴位.....159

髀关(159) 伏兔(159)
梁丘(159) 犊鼻(160) 足三里(160)
上巨虚(160) 条口(160) 丰隆(161)
下巨虚(161) 迈步(161) 四强(161)
鹤顶(162) 阑尾穴(162) 脑清(161)
风市(167) 膝阳关(167)
阳陵泉(167) 光明(168) 悬钟(168)
昆仑(168) 申脉(168) 胆囊穴(168)
陵后(169) 公孙(181) 三阴交(181)
阴陵泉(181) 血海(182) 太溪(182)
照海(182) 复溜(182) 曲泉(183)
百虫窝(183) 箕门(182) 承扶(175)
殷门(175) 委阳(175) 委中(176)
承山(176) 跟平(176) 跟紧(176)
委上(177) 纠外翻(177)
纠内翻(177) 环跳(176) 冲阳(187)
陷谷(187) 至阴(187) 隐白(187)
解溪(187) 大墩(188) 太冲(188)
足临泣(188) 八风(188) 涌泉(189)
里内庭(189) 失眠(189)
(五) 耳针穴位.....194



第一部分 经络循行图

一、经络循行总图

图 1 十四经脉分布示意图 (前面)

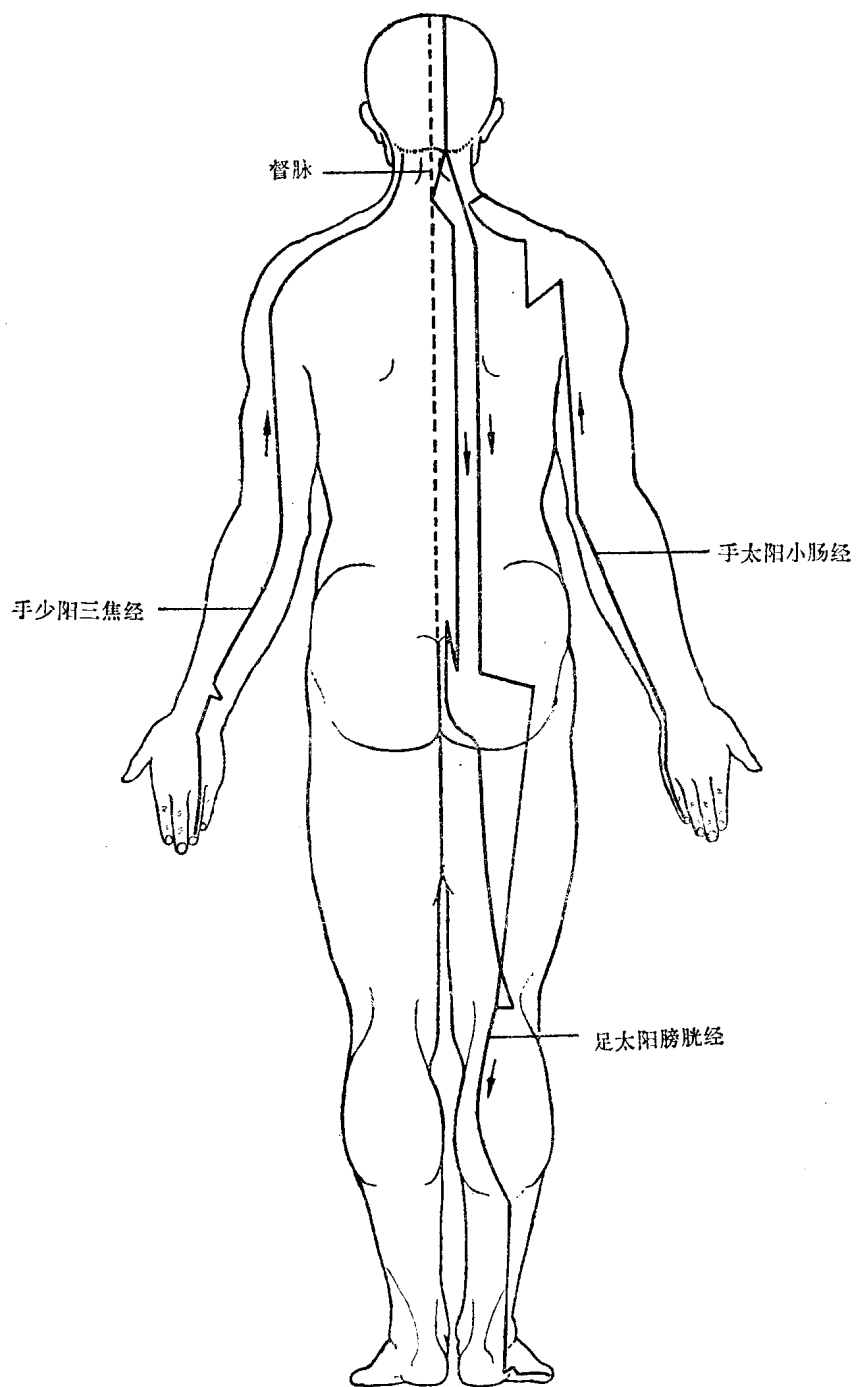


图 2 · 十四经脉分布示意图 (背面)

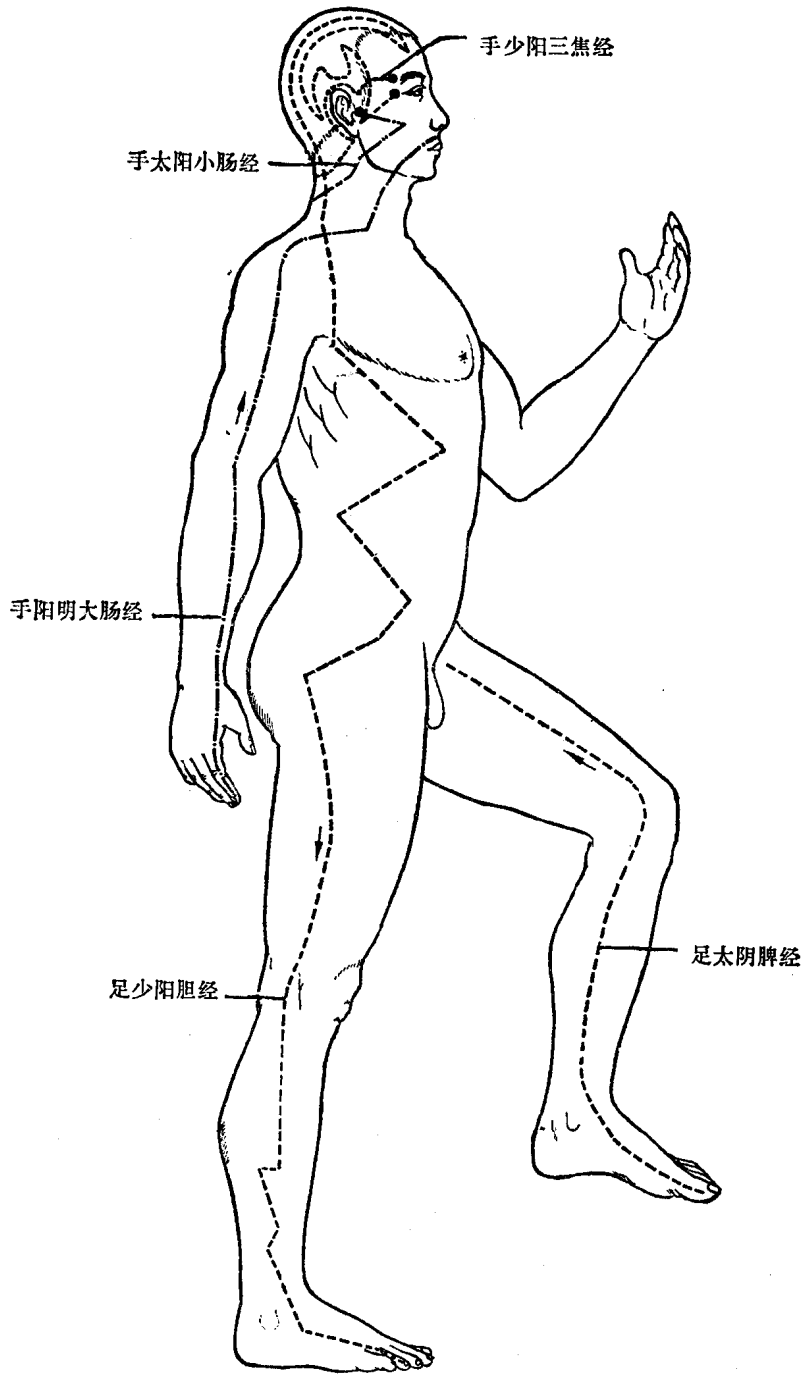
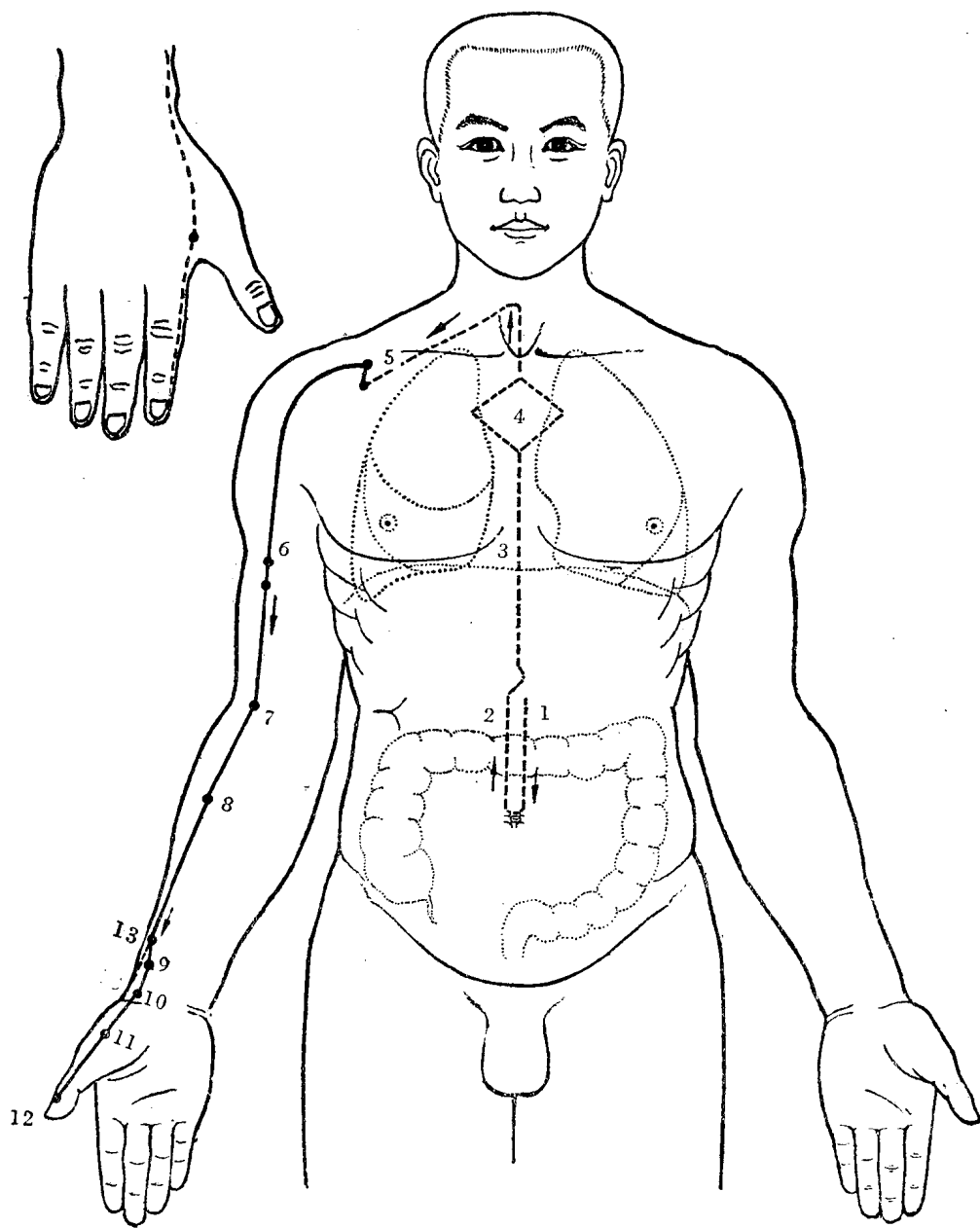


图3 十四经脉分布示意图(侧面)



二、经络循行各图

(一) 十二经脉循行示意图

图 4 手太阴肺经循行示意图

手太阴肺经 (图4)

(1) 循行路线: 手太阴肺(脏)的经脉, 是从胃(中焦)₁开始, 向下与大肠联络。再从大肠回转过来₂, 沿着胃的上口, 向上通过横膈₃, 入属肺脏₄。再从肺脏到喉咙部横出去₅, 走到腋窝下面₆, 沿上臂前面的桡侧缘, 行于手少阴心经和手厥阴心包经的前面, 向下经肘弯中₇, 沿前臂的桡侧缘₈到腕后桡骨茎突内侧缘₉, 从腕后(寸口)₁₀到大鱼际₁₁, 沿着鱼际边缘, 延展于拇指桡侧的末端(少商)₁₂。

它的分支, 从腕后桡骨茎突的上方(列缺穴)分出₁₃, 向手背面一直走到食指桡侧的末端(商阳)。

(2) 联系脏腑: 属肺, 络大肠, 通过横膈, 并与胃和肾有联系。

(3) 经脏病候:

①本经病候: 怕冷发热, 无汗或汗出, 鼻塞头痛, 锁骨窝部(缺盆)疼痛, 胸痛或肩背痛, 手臂冷痛。

②内脏病候: 咳嗽, 哮喘, 气急, 胸部满闷, 吐痰涎, 咽喉干燥, 尿色改变, 心烦或唾血, 手心发热。有时可伴见脘腹胀满, 大便溏泄。

(4) 主治范围及作用部位: 胸部, 咽喉, 气管, 鼻部和肺脏的疾患。

(5) 所属经穴(共11穴), 见下表:

穴名	定位	主治
云门*	平锁骨下缘, 中线旁开6寸。上肢前屈, 正当锁骨下凹陷中央	咳嗽, 哮喘, 胸闷, 胸痛等
中府*	云门穴下方约1寸	咳嗽, 气喘, 胸痛, 肺胀满, 肩背痛
天府	肱二头肌桡侧, 尺泽上6寸	气喘, 鼻塞, 上臂内侧痛
侠白	肱二头肌桡侧, 尺泽上5寸	咳嗽, 短气, 胸闷, 上臂内侧痛
尺泽*	肘横纹上, 肱二头肌腱近桡侧缘处。肘关节微屈取穴	咳嗽, 哮喘, 咯血, 咽喉肿痛, 肘关节内侧疼痛等
孔最*	腕横纹上7寸, 尺泽与太渊的连线上	咳嗽, 头痛, 胸痛, 颈项强痛, 哮喘, 肘臂痛不能伸屈
列缺*	桡骨茎突上方, 腕横纹上1.5寸	头痛, 咳嗽, 鼻塞, 面神经麻痹等
经渠	太渊上1寸, 桡动脉桡侧	咳嗽, 气喘, 咽喉肿痛, 手腕痛
太渊*	平腕横纹, 桡动脉桡侧凹陷处	无脉症, 哮喘, 胸痛, 肩背痛, 腕关节及周围软组织疾病等
鱼际*	第一掌骨掌侧中点, 赤白肉际处	咳嗽, 哮喘, 发热, 咽喉肿痛, 手腕部腱鞘病
少商*	拇指桡侧, 距指甲角0.1寸处	咽喉肿痛, 发烧, 昏迷, 呼吸衰竭等

注: 凡穴名右上角有*者, 为常用穴(下同)。

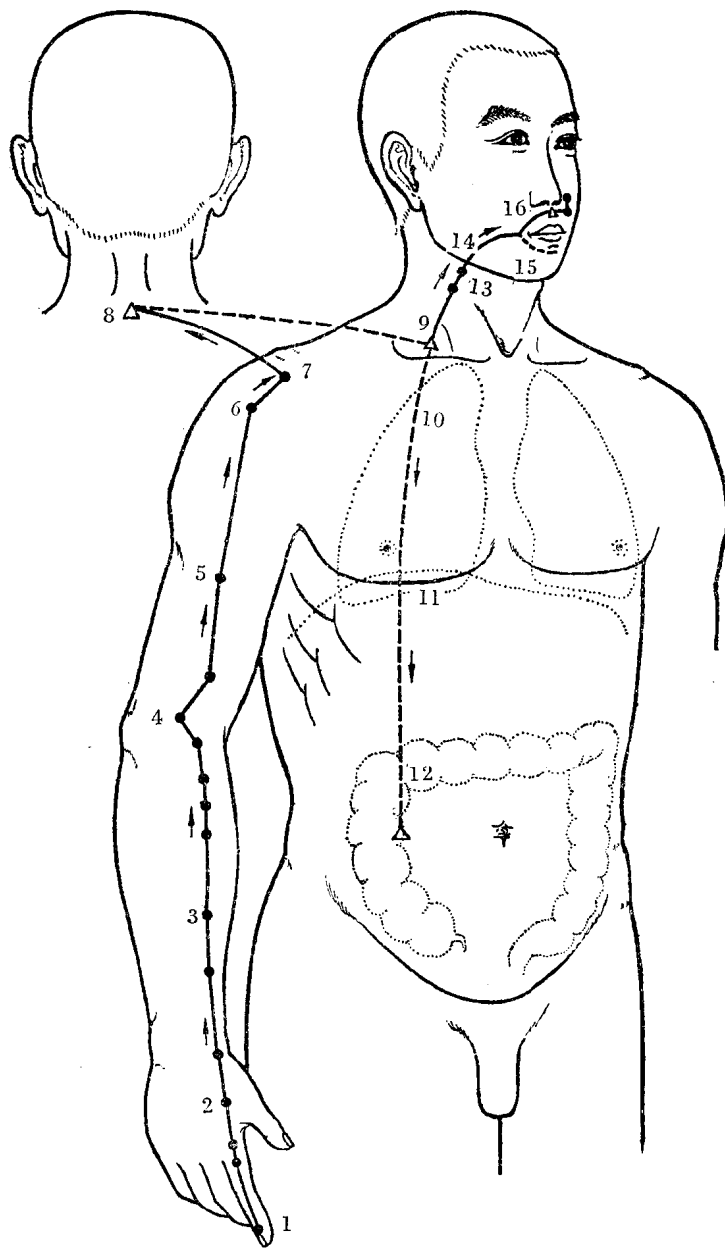


图 5 手阳明大肠经循行示意图