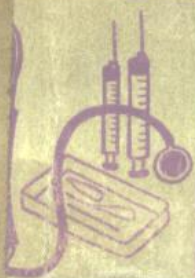

# 人体解剖学



# 人体解剖学

《人体解剖学》编写修订组修编

一九八一年一月

护 士 教 材  
人 体 解 剖 学  
《人体解剖学》编写修订组修编  
战士出版社出版

\*

新华书店北京发行所发行  
第七二一四工厂印刷

\*

787×1092毫米 32开本 15.25印张 插页2 329,000字  
1981年1月第一版 1981年1月南京第一次印刷  
印数 00,001—41,400  
书号 14185·13 定价 1.45元

## 出版说明

这套护士教材包括：《医用物理学》、《医用化学》、《人体解剖学》、《生理生化学》、《医用微生物与寄生虫学》、《病理学》、《药理学》、《医用拉丁语》、《基础护理学》、《内科学及护理》、《外科学及护理》、《传染病学及护理》、《儿科学及护理》、《妇产科学及护理》、《五官科学及护理》、《中医中药学基础》和《军队卫生和卫生防护》共十七本。其中除《医用物理学》、《医用拉丁语》是新编外，其余十五种都是在一九七三年版本的基础上，经过几年的教学实践，吸取各单位的意见修订而成。希望各单位在今后的教学工作中，不断总结经验，提出宝贵的意见，以供再版时参考。

# 目 录

绪论 .....	1
一、人体解剖学的定义、范围及其重要性(1) 二、学习人体解剖学的基本观点和方法(1) 三、表示人体方位的术语(3)	
第一篇 细胞及基本组织 .....	5
第一章 细胞 .....	5
第一节 细胞的形态和结构 .....	5
一、细胞的形态(5) 二、细胞的构造(5)	
第二节 细胞的繁殖与生活周期 .....	13
一、细胞的繁殖(13) 二、细胞的生活周期(15)	
第二章 基本组织 .....	16
第一节 上皮组织 .....	16
一、被覆上皮(16) 二、腺上皮(21) 三、感觉上皮(22)	
第二节 结缔组织 .....	23
一、疏松结缔组织(23) 二、致密结缔组织(27) 三、网状结缔组织(27) 四、脂肪组织(28) 五、软骨(29) 六、骨(31) 七、血液(32)	
第三节 肌组织 .....	40
一、骨骼肌(41) 二、平滑肌(42) 三、心肌(42)	
第四节 神经组织 .....	44
一、神经元(44) 二、神经胶质(51)	
第二篇 运动系统 .....	53
第一章 骨及骨连结 .....	53

第一节 概述 .....	53
一、骨的形态及分类(53) 二、骨的基本结构(55) 三、骨的化学成份及物理性质(57) 四、骨的发生与生长(57)	
第二节 躯干骨 .....	59
一、椎骨(59) 二、肋(64) 三、胸骨(65)	
第三节 四肢骨 .....	65
一、上肢骨(66) 二、下肢骨(74)	
第四节 颅骨 .....	80
第五节 骨连结 .....	90
一、关节的构造(92) 二、颅骨的连结(93) 三、躯干骨的连结(94) 四、四肢骨的连结(97)	
第二章 肌学 .....	108
第一节 概述 .....	108
一、肌肉的形态结构(108) 二、肌肉的辅助结构(109)	
第二节 全身各部的的主要肌肉 .....	110
一、头颈肌(110) 二、躯干肌(114) 三、四肢肌(123)	
第三篇 内脏学 .....	133
总论 .....	133
一、内脏的概念(133) 二、内脏器官的分类(133) 三、胸腹的标志线和腹部分区(133)	
第一章 消化系统 .....	136
概述 .....	136
一、消化系统的组成(136) 二、消化管的一般构造(136)	
第一节 消化管 .....	139
一、口腔(139) 二、咽(147) 三、食管(149) 四、胃(150) 五、小肠(154) 六、大肠(159)	
第三节 消化腺 .....	163
一、唾液腺(164) 二、胰(165) 三、肝(166)	
第四节 腹腔 .....	173

一、腹膜与脏器的关系(173)	二、腹膜形成的结构(175)
三、腹膜的主要生理功能(177)	
<b>第二章 呼吸系统</b>	178
概述	178
一、呼吸系统的组成(178)	二、呼吸系统的功能(178)
第一节 呼吸道	178
一、鼻(179)	二、喉(182)
三、气管和支气管(186)	
第二节 肺	188
一、肺的位置和形态(188)	二、肺的构造(190)
三、肺的血管(195)	
第三节 胸腔	195
一、胸膜(195)	二、纵隔(197)
<b>第三章 泌尿系统</b>	199
概述	199
第一节 肾	199
一、肾的形态和位置(199)	二、肾的被膜(201)
三、肾的结构(203)	四、肾的血管(209)
第二节 输尿管、膀胱和尿道	212
一、输尿管(212)	二、膀胱(212)
三、尿道(213)	
<b>第四章 生殖系统</b>	214
概述	214
第一节 男性生殖器	214
一、内生殖器(214)	二、外生殖器(218)
第二节 女性生殖器	222
一、内生殖器(222)	二、外生殖器(231)
三、女性乳房(233)	
第三节 会阴	233
<b>第四篇 脉管学</b>	237
概述	237
一、心血管系的组成(237)	二、血液循环的途径及生理意

义(237) 三、淋巴系的组成(240)	
<b>第一章 心脏</b> .....	241
概述 .....	241
一、心脏的位置(241) 二、心包与心包腔(241)	
<b>第一节 心脏的形态结构</b> .....	243
一、心脏的外形(243) 二、心脏各腔的形态结构(245)	
三、心壁的组织结构(249)	
<b>第二节 心内传导系统</b> .....	251
<b>第三节 心脏的血液供给</b> .....	253
一、心脏的血管(253) 二、心脏的冠状循环及其特点(254)	
<b>第二章 血管系统</b> .....	256
概述 .....	256
一、血管的分类(256) 二、血管的分布规律(256)	
<b>第一节 肺循环的血管与肺循环的功能</b> .....	257
一、肺循环的血管(257) 二、肺循环的功能(257)	
<b>第二节 体循环的动脉</b> .....	259
一、主动脉及其分支概况(259) 二、头颈部的动脉(261)	
三、上肢的动脉(263) 四、胸部的动脉(266) 五、腹部的动脉(266)	
六、盆部的动脉(271) 七、下肢的动脉(271)	
<b>第三节 体循环的静脉</b> .....	273
一、体循环静脉的结构特点(273) 二、体循环静脉的组成及其属支(275)	
<b>第四节 血管壁的组织结构</b> .....	283
<b>第五节 微循环的结构</b> .....	287
<b>第三章 淋巴系统</b> .....	289
概述 .....	289
<b>第一节 淋巴管</b> .....	291
<b>第二节 淋巴结</b> .....	293
一、淋巴结的形态与结构(293) 二、全身主要淋巴结群的	



分布(295)	
第三节 脾 .....	299
第四节 胸腺 .....	302
第五节 巨噬细胞系统(网状内皮系统) .....	303
第五篇 感觉器官 .....	305
第一章 眼 .....	305
第一节 眼球 .....	305
一、眼球壁(305) 二、屈光物质(310)	
第二节 眼的附属器官 .....	313
一、眼睑(313) 二、结膜(315) 三、泪器(316) 四、眼 外肌(317)	
第三节 眼的血管 .....	318
一、眼的动脉(318) 二、眼的静脉(319)	
第二章 耳 .....	321
第一节 外耳 .....	321
一、耳郭(321) 二、外耳道(323)	
第二节 中耳 .....	324
一、鼓膜(324) 二、鼓室(325) 三、咽鼓管(326) 四、乳 突小房(327)	
第三节 内耳 .....	327
一、骨迷路(327) 二、膜迷路(329)	
第三章 皮肤 .....	332
第一节 皮肤的构造 .....	332
一、表皮(332) 二、真皮(334) 三、皮下组织(335)	
第二节 皮肤的附属结构 .....	335
第三节 皮肤的功能 .....	338
第六篇 神经系统 .....	341
概述 .....	341
一、神经系统的地位和功能(341) 二、神经系的区分(341)	

三、神经系统的基本活动方式(342)	
第一章 脊髓和脊神经 .....	345
第一节 脊髓 .....	345
一、脊髓的位置与外形(345) 二、脊髓的节段及其与椎骨的关系(346) 三、脊髓的内部结构(349)	
第二节 脊神经 .....	352
一、颈丛(353) 二、臂丛(356) 三、胸神经前支(363)	
四、腰丛(364) 五、骶丛(367)	
第二章 脑和脑神经 .....	372
第一节 脑 .....	372
一、脑干(373) 二、小脑(380) 三、间脑(382) 四、大脑(端脑)(384)	
第二节 脑神经 .....	392
一、嗅神经(392) 二、视神经(393) 三、动眼神经(394)	
四、滑车神经(395) 五、三叉神经(395) 六、展神经(397)	
七、面神经(397) 八、位听神经(398) 九、舌咽神经(399)	
十、迷走神经(400) 十一、副神经(402) 十二、舌下神经(403)	
第三章 传导路 .....	404
第一节 感觉传导路 .....	404
一、一般感觉传导路(404) 二、特殊感觉传导路(411)	
三、临床常用反射通路(413)	
第二节 运动传导路 .....	415
一、锥体系(415) 二、锥体外系(418)	
第四章 内脏神经 .....	420
概述 .....	420
第一节 内脏运动神经 .....	423
一、交感神经(423) 二、副交感神经(425) 三、交感神经与副交感神经的区别(427)	

第二节 内脏感觉神经 .....	428
一、内脏感觉神经的结构(428)	
二、内脏感觉神经的生理活动特点(428)	
第五章 脑、脊髓的被膜、脑脊液和血管 .....	430
第一节 脑、脊髓被膜 .....	430
一、硬膜(430)	
二、蛛网膜(433)	
三、软膜(433)	
第二节 脑脊液 .....	433
一、脑脊液的成份与作用(433)	
二、脑脊液的循环(434)	
第三节 脑血管 .....	435
一、脑的动脉(435)	
二、脑的静脉(438)	
第四节 血脑屏障 .....	439
一、血脑屏障的概念(439)	
二、血脑屏障的功能意义(440)	
第七篇 内分泌系统 .....	441
概述 .....	441
一、内分泌腺的结构特点(441)	
二、内分泌腺的分类(441)	
三、内分泌腺的功能(442)	
第一章 甲状腺 .....	444
第二章 甲状旁腺 .....	446
第三章 肾上腺 .....	447
第四章 脑垂体 .....	450
第八篇 人体胚胎学概要 .....	455
第一章 生殖细胞与受精 .....	455
第一节 生殖细胞 .....	455
一、精子(455)	
二、卵(456)	
第二节 受精 .....	457
一、受精的过程(457)	
二、受精的部位与条件(459)	
三、受精的意义(459)	
第二章 胚胎的早期发育 .....	461
第一节 卵裂、囊胚形成与植入 .....	461

一、卵裂和囊胚形成(第一周)(461)	二、植入(461)
第二节 胚层的形成与分化(第二至四周) .....	464
一、两胚层时期(第二周)(464)	二、三胚层时期(第三周)(465)
三、体节期(第四周)(465)	
第三章 胎膜、胎盘与胎儿血液循环 .....	468
第一节 胎膜与胎盘 .....	468
一、胎膜(468)	二、胎盘(471)
第二节 胎儿血液循环及其出生后的变化 .....	473
一、胎儿心血管的结构特点(473)	二、胎儿的血液循环途径(474)
三、出生后的变化(475)	
显微镜的构造和使用 .....	475

良

# 绪 论

## 一、人体解剖学的定义、范围及其重要性

(一)定义 人体解剖学是研究人体形态结构及其发生发展规律的科学。

(二)范围 “解剖”一词原为持刀剖割，借以探查尸体内部结构的意思。由于科学技术的飞跃发展，研究方法不断改进；同时，也由于医学科学的发展，不断向解剖学提出了新的要求，因而解剖学的研究范围也逐渐扩大和深入，形成了大体解剖学、组织学和胚胎学等分支学科。大体解剖学主要是用肉眼观察的方法，来研究人体结构的；组织学则是利用光学显微镜和电子显微镜技术，来研究器官内部的显微及超显微结构的；胚胎学是研究人体胚胎发育过程的形态变化的学科。

(三)重要性 人体解剖学是医学科学的重要基础科目，它不仅是临床医学、军事医学以及其它基础医学的基础，而且也是护理技术的基础。只有深入了解人体各部的形态结构，才能深刻理解人体的生理活动、病理变化和疾病发生发展规律，从而才能做好平时战时医疗保障工作，更好地为伤病员服务。

## 二、学习人体解剖学的基本观点和方法

由于人体是一个复杂的对立统一体，只有运用辩证唯

物论的观点和方法去研究，才能对人体的形态结构及其发生发展规律有一正确认识，从而提高分析问题和解决问题的能力。具体说来，必须掌握以下观点和方法：

**(一)形态与功能统一的观点** 形态结构与功能活动是互相依存、互相制约的。形态结构是功能活动的物质基础，功能活动是形态结构的表现形式，而形态与功能又受周围环境的影响。例如，心脏是中空肌性器官，且与血管相连，因而它不断的缩舒可推动血液在密封条件下循环全身；然而骨骼就不具这功能。总之，任何一个器官的功能活动都有自己的特殊结构；形态结构上微小的损害都必然引起功能障碍。若体内一些重要的器官如心、肝、肾、肺及脑等功能严重障碍，人体将难于生存。

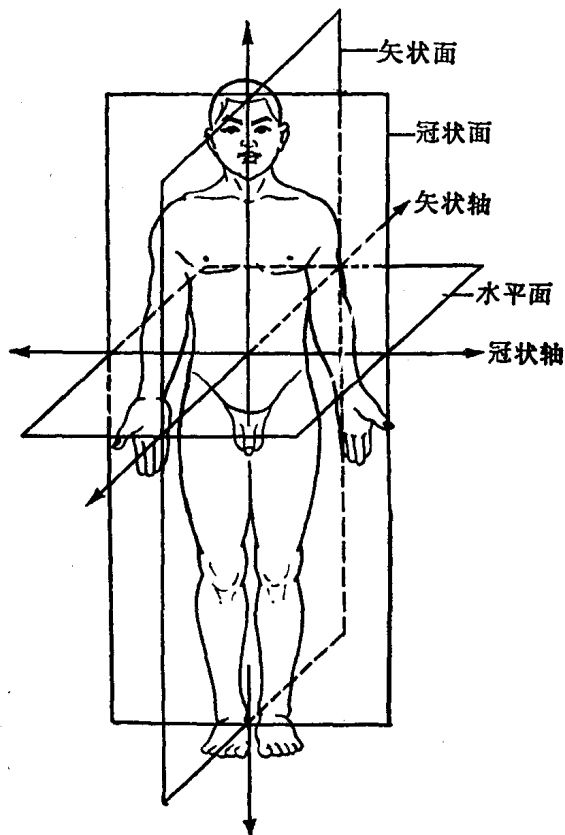
**(二)局部与整体统一的观点** 人体虽然由许多器官、系统构成，但它是一个统一的整体，任何器官、系统都不能离开人体而单独存在。局部的变化可影响整体，而整体状况又可通过局部反映出来。例如，肾对人体来说它是一个小局部，但若切除两侧肾，将因代谢产物不能随尿液排出而使人无法生存；而肾若离开人体也无法长期存活。

因为人体解剖学是一门形态科学，它的基本理论来源于尸体解剖和临床观察。因此，在学习过程中，必须把课堂听讲与解剖实习结合起来，把书本知识与标本、模型观察结合起来，尤其是要勤于观察标本。在观察中要善于思考，善于从局部联想到整体，从大体结构联想到微细结构，从标本联想到活体。在以后学习中，还要从形态结构联想到功能，从基础联想到临床。因此，学习人体解剖学必须努力掌握和运用上述观点，理论紧密结合实践，从而学好解剖学知识，指导今后的医疗实践，为保障部队广大

指战士的身体健康作出应有的贡献。

### 三、表示人体方位的术语

为了说明人体各部结构的位置关系，在解剖学上，特规定有标准姿势及方位、轴、面等术语(图绪-1)。



图绪-1 人体标准解剖姿势以及轴和面

人体标准解剖姿势是以身体直立，两眼向前平视，足尖向前，上肢下垂于躯干两侧，手掌向前为基础。当我们

在人体上或尸体标本上作解剖学定位时，都应以标准解剖姿势为准。

轴：可分为三种

(1) **垂直轴**——自上而下设置，轴线垂直于地平面。

(2) **矢状轴**——自腹面而至背面，轴线与垂直轴呈直角相交。

(3) **额(冠)状轴**——为人体两侧同高点的相联轴线，与垂直轴、矢状轴均相交成直角。

面：

(1) **矢状面**——沿矢状轴自前后方向将人体纵切成左右两份的断面。若矢状面位于正中，即为正中面。

(2) **额状面**——沿额状轴自左右方向将人体纵切为前后两份的断面。与矢状面相垂直。

(3) **水平面**——将躯体横断为上下两份的切面。与矢状面、额状面都相垂直。

**方位** 描述人体各部时，近头者为上，近足者为下；距腹面近者为前，距背面近者为后；靠近正中面的为内侧，远离正中面的为外侧；距肢体根部近者为近侧，远者为远侧；近皮者为浅，远皮者为深。



# 第一篇 细胞及基本组织

## 第一章 细 胞

细胞是人体的基本结构和生理功能单位。细胞之间存在着非细胞结构的物质，称细胞间质，一般认为它是细胞的产物。两者是组成人体的基本成份。

### 第一节 细胞的形态和结构

#### 一、细胞的形态

细胞因功能及其所处的环境不同而形态也多种多样。例如，游离于血液内的血细胞是圆形或圆盘形的；紧密排列在一起的上皮细胞是多边形的；具有收缩功能的肌细胞是梭形的；而具有接受刺激和传导冲动功能的神经细胞则有细长的突起(图 I1-1)。

细胞的大小差别很大。人体中最大的细胞是卵细胞，其直径可达 200 微米；最小的是小脑的颗粒细胞，直径只有 4 微米；骨骼肌细胞可长达 30 厘米，宽 100 微米；位于脊髓前柱的运动神经元，其突起常长达 100 厘米以上。

#### 二、细胞的构造

细胞在光学显微镜下观察，一般可分为三部分：外面是细胞膜，内部是细胞核，两者之间为细胞质(图 I1-2)。