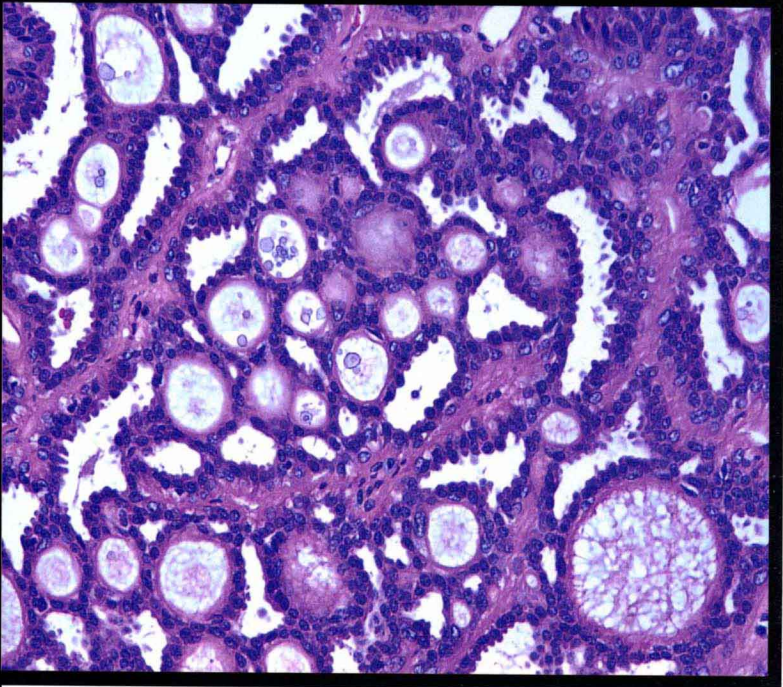


华夏病理学网翻译丛书

**Biopsy Interpretation of the Breast**

# 乳腺病理 活检解读

Stuart J. Schnitt Laura C. Collins 主编  
黄文斌 薛德彬 主译  
丁华野 周晓军 赵澄泉 主审



北京科学技术出版社

Wolters Kluwer | Lippincott Williams & Wilkins  
Health

# 乳腺病理活检解读

Biopsy Interpretation of the Breast

主 编 Stuart J. Schnitt Laura C. Collins

主 译 黄文斌 薛德彬

主 审 丁华野 周晓军 赵澄泉

 北京科学技术出版社

 Wolters Kluwer | Lippincott Williams & Wilkins  
Health

Published by arrangement with Lippincott Williams & Wilkins, USA.  
This book may not be sold outside the People's Republic of China.

本书中提供了正确的适应证, 以及副作用和用药方法, 但这些都是有改变的可能。强烈希望读者阅读本书提到的药物的生产厂家所提供在包装上的信息。作者、编辑、出版人、发行商不对任何错误或忽略负责, 不对应用本书中的信息后可能造成的任何结果负责, 也不会对出版物内容进行明确或不明确的承诺。作者、编辑、出版人、发行商对与本出版物相关的人身或财产伤害不承担任何责任。

This is a translation of biopsy interpretation of the breast

Lippincott Williams & Wilkins/Wolters Kluwer Health did not participate in the translation of this title

©2009 by LIPPINCOTT WILLIAMS & WILKINS, a Wolters Kluwer business  
530 Walnut Street  
Philadelphia, PA 19106 USA  
LWW.com

All rights reserved. This book is protected by copyright. No part of this book may be reproduced in any form by any means, including photocopying, or utilized by any information storage and retrieval system without written permission from the copyright owner, except for brief quotation embodied in critical articles and reviews. Materials appearing in this book prepared by individuals as part of their official duties as U.S. government employees are not covered by the above-mentioned copyright.

本书的中文简体版专有出版权由北京科学技术出版社独家拥有, 未经出版者许可, 不得以任何方式复制或抄袭本书的任何部分。

## 图书在版编目(CIP)数据

乳腺病理活检解读 / (美) 史尼特 (Schnitt.S.J.); (美) 科林斯 (Collins, L.C.) 主编; 黄文斌, 薛德彬 主译. 北京: 北京科学技术出版社, 2012.9  
ISBN 978-7-5304-5796-2

I. ①乳… II. ①史… ②科… ③黄… ④薛… III. ①乳房疾病-活体组织检查-活体组织检查-病理学 IV. R655.802

中国版本图书馆CIP数据核字(2012)第048346号

著作权合同登记号 图字: 01-2009-7335

## 乳腺病理活检解读

主 编: Stuart J. Schnitt Laura C. Collins

主 译: 黄文斌 薛德彬

主 审: 丁华野 周晓军 赵澄泉

责任编辑: 杨 帆 李金莉

责任印制: 焦志炜

图文制作: 博雅思

出 版 人: 张敬德

出版发行: 北京科学技术出版社

社 址: 北京西直门南大街16号

邮政编码: 100035

电话传真: 0086-10-66161951 (总编室)

0086-10-66113227 (发行部) 0086-10-66161952 (发行部传真)

电子信箱: bjkjpress@163.com

网 址: www.bkjpress.com

经 销: 新华书店

印 刷: 北京宝隆世纪印刷有限公司

开 本: 950mm × 1194mm 1/32

字 数: 400千

印 张: 14.5

版 次: 2012年9月第1版

印 次: 2012年9月第1次印刷

ISBN 978-7-5304-5796-2/R · 1488

定 价: 120.00元



京科版图书, 版权所有, 侵权必究。  
京科版图书, 印装差错, 负责退换。

# 译者名单

主译 黄文斌 薛德彬

译者 (按章节次序排名)

- 薛德彬 浙江省杭州市中医院病理科  
黄文斌 南京医科大学附属南京第一医院病理科  
李 青 南京医科大学附属南京市妇幼保健院病理科  
赵有财 南京医科大学附属南京第一医院病理科  
王 海 南京军区南京总医院病理科  
张丽华 南京大学附属南京市鼓楼医院病理科  
潘华雄 华中科技大学同济医学院附属协和医院病理科  
邢宝玲 江苏省常州市妇幼保健医院(常州第五人民医院)病理科  
任兴昌 浙江省杭州市中医院病理科

审校者

- 丁华野 北京军区总医院病理科  
杨光之 北京军区总医院病理科  
周晓军 南京军区南京总医院病理科  
赵澄泉 Department of Pathology, Magee-Womens  
(Chengquan Zhao) Hospital, University of Pittsburgh Medical Center



# 译者前言

在乳腺病理学领域，由Dr. Stuart J. Schnitt和Dr. Laura C. Collins主编的《乳腺病理活检解读》（Biopsy Interpretation of the Breast）是一本简明实用的教科书。本书根据临床病理工作中遇到的实际问题而编排，讨论日常工作中常见的诊断问题，重点强调经常遇到的诊断难题和陷阱，用详尽的文字和图示讨论其关键的病理诊断特征和鉴别诊断要点，同时还适当探讨乳腺肿瘤发生的分子生物学进展。本书图文并茂，并总结了许多非常实用的表格。

我们认为这是一本病理工作者较理想的案头工具书，适用于病理医生的日常工作实际工作和进修医生培训，是乳腺活检工作中必不可少的参考书。


本书是华夏病理学网翻译团队成立以来，尝试推出的处女作。有感于乳腺病理学的快速进展，而国内又缺乏理想的参考资料，我们萌发了翻译优秀英文原著在国内出版以饕同仁的愿望，并得到了丁华野教授的大力支持。为此，在美国工作的华人病理学者赵澄泉博士从许多英文原著中选择了本书，并请两位主编为中文版撰写序言。杨敏（小荷）联络出版社商讨版权引进，并邀请著名乳腺病理专家丁华野教授、周晓军教授和赵澄泉博士审稿。

感谢丁华野教授、赵澄泉博士和周晓军教授于百忙中对本书翻译工作给予的诸多帮助！感谢华夏病理学网翻译团队的朋友们长期以来以无私奉献和精诚合作的团队精神完成译稿！也感谢我们的家人和同事，正是他们分担了大量日常事务，才使我们在繁忙的工作之余得以积累点滴时间专心翻译。

为便于阅读，我们对原书编排方式作了适当调整。翻译风格以直译为主，严格忠于原文；意译为辅，尽量还原为容易理解的语句和格式。虽然我们努力忠实地表达原著风格和思想，但由于病理专业的飞速进展以及我们的经验和水平有限，不当之处在所难免，恳请读者提出宝贵意见和建议。

华夏病理学网翻译团队，薛德彬（abin）


# 编者名单



Stuart J. Schnitt, M.D.

**Stuart J. Schnitt, M.D.**

Director, Division of Anatomic Pathology, Beth Israel  
Deaconess Medical Center,  
Boston, Massachusetts  
Professor of Pathology, Harvard Medical School,  
Boston, Massachusetts



Laura C. Collins, M.D.

**Laura C. Collins, M.D.**

Associate Director, Division of Anatomic Pathology, Beth  
Israel Deaconess Medical Center,  
Boston, Massachusetts  
Assistant Professor of Pathology, Harvard Medical School,  
Boston, Massachusetts

# 原著致谢

首先感谢我们的工作机构，我们曾在此接受专业培训，它为我们提供了难得的机遇。这里有很多非凡睿智的病理学专家，包括我们的老师、同事和朋友，他们的指导让我们获益匪浅。

Donald A. Antonioli, Richard B. Cohen, James L. Connolly, Harvey Goldman和Seymour Rosen等诸位博士对我们的病理学专业实践和方法的形成具有深远影响。我们也感谢众多优秀的病理住院医生和进修医生，他们在工作中提出发人深省的问题，我们常常不能立即作出正确回答。

也感谢其他病理学家和临床医师提供有趣而具有挑战性的病例以及许多患者的回顾资料。如果没有他们，这本书不可能顺利完成。

(薛德彬译)

# 中文版前言

近年来，乳腺肿瘤发生的分子生物学研究取得了许多重大进展，包括遗传学改变和分子通路以及乳腺癌预后、预测因素和新的分子生物学分类等。在不远的将来，这些进展很可能对乳腺病理学的临床应用产生重大影响。尽管如此，仔细的常规组织学切片检查和正确使用免疫组织化学仍然是乳腺疾病诊断的基石。因此，病理医生在乳腺疾病的诊断和治疗过程中起着关键和核心作用。

本书并不想取代目前的一些综合性乳腺病理学教科书，而是为乳腺疾病的外科病理学诊断提供简明、实用的指南。

在日常工作中，病理医生常根据组织学类型将病变归类分组。我们认为，这种归类描述方法易于总结关键诊断特征和鉴别诊断要点，有助于将其与相似病变区分。因而，与许多传统的乳腺病理教科书不同，本书根据病变的组织学类型和生长方式进行编排，并强调其鉴别诊断要点。

我们认识到，某些乳腺病变没有公认的诊断标准。对此，我们力图强调这些不一致性，但也提供我们自己在实际工作中所使用的解决方法。

本书也讨论了不同诊断的临床意义和对患者的治疗影响，并强调关键的临床和处理问题。另外，对于粗针穿刺活检所特有的诊断问题和陷阱，也在有关章节予以强调。尤其重要的是，病理医生应该清醒地认识到，由于影像学筛查的普及，越来越多的不可触及性乳腺病变（例如钙化）首选粗针穿刺活检检查，因此病理医生必须紧跟发展趋势，掌握粗针穿刺活检标本的诊断原则。

尽管本书未详细讨论乳腺病变的遗传学和分子生物学，但对于一些现在已经对乳腺临床病理和肿瘤发生机制有直接影响的最新进展，我们还是进行了简要介绍和讨论。

本书附有550幅高质量彩色显微照片，并总结了60项表格，用于强调关键诊断特征和鉴别诊断要点。每章列出的参考文献并不全面，仅选择引用了一些重点文献。



欣闻华夏病理学网 ([www.ipathology.cn](http://www.ipathology.cn)) 将本书译成中文, 并由北京科学技术出版社出版。我们希望本书对中国病理医生的工作实践和职业培训有所裨益, 希望本书能成为你们在日常签发乳腺活检报告时有价值的参考用书。

**Laura C. Collins, M.D.**

**Stuart J. Schnitt, M.D.**

2010年3月8日

(薛德彬译)

# 目录

1 乳腺解剖学和组织学 .....	1
1.1 大体解剖学 .....	1
1.2 组织学 .....	2
1.3 妊娠和哺乳 .....	16
1.4 绝经 .....	17
2 反应性、炎症性和非增生性病变 .....	21
2.1 活检部位的改变 .....	21
2.2 脂肪坏死 .....	31
2.3 异物反应 .....	31
2.4 乳腺导管扩张症（导管周围乳腺炎） .....	33
2.5 淋巴细胞性乳腺病/糖尿病性乳腺病 .....	38
2.6 肉芽肿性病变 .....	39
2.6.1 结节病 .....	40
2.6.2 特发性肉芽肿性乳腺炎/小叶肉芽肿性乳腺炎 .....	41
2.7 其他反应性和炎症性病变 .....	42
2.7.1 积乳囊肿 .....	42
2.7.2 幼年性（处女性）肥大 .....	42
2.7.3 妊娠性巨乳房 .....	42
2.7.4 Mondor病 .....	43
2.7.5 其他反应性和炎症性病变 .....	43
2.7.6 非增生性病变 .....	43
3 导管增生性病变：普通型导管增生、非典型导管增生和导管原位癌 .....	48
3.1 普通型导管增生 .....	48
3.1.1 免疫表型和遗传学特征 .....	49
3.1.2 临床过程与预后 .....	58
3.2 非典型导管增生 .....	58
3.2.1 免疫表型和遗传学 .....	65

3.2.2 临床过程与预后 .....	66
3.3 导管原位癌 .....	66
3.3.1 临床表现 .....	66
3.3.2 大体病理学 .....	66
3.3.3 组织病理学 .....	67
3.3.4 特殊类型导管原位癌 .....	79
3.3.5 生物学标记物和遗传学 .....	84
3.3.6 临床过程和预后 .....	85
3.4 鉴别诊断 .....	86
3.4.1 普通型导管增生与非典型导管增生 .....	86
3.4.2 普通型导管增生与导管原位癌 .....	86
3.4.3 非典型导管增生与导管原位癌 .....	87
3.4.4 导管原位癌与其他类型导管内增生性病变 .....	87
3.4.5 导管原位癌与小叶原位癌 .....	88
3.4.6 导管原位癌与浸润性导管癌 .....	89
3.4.7 导管原位癌与淋巴管血管侵犯 .....	89
4 柱状细胞病变和平坦上皮非典型性 .....	92
4.1 分类和组织学特征 .....	92
4.2 免疫表型和遗传学 .....	102
4.3 临床过程和预后 .....	106
4.4 鉴别诊断 .....	110
4.5 病理分类和处理建议 .....	112
4.5.1 粗针穿刺活检 .....	112
4.5.2 手术切除活组织检查 .....	113
5 小叶原位癌和非典型小叶增生 .....	117
5.1 小叶原位癌 .....	117
5.1.1 临床表现 .....	117
5.1.2 大体病理学 .....	118
5.1.3 组织病理学 .....	118
5.1.4 免疫表型和遗传学改变 .....	126
5.1.5 临床病程和预后 .....	129
5.1.6 鉴别诊断 .....	131
5.2 非典型小叶增生 .....	140
5.2.1 临床表现 .....	140

5.2.2 大体病理学	140
5.2.3 组织学检查	140
5.2.4 临床过程及预后	143
5.2.5 鉴别诊断	143
6 纤维上皮性病变	146
6.1 纤维腺瘤	146
6.2 纤维腺瘤亚型	152
6.2.1 复杂型纤维腺瘤	152
6.2.2 幼年性纤维腺瘤	153
6.2.3 纤维腺瘤样改变(纤维腺瘤样增生)	153
6.3 腺瘤	153
6.3.1 管状腺瘤	154
6.3.2 泌乳性腺瘤(结节性泌乳性增生)	154
6.3.3 大汗腺腺瘤	155
6.3.4 其他类型的腺瘤	155
6.4 乳腺错构瘤	155
6.5 叶状肿瘤	158
6.6 粗针穿刺活检中的纤维上皮性病变	169
7 腺病和硬化性病变	171
7.1 硬化性腺病	171
7.2 大汗腺腺病和非典型性大汗腺腺病	178
7.3 微腺型腺病	180
7.4 小管型腺病	185
7.5 分泌型腺病	187
7.6 盲管腺病	188
7.7 硬化性病变:放射状瘢痕和复杂性硬化性病变	188
8 乳头状病变	195
8.1 导管内乳头状瘤	196
8.2 乳头状瘤伴非典型性(非典型乳头状瘤)和乳头状瘤伴导管原位癌	204
8.3 乳头状导管原位癌	207
8.4 包裹性(囊内)乳头状癌	211
8.5 实体性乳头状癌	213
8.6 浸润性乳头状癌	215
8.7 粗针穿刺活检组织中的乳头状病变	216

8.8 考虑为导管内乳头状瘤变异型的病变 .....	216
8.8.1 导管腺瘤 .....	216
8.8.2 多形性腺瘤 .....	218
8.8.3 腺肌上皮瘤 .....	218
8.8.4 胶原小球病 .....	221
9 微小浸润癌 .....	225
9.1 临床表现 .....	225
9.2 大体病理学 .....	225
9.3 组织病理学 .....	225
9.4 生物学标记物 .....	231
9.5 临床经过和预后 .....	232
9.6 鉴别诊断 .....	233
10 浸润性乳腺癌 .....	238
10.1 浸润性导管癌 .....	238
10.1.1 临床表现 .....	238
10.1.2 大体病理学 .....	238
10.1.3 组织病理学 .....	239
10.1.4 生物学标记物 .....	240
10.1.5 临床过程和预后 .....	241
10.1.6 鉴别诊断 .....	241
10.2 浸润性小叶癌 .....	241
10.2.1 临床表现 .....	242
10.2.2 大体病理学 .....	242
10.2.3 组织病理学 .....	242
10.2.4 生物学标记物 .....	247
10.2.5 临床经过和预后 .....	247
10.2.6 鉴别诊断 .....	248
10.3 具有导管和小叶特征的浸润性癌 .....	248
10.4 小管癌 .....	250
10.4.1 临床表现 .....	250
10.4.2 大体病理学 .....	250
10.4.3 组织病理学 .....	250
10.4.4 生物学标记物 .....	252
10.4.5 临床经过的预后 .....	252



10.4.6 鉴别诊断 .....	252
10.5 浸润性筛状癌 .....	253
10.5.1 临床表现 .....	253
10.5.2 大体病理学 .....	253
10.5.3 组织病理学 .....	253
10.5.4 生物学标记物 .....	253
10.5.5 临床过程和预后 .....	253
10.5.6 鉴别诊断 .....	253
10.6 黏液癌 .....	255
10.6.1 临床表现 .....	255
10.6.2 大体病理学 .....	255
10.6.3 组织病理学 .....	255
10.6.4 生物学标记物 .....	257
10.6.5 临床过程和预后 .....	257
10.6.6 鉴别诊断 .....	257
10.7 髓样癌 .....	260
10.7.1 临床表现 .....	260
10.7.2 大体病理学 .....	260
10.7.3 组织病理学 .....	260
10.7.4 生物学标记物 .....	262
10.7.5 临床过程和预后 .....	262
10.7.6 鉴别诊断 .....	262
10.8 浸润性微乳头状癌 .....	263
10.8.1 临床表现 .....	263
10.8.2 大体病理学 .....	263
10.8.3 组织病理学 .....	263
10.8.4 生物学标记物 .....	265
10.8.5 临床过程和预后 .....	265
10.8.6 鉴别诊断 .....	265
10.9 化生性癌 .....	266
10.9.1 临床表现 .....	266
10.9.2 大体病理学 .....	266
10.9.3 组织病理学 .....	266
10.9.4 生物学标记物 .....	269

10.9.5 临床过程和预后 .....	269
10.9.6 鉴别诊断 .....	271
10.10 腺样囊性癌 .....	271
10.10.1 临床表现 .....	271
10.10.2 大体病理学 .....	271
10.10.3 组织病理学 .....	271
10.10.4 生物学标记物 .....	272
10.10.5 临床过程和预后 .....	273
10.10.6 鉴别诊断 .....	274
10.11 伴内分泌分化的浸润性癌（嗜银性癌） .....	275
10.11.1 临床表现 .....	275
10.11.2 大体病理学 .....	275
10.11.3 组织病理学 .....	275
10.11.4 生物学标记物 .....	276
10.11.5 临床过程和预后 .....	277
10.11.6 鉴别诊断 .....	277
10.12 浸润性大汗腺癌 .....	277
10.12.1 临床表现 .....	277
10.12.2 大体病理学 .....	277
10.12.3 组织病理学 .....	277
10.12.4 生物学标记物 .....	277
10.12.5 临床过程和预后 .....	279
10.12.6 鉴别诊断 .....	279
10.13 浸润性乳头状癌 .....	279
10.14 炎性癌 .....	279
10.15 杂类少见的浸润性乳腺癌 .....	280
10.15.1 分泌性癌 .....	280
10.15.2 伴破骨细胞样巨细胞的浸润性癌 .....	280
10.15.3 富含脂质的癌和富含糖原的癌 .....	281
10.15.4 多形性癌 .....	281
10.15.5 伴绒毛特征的浸润癌 .....	281
10.15.6 黏液性囊腺癌 .....	282
10.16 遗传性乳腺癌的病理学特征 .....	282
10.17 预后和预测因素 .....	283

10.17.1	腋下淋巴结的状态 .....	283
10.17.2	肿瘤大小 .....	284
10.17.3	组织学类型 .....	285
10.17.4	组织病理学分级 .....	285
10.17.5	淋巴管血管侵犯 .....	286
10.17.6	ER和PR状态 .....	289
10.17.7	HER2蛋白表达和基因扩增 .....	291
10.17.8	其他因素 .....	291
10.17.9	组合的预后因素 .....	293
10.17.10	分子学预后的检测 .....	293
10.18	乳腺癌的分子学分类 .....	294
10.19	乳腺外恶性肿瘤转移至乳腺 .....	296
11	梭形细胞病变 .....	307
11.1	梭形细胞癌 .....	307
11.2	纤维瘤病 .....	314
11.3	肌纤维母细胞瘤 .....	317
11.4	结节性筋膜炎 .....	323
11.5	梭形细胞肉瘤 .....	324
11.6	具有梭形细胞形态的其他病变 .....	325
12	血管病变 .....	327
12.1	良性血管病变 .....	327
12.2	血管肉瘤 .....	331
12.3	非典型血管病变 .....	337
12.4	假血管瘤样间质增生 .....	339
13	其他间叶性病变 .....	343
13.1	良性间叶性病变 .....	343
13.1.1	脂肪瘤 .....	343
13.1.2	颗粒细胞瘤 .....	343
13.1.3	神经病变 .....	346
13.1.4	黏液瘤 .....	346
13.1.5	炎性肌纤维母细胞肿瘤 .....	347
13.1.6	其他良性间叶性肿瘤 .....	348
13.2	恶性间叶性病变（乳腺原发性肉瘤） .....	348
14	罕见杂类病变 .....	351

14.1	淀粉样瘤 .....	351
14.2	Wegener肉芽肿病 .....	351
14.3	淋巴造血系统肿瘤 .....	351
14.3.1	淋巴瘤 .....	351
14.3.2	浆细胞病变 .....	352
14.3.3	Rosai-Dorfman病 .....	352
14.3.4	其他造血系统病变 .....	354
14.4	皮肤附件和涎腺型肿瘤 .....	356
14.5	黑色素细胞病变 .....	356
15	乳头病变 .....	358
15.1	输乳管鳞状化生 .....	358
15.2	乳头腺瘤 .....	361
15.3	汗管瘤样腺瘤 .....	365
15.4	Paget病 .....	368
16	男性乳腺病变 .....	376
16.1	正常组织学 .....	376
16.2	男性乳腺发育症 .....	376
16.3	其他良性病变 .....	380
16.4	男性乳腺癌 .....	380
16.5	男性乳腺转移癌 .....	383
17	儿童和青少年乳腺病变 .....	385
17.1	幼年性(处女性)乳腺肥大 .....	385
17.2	幼年性纤维腺瘤 .....	386
17.3	幼年性乳头状瘤病 .....	387
17.4	乳头状导管增生 .....	389
17.5	分泌性癌 .....	389
17.6	转移性肿瘤 .....	390
18	腋下淋巴结 .....	393
18.1	淋巴结转移癌的评估 .....	393
18.1.1	病理分期 .....	393
18.1.2	淋巴结转移的组织学特征 .....	397
18.2	上皮移位(Displaced Epithelium) .....	400
18.3	痣细胞团 .....	401