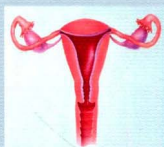
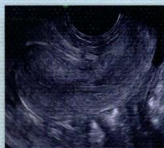
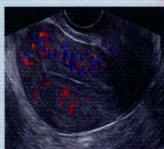

妇科超声诊断 与鉴别诊断

Fuke Chaosheng Zhenduan yu
Jianbie Zhenduan



主 编 鲁 红
副主编 俞 琤



 人民军医出版社
PEOPLE'S MILITARY MEDICAL PRESS

FUKE CHAOSHENG
ZHENDUAN YU
JIANBIEZHENDUAN

妇科超声 诊断与鉴别诊断

主 编 鲁 红

副主编 俞 琤

编 委 (以姓氏笔画为序)

包凌云 浙江省杭州市第一人民医院
朱罗茜 浙江省杭州市第一人民医院
刘远慧 浙江大学医学院附属妇产科医院
周一敏 浙江大学医学院附属妇产科医院
周露璐 浙江大学医学院附属妇产科医院
胡 波 浙江省嘉兴市妇幼保健院
俞 琤 浙江大学医学院附属妇产科医院
徐江英 浙江萧山医院
黄安茜 浙江省杭州市第一人民医院
韩建一 浙江省人民医院
鲁 红 浙江大学医学院附属妇产科医院



人民军医出版社

PEOPLE'S MILITARY MEDICAL PRESS

北 京

图书在版编目(CIP)数据

妇科超声诊断与鉴别诊断 / 鲁 红主译. —北京: 人民军医出版社, 2012.12

ISBN 978-7-5091-6212-5

I. ①妇… II. ①鲁… III. ①妇科病—超声波诊断 ②妇科病—鉴别诊断 IV. ①R711.04

中国版本图书馆 CIP 数据核字 (2012) 第 262276 号

策划编辑: 郭 威 文字编辑: 霍红梅 卢紫哗 责任审读: 吴铁双

出版发行: 人民军医出版社 经销: 新华书店

通信地址: 北京市 100036 信箱 188 分箱 邮编: 100036

质量反馈电话: (010) 51927290; (010) 51927283

邮购电话: (010) 51927252

策划编辑电话: (010) 51927300-8037

网址: www.pmmp.com.cn

印、装: 三河市春园印刷有限公司

开本: 889mm × 1194mm 1/16

印张: 25.75 字数: 731 千字

版、印次: 2012 年 12 月第 1 版第 1 次印刷

印数: 0001-2800

定价: 178.00 元

版权所有 侵权必究

购买本社图书, 凡有缺、倒、脱页者, 本社负责调换

内容提要

全书共 15 章，分别描述了现代妇科学范畴及妇科超声的特殊性、常见妇科疾病临床表现和超声检查重点、妇科疾病超声检查方法选择、正常盆腔解剖超声表现、卵泡发育超声检测以及妇科内分泌疾病、生殖系统炎症疾病、子宫内膜异位症和子宫腺肌病、宫颈疾病、宫内节育器及其异常、女性生殖器官发育异常、病理妊娠、妊娠滋养细胞疾病、子宫肿瘤、卵巢和输卵管肿瘤、女性盆腔疾病等的超声诊断和鉴别诊断，并对外科疾病被误诊为妇科疾病、妇产科术后并发症的鉴别诊断作了详述。书中配有相关疾病的病例讲解及通俗易懂的表格和流程图，还列举了妇科疑难病、罕见病 10 例，帮助读者在对待妇科疾病的超声诊断时，能够从临床、影像学以及疑难鉴别等多个方面全面了解相关知识。本书适合超声科医生、妇产科医生以及相关研究人员阅读参考。

主编简介



鲁红 浙江大学医学院附属妇产科医院超声科主任，中华医学会超声医学分会妇产超声学组成员，中国超声工程学会妇产专业委员会委员，中华医学会浙江省超声分会常务委员，浙江省产前诊断中心专家组成员，妇产科超声国际协会（ISUOG）会员。1983年浙江医科大学医学系毕业，1983年至1993年从事妇产科临床工作，1994年至今主要从事妇产科超声诊断工作。2002年赴澳大利亚进修母胎医学及产前诊断技术，在胎儿医学、胎儿超声诊断以及三维超声妇科诊断方面有较深的研究和造诣。在国内外核心期刊发表学术论文50多篇，主持和参与国家级、省级及厅级研究课题近10项，主编及参编《胎儿畸形产前超声诊断》《实用妇产科诊断和治疗学》《子宫肌瘤现代诊治》《子宫内膜异位症》《葡萄胎、绒毛膜癌及相关疾病》以及“十一五”高等医药学院精品课程规划教材《超声影像学》等学术著作多部。担任多种专业学术期刊的常务编委和特约编委。

副主编简介



俞琤 浙江大学医学院硕士研究生毕业，副主任医师，从事妇产科超声工作十余年，擅长妇科肿瘤、宫腔内异常和子宫畸形的诊断与鉴别诊断，对妇科三维超声、超声造影以及介入超声有一定造诣。在国内外核心刊物上发表论文十余篇，参与1项国家级科研项目，完成2项市院级科研项目，参与《胎儿畸形产前超声诊断》及《妇科超声检查》的编写工作。

前言

妇科疾病的超声检查已成为临床医生首先选择的辅助检查方法之一，是临床妇科疾病诊断的重要佐证和治疗方案选择的参考依据。据统计，国内医院门诊妇科病人超声检查的应用率达到30%~45%。

随着妇科专业的细分，超声检查方法也不断推陈出新。本书系统地介绍了妇科常见疾病、罕见疾病、疑难疾病的超声诊断以及鉴别要点，并设立单独章节详细描述了妇科误诊和疑难病例，点评了误诊的原因、可吸取的教训、疑难病例超

声诊断的关键点等。本书通过图片、表格、流程图等多种形式言简意赅地表达了妇科疾病超声诊断及鉴别诊断的重点，相信对广大超声医生及临床医生的工作有所帮助。

感谢包凌云主任、胡波主任和徐江英主任的大力支持，感谢我科室同事王军梅、夏丽萍、钱越、潘娇娥、苏继莲、姜志芬、陈蕾、姚维妙、李媛以及放射科俞琳玲医生对本书的贡献。书中存在的不足之处，敬请同道们批评指正。

浙江大学医学院附属妇产科医院

超声科主任

鲁红

目 录

● 第1章 绪论	1
第一节 现代妇科学范畴及妇科超声的特殊性	2
一、妇科学与现代妇科学	2
二、影像学在妇科疾病诊断与鉴别中的应用	2
三、超声在妇科疾病诊断中的应用	7
第二节 常见妇科疾病临床表现和超声检查重点	9
一、阴道出血	9
二、白带异常	11
三、盆腔肿块	11
四、下腹痛	12
第三节 妇科疾病超声检查方法选择	13
一、经腹部超声检查	13
二、经阴道超声检查	13
三、经直肠超声检查	13
四、经会阴部超声检查	13
五、浅表高频超声检查	13
六、超声造影检查	14
第四节 正常盆腔解剖超声表现	14
一、阴道	14
二、子宫	15
三、卵巢	15
四、输卵管	17
五、子宫血流特征	17
第五节 卵泡发育超声监测	19
一、正常月经周期卵泡发育过程及超声特征	19
二、卵泡监测内容和时间	20
三、药物诱导周期卵泡超声表现	20

● 第2章 女性内分泌疾病超声诊断与鉴别诊断	23
第一节 概述	24
第二节 女性常见内分泌疾病的超声诊断	25
一、功能失调性子宫出血	25
二、多囊卵巢综合征	28
三、闭经	32
四、女性性早熟	35
五、围绝经期和绝经后的相关问题	35
第三节 病例分析	38
病例1 多囊卵巢综合征	38
病例2 卵巢过度刺激综合征	38
病例3 功能失调性子宫出血	39
病例4 雄激素不敏感综合征	40
● 第3章 女性生殖系统炎症超声诊断与鉴别诊断	43
第一节 女性生殖系统的自然防御功能	44
第二节 女性生殖系统炎症性疾病常见临床表现及诊断要点	45
一、下生殖道炎症的主要临床表现及诊断要点	45
二、上生殖道炎症的主要临床表现及诊断要点	45
第三节 女性生殖系统炎症性疾病超声表现	45
一、宫颈炎	45
二、盆腔炎症性疾病	49
三、生殖器结核	58
第四节 女性生殖系统炎症性疾病的鉴别诊断及诊断流程	61
一、女性生殖系统炎症性疾病的鉴别诊断	61
二、女性生殖系统炎症性疾病诊断流程	64
第五节 病例分析	64
病例1 子宫内膜癌合并炎症误诊为宫旁浸润	64
病例2 输卵管炎症误诊为卵巢囊肿蒂扭转	66
病例3 输卵管积水误诊为输卵管癌	68
病例4 输卵管卵巢囊肿误诊为肿瘤	70
病例5 盆腔内多发炎症病灶；盆腔炎症包块伴包裹性积液，输卵管慢性炎	71
病例6 盆腔结核误诊为畸胎瘤	72
● 第4章 子宫内膜异位症和子宫腺肌病超声诊断与鉴别诊断	75
第一节 概述	76
一、定义	76
二、发病机制及病理	76

第二节 子宫内膜异位症和子宫腺肌病的临床表现	78
第三节 子宫内膜异位症超声诊断	79
一、卵巢子宫内膜异位症	79
二、子宫腺肌病与腺肌瘤	82
三、腹壁切口子宫内膜异位	84
四、腹膜子宫内膜异位症	85
五、宫颈子宫内膜异位症	88
六、子宫内膜异位症手术后的超声随访	88
第四节 子宫内膜异位症和子宫腺肌病的鉴别诊断	89
一、卵巢子宫内膜异位症鉴别诊断	89
二、子宫腺肌病鉴别诊断	92
三、腹壁切口子宫内膜异位症鉴别诊断	92
第五节 子宫内膜异位症和子宫腺肌病的辅助诊断进展	93
一、B 超下造影	93
二、血清 CA125 测定	93
第六节 病例分析	93
病例 1 子宫肌瘤变性伴阔韧带内腺肌瘤	93
病例 2 卵巢黄体囊肿出血误诊为内异囊肿	95
病例 3 卵巢滤泡囊肿出血误诊为内异囊肿	96
病例 4 卵巢混合性腺纤维瘤误诊为内异囊肿	96
● 第 5 章 宫腔疾病的超声诊断与鉴别诊断	99
第一节 宫腔疾病概述	100
一、子宫内壁的周期性变化	100
二、子宫内膜周期性变化的超声表现	101
三、宫腔超声检查及测量要求	103
第二节 常见宫腔疾病的临床表现	105
第三节 常见宫腔疾病的超声表现	105
一、宫腔良性疾病的超声诊断	105
二、宫腔恶性疾病的超声诊断	116
三、与妊娠相关宫腔异常的超声诊断	119
第四节 宫腔疾病的鉴别诊断及超声诊断流程	122
一、宫腔疾病的鉴别诊断	122
二、宫腔内异常回声的超声诊断流程	122
第五节 宫腔疾病诊断的新进展	124
一、宫腔及输卵管超声造影	124
二、宫腔疾病超声造影	126

第六节 案例分析	128
病例 1 子宫内膜癌	128
病例 2 子宫肉瘤	129
病例 3 子宫内膜癌误诊为肌瘤	130
病例 4 妊娠物宫腔残留	130
● 第 6 章 宫内节育器及其异常的超声诊断与鉴别诊断	133
第一节 宫内节育器的种类及避孕机制	134
一、宫内节育器发展史	134
二、宫内节育器种类	134
三、宫内节育器避孕机制	136
第二节 不同类型宫内节育器超声检查	136
一、不同类型宫内节育器的超声诊断	136
二、宫内节育器异常超声表现	138
第三节 案例分析	141
病例 1 节育器异位入膀胱, 伴结石形成	141
病例 2 宫内节育器, 合并双 J 引流管	142
病例 3 宫腔内胎骨残留	143
● 第 7 章 女性生殖器官发育异常超声诊断与鉴别诊断	145
第一节 女性生殖器官发育过程及异常分类	146
一、女性生殖器官发育过程	146
二、女性生殖器官发育异常分类	147
第二节 女性生殖器官发育异常临床表现	147
一、正常管道形成受阻所致异常的临床表现	147
二、副中肾管衍化物发育不全所致异常的临床表现	147
三、副中肾管衍化物融合障碍所致异常的临床表现	147
第三节 女性生殖系统发育异常超声表现	147
一、处女膜闭锁	147
二、阴道闭锁	148
三、阴道斜隔	149
四、阴道横膈	151
五、先天性无子宫	152
六、始基子宫	153
七、子宫发育不良	154
八、双子宫	154
九、双角子宫	156
十、纵隔子宫	159

十一、单角子宫	163
十二、残角子宫	164
十三、弓形子宫	167
十四、己烯雌酚所致的子宫发育异常	168
第四节 子宫畸形的鉴别诊断及超声诊断流程	169
一、子宫畸形的超声鉴别诊断	169
二、子宫畸形的超声诊断流程	169
第五节 病例分析	171
病例 1 R-K-H 综合征	171
病例 2 不全纵隔子宫	171
病例 3 完全纵隔子宫	172
病例 4 阴道横膈	173
● 第 8 章 病理妊娠超声诊断与鉴别诊断	175
第一节 各型流产的临床表现	176
一、流产的定义及临床分型	176
二、流产的 3 种特殊情况	177
第二节 流产的超声诊断	177
一、先兆流产	177
二、难免流产	179
三、不全流产	179
四、完全流产	179
五、稽留流产	179
第三节 宫内异位妊娠超声诊断	181
一、宫颈妊娠	181
二、子宫瘢痕妊娠	183
三、子宫憩室妊娠	185
第四节 宫外孕的超声诊断	186
一、输卵管妊娠	188
二、卵巢妊娠	195
三、腹腔妊娠	196
第五节 特殊类型的病理妊娠	197
一、宫内、宫外同时妊娠	197
二、残角子宫妊娠	199
第六节 病理妊娠的超声鉴别诊断	200
一、难免流产与宫颈妊娠的超声鉴别诊断	200
二、子宫瘢痕妊娠的超声鉴别诊断	200
三、子宫憩室妊娠与残角子宫妊娠的超声鉴别诊断	203

四、输卵管妊娠的超声鉴别诊断	203
五、输卵管间质部妊娠的超声鉴别诊断	203
六、卵巢妊娠的超声鉴别诊断	203
七、残角子宫妊娠的超声鉴别诊断	204
第七节 病例分析	204
病例 1 子宫憩室妊娠	204
病例 2 卵巢妊娠	205
病例 3 残角子宫妊娠	206
病例 4 残角子宫合并宫内早孕	207
病例 5 复合妊娠宫外孕破裂	208
病例 6 峡部妊娠术后残留	209
● 第 9 章 妊娠滋养细胞疾病的超声诊断与鉴别诊断	211
第一节 妊娠滋养细胞疾病概述	212
一、妊娠滋养细胞的发育与分化	212
二、妊娠滋养细胞疾病的发生与发展	212
第二节 葡萄胎超声诊断	214
一、完全性葡萄胎	214
二、部分性葡萄胎	217
三、侵蚀性葡萄胎	218
四、转移性葡萄胎	221
五、葡萄胎随访	223
第三节 葡萄胎鉴别诊断	223
一、胎盘绒毛水肿变性	223
二、子宫内膜囊腺型增生过长	225
三、子宫肌瘤囊性变	226
第四节 滋养细胞肿瘤超声诊断	226
一、绒毛膜癌	226
二、胎盘部位滋养细胞肿瘤	228
三、上皮样滋养细胞肿瘤	230
第五节 妊娠滋养细胞肿瘤超声鉴别诊断	231
一、继发于流产后宫内残留	231
二、异位妊娠	232
三、子宫动静脉瘘	234
四、子宫腺肌病	234
第六节 病例分析	235
病例 1 不典型葡萄胎	235
病例 2 中期妊娠胎盘水肿变性	236

一 病例3 输卵管间质部妊娠误诊为滋养细胞肿瘤	237
二 病例4 胎盘部位滋养细胞肿瘤	239
● 第10章 子宫肿瘤的超声诊断与鉴别诊断	243
第一节 子宫肌瘤临床表现	244
一、子宫肌瘤常见临床表现	244
二、子宫肌瘤变性时的特殊表现	244
第二节 子宫肌瘤超声诊断	245
一、概述	245
二、超声特征	245
三、子宫肌瘤变性的超声诊断	248
四、特殊类型的子宫肌瘤超声诊断	250
第三节 子宫肌瘤的鉴别诊断	251
一、子宫内膜息肉	251
二、卵巢肿瘤	252
三、异位妊娠	252
四、子宫腺肌病	252
第四节 特殊病理类型肌瘤的超声表现	252
一、静脉内平滑肌瘤病	253
二、富于细胞型子宫平滑肌瘤	254
第五节 子宫恶性肿瘤临床表现	254
一、子宫恶性肿瘤临床特征	254
二、子宫恶性肿瘤分期	255
第六节 子宫恶性肿瘤的超声诊断	255
一、宫颈癌的超声诊断	255
二、子宫肉瘤的超声诊断	258
三、子宫内膜癌的超声诊断	259
第七节 案例分析	260
病例1 阴道壁肿瘤	260
病例2 宫颈癌	261
病例3 子宫血管平滑肌瘤	262
病例4 宫颈残端肿物	263
● 第11章 卵巢及输卵管肿瘤的超声诊断与鉴别诊断	267
第一节 卵巢及输卵管肿瘤临床表现	268
一、卵巢良性肿瘤的临床表现	268
二、卵巢恶性肿瘤的临床表现	268
三、输卵管肿瘤的临床表现	268

第二节 卵巢良性肿瘤超声诊断	269
一、卵巢瘤样病变的超声诊断	269
二、卵巢上皮来源良性肿瘤的超声诊断	272
三、卵巢成熟畸胎瘤的超声诊断	277
四、卵巢性索间质来源良性肿瘤的超声诊断	281
第三节 卵巢交界性肿瘤的超声诊断	285
一、卵巢交界性浆液性囊腺瘤的超声诊断	285
二、卵巢交界性黏液性囊腺瘤的超声诊断	286
第四节 卵巢恶性肿瘤的超声诊断	286
一、卵巢上皮来源恶性肿瘤的超声诊断	286
二、卵巢生殖细胞来源恶性肿瘤的超声诊断	289
三、卵巢性索间质来源恶性肿瘤的超声诊断	292
四、卵巢转移性肿瘤的超声诊断	295
第五节 卵巢肿瘤并发症的超声诊断	295
一、卵巢肿瘤蒂扭转	295
二、卵巢肿瘤破裂	297
三、卵巢肿瘤感染	297
四、卵巢肿瘤恶变	297
第六节 输卵管肿瘤的超声诊断	298
一、输卵管癌的超声诊断	298
二、泡状附件的超声诊断	301
第七节 附件肿瘤的超声鉴别诊断	303
一、附件囊性结构肿块的鉴别诊断	303
二、附件囊实性结构肿块的鉴别诊断	306
三、附件实性结构肿块的鉴别诊断	307
四、实验室检查对附件包块鉴别诊断中的意义	309
五、超声造影术在生殖系统恶性肿瘤鉴别诊断中的应用	310
第八节 病例分析	313
病例 1 腹膜假黏液瘤	313
病例 2 卵巢恶性混合性生殖细胞肿瘤	314
病例 3 成熟畸胎瘤伴钙化	315
病例 4 输卵管癌误诊	316
病例 5 浆液性囊腺癌漏诊	317
● 第 12 章 外科疾病被误诊为妇科疾病的超声诊断与鉴别诊断	321
第一节 概述	322
第二节 外科疾病被误诊为妇科疾病常见的临床表现及诊断要点	323
一、被误诊的外科疾病常见的临床表现	323

二、易被误诊为妇科疾病的外科疾病的诊断要点	324
第三节 非妇科疾病的超声鉴别诊断	324
一、肠道肿块的超声鉴别诊断	324
二、腹膜后肿块的超声鉴别诊断	329
三、膀胱肿瘤的超声鉴别诊断	332
四、急性阑尾炎的超声鉴别诊断	334
五、外科疾病与妇科疾病的超声鉴别诊断思路	335
第四节 病例分析	337
病例 1 阑尾黏液性囊腺瘤	337
病例 2 腹膜后神经鞘瘤伴水肿	338
病例 3 肠系膜血管外皮瘤	339
病例 4 腹膜成熟囊性畸胎瘤	340
● 第 13 章 妇产科术后并发症的超声诊断与鉴别诊断	343
第一节 概述	344
第二节 妇产科术后常见并发症及其临床表现	344
一、妇科术后常见并发症的临床表现	344
二、产科术后特有的并发症及其临床表现	345
第三节 妇产科术后常见并发症的超声表现	345
一、盆腔手术后淋巴囊肿	345
二、术后脓肿	345
三、术后出血	347
四、妇科肿瘤术后复发	348
五、术后盆腔包裹性积液	349
六、切口血肿	351
七、血栓性静脉炎	351
八、腹壁切口或会阴切口子宫内膜异位症	352
第四节 妇产科术后并发症的超声鉴别诊断	353
一、妇科术后并发症的常见鉴别诊断	353
二、产科术后并发症的常见鉴别诊断	356
第五节 子宫穿孔	357
一、概述	357
二、子宫穿孔的临床表现、诊断要点及治疗原则	357
三、子宫穿孔的超声表现	358
第六节 病例分析	360
病例 1 剖宫产术后切口愈合不良合并血肿及窦道形成	360
病例 2 子宫平滑肌肉瘤术后复发误诊为阴道来源肿瘤	361
病例 3 术后包裹性积液	363

病例 4 子宫穿孔	364
病例 5 取环时子宫穿孔	365
病例 6 陈旧性子宫穿孔	365
● 第 14 章 女性盆底疾病超声诊断与鉴别诊断	367
第一节 女性盆底解剖	368
一、经典女性盆底支撑结构解剖	368
二、现代盆腔结构解剖学理论	368
第二节 超声在女性盆底疾病中的主要应用	370
一、MRI 评价女性盆腔	370
二、超声评价女性盆腔	371
第三节 超声在女性盆底疾病中的应用进展	376
一、产后盆底肌再锻炼中超声的应用	376
二、妊娠期女性盆膈裂孔变化的超声观察	376
三、不同分娩方法对女性泌尿系统的影响	377
四、未育正常女性盆膈裂孔超声观察	377
第四节 病例分析	378
病例 1 张力性尿失禁	378
病例 2 张力性尿失禁	378
● 第 15 章 妇科疑难和罕见病例 10 例	381
病例 1 输尿管囊肿误诊为盆腔包块	382
病例 2 特殊类型子宫肌瘤——腹膜播散性平滑肌瘤病 [Leiomyomatosis peritonealis disseminate (LPD)]	383
病例 3 罕见类型子宫肌瘤——静脉内平滑肌瘤 (intravenous leiomyomatosis, IVL)	384
病例 4 子宫淋巴瘤误诊为卵巢囊肿	386
病例 5 腹膜后淋巴管肌瘤病误诊为盆腔炎性包块	388
病例 6 粘连性肠梗阻误诊为急性盆腔炎	389
病例 7 残角子宫妊娠破裂	390
病例 8 中孕胎盘异常回声	391
病例 9 输尿管子宫内膜异位	392
病例 10 卵巢上皮性癌——移行细胞癌	394