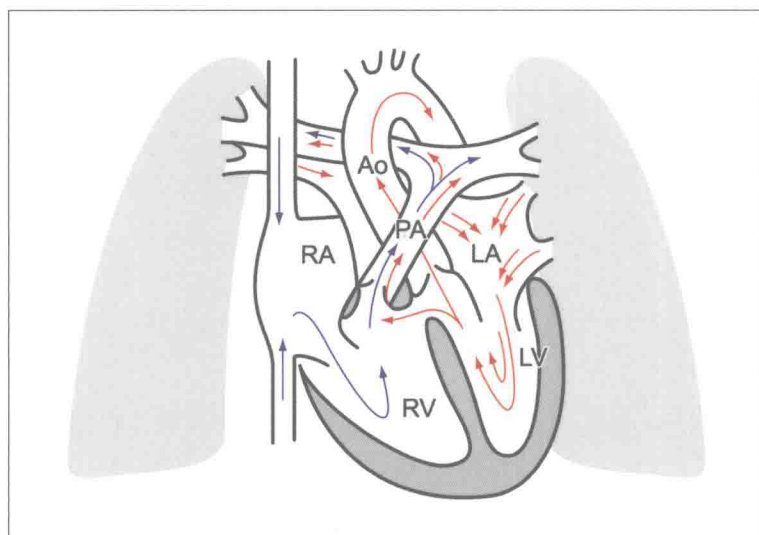


日系经典·超声诊断精讲系列

打通临床科室和超声科室之间的专业知识壁垒，建立完备的临床+超声的知识体系

先天性心脏病 超声精细讲解

切面解剖、血流动力学和诊断详要



ATLAS OF PEDIATRIC & FETAL CARDIAC ULTRASOUND

著者/里見元義


主译/王建华 赵映



人民軍醫出版社

PEOPLE'S MILITARY MEDICAL PRESS






中国超声医学工程学会 超声医学专业委员会 超声医学分会

先天性心脏病

超声精细讲解

张颖 主编 北京协和医学院 北京协和医院



人民卫生出版社

张颖 主编
北京协和医学院 北京协和医院



人民卫生出版社



日系经典·超声诊断精讲系列

先天性心脏病超声精细讲解

切面解剖、血流动力学和诊断详要

ATLAS OF PEDIATRIC & FETAL CARDIAC ULTRASOUND

著 者 里見元義
主 译 王建华 赵 映
审 校 王建华
译 者 李如意 孙鹏飞 王建华
张敏郁 赵 映



人民軍醫出版社

PEOPLE'S MILITARY MEDICAL PRESS

北 京



ベクトル・コア

图书在版编目 (CIP) 数据

先天性心脏病超声精细讲解: 切面解剖、血流动力学和诊断详要 / (日) 里见元义著; 王建华, 赵映译. —北京: 人民军医出版社, 2015.6

(日系经典·超声诊断精讲系列)

ISBN 978-7-5091-7421-0

I . ①先… II . ①里… ②王… ③赵… III . ①先天性心脏病—超声波诊断 IV . ①R541.104

中国版本图书馆 CIP 数据核字 (2014) 第 066541 号

SHINZOU CHOUONPA SHINDAN ATLAS SHOUNI•TAIJHEN KAITEIBAN

© GENKI SATOMI 2008

Originally published in Japan in 2008 by VECTOR CORE Inc.

Chinese translation rights arranged through TOHAN CORPORATION, TOKYO.

著作权合同登记号: 图字 军-2013-163 号

策划编辑: 郭威 马凤娟 文字编辑: 霍红梅 卢紫晔 责任编辑: 陈晓平

出版发行: 人民军医出版社

经销: 新华书店

通信地址: 北京市 100036 信箱 188 分箱

邮编: 100036

质量反馈电话: (010) 51927290; (010) 51927283

邮购电话: (010) 51927252

策划编辑电话: (010) 51927242

网址: www.pmmmp.com.cn

印、装: 三河市春园印刷有限公司

开本: 889mm × 1194mm 1/16

印张: 19 字数: 475 千字

版、印次: 2015 年 6 月第 1 版第 1 次印刷

印数: 0001—2400

定价: 139.00 元

版权所有 侵权必究

购买本社图书, 凡有缺、倒、脱页者, 本社负责调换

内容提要

本书是引进自日本 VECTOR CORE 出版公司的《日系经典·超声诊断精讲系列》之一。全书共分为 3 章，分别为超声诊断基础、先天性心脏病病例精讲以及胎儿心脏检查方法和病例精讲。第 1 章讲述了常规切面和解剖、分段诊断法、超声心动图测量、简化伯努利方程式以及常见畸形分析等；第 2 章阐述了 61 种先天性心脏病的临床基本情况、血流动力学分析、诊断方法和检查要点、诊断注意事项、图像分析等；第 3 章简述了胎儿心脏超声检查方法等。书中配有大量高质量的图像，且配有详尽的文字分析，指导读者从临床实践中获得有价值的信息，提高诊断水平。本书适合超声科医师、心内科医师和相关专业研究人员阅读，是一本必备参考书。

译者前言

我们很荣幸有机会承担《先天性心脏病超声精细讲解》修订版的翻译工作。本书于1991年出版、1999年发行增补版到2008年修订版的印发，历时十七载、两次增订、七次印刷，足以表明本书被广大读者喜爱的程度。作者里见元义先生是日本著名的小儿心脏超声专家，历任东京女子医科大学儿童循环内科教授、美国洛杉矶儿童医院客座教授及长野省立儿童医院循环内科部长和副院长等职，是日本儿童循环学会、日本超声心动图学会、日本心脏病学会和日本循环学会委员和评议专家。他从事儿童和胎儿心脏超声临床诊断和研究30余年，在先天性心脏病超声诊断方面具有丰富的临床经验，主编和参编专著20余部。本书中介绍的病例绝大多数是作者多年临床实践经验的积累，几乎涵盖所有先天性心脏病，具有很高的学习和参考价值。

作为一本超声诊断图谱，本书最大的特点是汇集了大量精致的图片资料。这不仅包括珍贵的病例图像资料，而且几乎每种疾病均辅以清晰易懂的血流动态示意图和解剖图，便于读者把握疾病状态下心脏的形态学和血流动力学改变。本书值得一提的第二大特点是简单明了的文字表述。书中重点标注的诊断要点和诊断注意点条理清晰、简明扼要，十分便于记忆和临床参考。总之，本书病例资料丰富、图文并茂，不仅是各级超声医师必备的参考工具书，同时也是心血管内、外科医生必要的参考图谱，具有很高的临床实用价值。

在翻译本书过程中得到了人民军医出版社的大力支持，使其能够在短期内得以与广大读者见面。然书中不足之处，恳请广大读者不吝赐教、补正。

北京军区总医院超声科主任

王建华

2015年译于北京

修订版序言

本书第一版是我离开东京女子医科大学心脏血压研究所时出版的。出乎意外的是，由于读者众多，1999年8月本书进行了增补和修订。后来听说阅读本书学习小儿超声心动图的人们络绎不绝。作为作者，我感到十分高兴并备感光荣。

随着时代的发展，胎儿超声心动图逐步普及，重要性日趋增加。伴随这样的时代变迁，我对于胎儿超声心动图诊断部分进行了大幅地增补和修订。依据日本胎儿心脏病研究会制定的胎儿超声心动图检查指南，以及在长野县立儿童医院15年工作的经验为主要内容进行了总结。希望胎儿超声心动图诊断的普及和出生前诊断能够使先天性心脏病患儿可以接受预防性前瞻性医疗，以降低或预防其出生后发病时可能伴发的痛苦、低氧血症或休克等危及生命的状况，同时也希望幼小的患者能够更接近生理状态以及获得更好的治疗效果。感谢与我的临床生活息息相关的东京女子医科大学小儿心内科和图片室、超声波检查室的同仁，同时感谢长野省立儿童医院15年以来和我一同走过的朋友们。

2008年1月

里見元義

增补修订版序言

1991年在V-core出版社的协助下，出版了本书的初版，正当我反省本书销售不好为出版社带来麻烦的时候，意外地接到增印的通知。既然增印，索性对于初版出版至今的最新进展，对内容进行了增补和修订，出版增补第2版。

即使进行了增补，本书还和初版一样，始终都是图谱。四腔心切面时，心尖向下显示在欧美很普遍，被称为上下倒置观（upside-down view）。与之相符合，追加了几幅上下倒置观图像。另外，关于初版发行后，胎儿超声心动图的进展，增补了标准检查方法、先天性心脏病和胎儿心律失常的病例。我想反复强调的是本书旨在为临床应用提供帮助。

1999年8月

里見元義

原著第一版前言

本次编写小儿先天性心脏病超声心动图图谱，旨在抛开那些生涩难懂的解说，出版一本由视觉直接进行诊断的图谱。因此，本书涉及的先天性心脏疾病，主要用图像质量优异的图片来展示其形态学改变，而不是文字解说。

从这个意义讲，本书不是作为文献引用等目的的专著，而是更注重实际临床应用的图谱。为了这个目标，本书最大限度地努力选用优质图片。在此，对于为了确保本书超声图片质量符合要求而付出努力的本院图片部的同仁们深表感谢。

可是，只有切面超声心动图并不完全，本书涉及的每种疾病均包含了揭示血流动态的示意图。为了明确显示病变状态，从M型到脉冲多普勒、高脉冲重复频率多普勒、彩色多普勒、连续多普勒、超声造影，尽可能应用超声心动图的各种技术。而且，为了更有助于对疾病的理解，必要时配加了血管造影和解剖图等资料进行解说。

本书中登载病例由著者在东京女子医科大学日本心脏血压研究所工作时，经历的大量病例中精选而成。感谢众多的患者，他们是教授著者学习超声心动图的老师。时值切面超声心动图、多普勒超声心动图和彩色多普勒超声心动图等技术快速发展进步期，能够在东京女子医科大学工作而经历如此丰富的病例，著者深感荣幸。在此，对时至今日仍然不吝赐教的高尾笃良先生（东京女子医科大学名誉教授），儿童心内科门间和夫、中泽诚两位教授及安藤正彦博士，儿童心外科今井康晴教授、黑泽博身助教授，心内科细田瑳一教授（现日本心脏血压研究所所长）、中村宪司讲师，基础循环科的菅原基晃助教授为代表的前辈们，岩手共立医院的长井靖夫医师以及和作者一起做超声心动图检查的学友和同事们，包括超声室协力相助的菊池典子、佐佐木幸子女士等检查技师们，表示衷心的感谢。

本书编辑时，有几幅图片由于陈旧被替换掉。现在想来，那个病例如果载入就好了。本书也许不是特别全面的图谱。影像诊断是现在飞速进步的领域之一。本书不敢奢望成为读者书架上的常备书，但作为辅助诊断的图谱，同时作为消费品，能够提供一定帮助就足够了。

1991年6月

里見元義

目 录

第 1 章 诊断基础	1
第一节 基本切面	1
一、胸骨旁途径	2
二、肋弓下途径或剑突下途径	7
三、心尖部途径	8
四、胸骨上窝途径	9
五、其他途径	10
第二节 切面解剖	10
一、右心房矢状切面的解剖	10
二、心尖部四腔切面的解剖	10
三、心室短轴切面的解剖	11
四、大动脉短轴切面的解剖	12
第三节 分段诊断法	13
一、心脏畸形的诊断方法	13
二、步骤 1 心房位置	14
三、步骤 2 心室位置	16
四、步骤 3 大动脉结构	17
五、步骤 4 心房心室关系	19
六、步骤 5 心室大动脉关系	21
第四节 M 型超声心动图测量	22
第五节 简化伯努利方程式	24
第六节 右心室压估测方法	25
一、室间隔曲率表示两心室间的压力平衡变化	26
二、肺动脉瓣收缩时间间期 (STI)	28
三、肺动脉瓣的 M 型超声心动图波形	29
四、三尖瓣关闭不全的最大血流速度	29
五、右心室流出道的加速时间 (AcT), 或 AcT/ET	31
六、动脉导管未闭时左向右分流的最高血流速度	33
七、室间隔缺损时左向右分流的最高血流速度	33
八、肺动脉瓣狭窄时的最高血流速度	33
第七节 下腔静脉 - 右心房连接	34
第八节 (半) 奇静脉连接	38
第九节 巨大静脉瓣	41
第十节 永存左上腔静脉	42

第十一节 无名静脉走行异常	45
第十二节 肺动脉瓣震颤	45
第十三节 伪像	48
第2章 先天性心脏病病例精讲	52
第一节 房间隔缺损	52
一、血流动力学	53
二、缺损部位的显示	53
三、室间隔的矛盾运动	54
四、分流血流的检出	55
五、合并肺动脉瓣狭窄的检查	58
第二节 冠状静脉窦左心房交通（无顶冠状静脉窦综合征）	59
一、冠状静脉窦左心房交通合并永存左上腔静脉 （unroofed coronary sinus associated with PLSVC）	60
二、孤立性冠状静脉窦左心房交通（isolated unroofed coronary sinus）	61
第三节 不完全型心内膜垫缺损（不完全型房室间隔缺损）	62
血流动力学	62
第四节 完全型心内膜垫缺损（完全型房室间隔缺损）	65
一、完全型心内膜垫缺损：A型	66
二、完全型心内膜垫缺损：C型	68
第五节 室间隔缺损	69
一、室间隔缺损病理分型的超声所见	70
二、主动脉瓣脱垂	76
三、合并二尖瓣关闭不全	79
四、复杂主动脉缩窄	80
第六节 动脉导管未闭	81
一、血流动力学	81
二、动脉导管的显示	82
三、分流血流的检测	82
四、降主动脉的血流波形	85
第七节 右肺动脉异常起源于升主动脉	87
血流动力学	87
第八节 左肺动脉异常起源于右肺动脉（肺动脉吊带）	89
第九节 矫正型大动脉转位	91
一、血流动力学	91
二、矫正型大动脉转位伴 Ebstein's 畸形	93
第十节 Ebstein's 畸形（三尖瓣下移畸形）	93
一、三尖瓣附着位置	93
二、三尖瓣关闭不全	95
三、右向左分流	96
四、Ebstein's 畸形伴室间隔缺损	96

五、Ebstein's 畸形伴肺动脉瓣闭锁	97
第十一节 主 - 肺动脉窗、主 - 肺动脉间隔缺损	97
血流动力学	97
第十二节 永存动脉干	100
血流动力学	100
第十三节 完全性大动脉转位	104
一、血流动力学	104
二、主动脉短轴切面	104
三、主动脉长轴切面	105
四、主动脉弓长轴切面	105
五、大动脉转位的心房间交通	106
六、大动脉转位的血流动力学	109
七、左心室压和左心室形状	109
八、大动脉转位的冠状动脉模式	110
第十四节 右心室双出口	113
血流动力学	113
第十五节 完全性肺静脉异位连接	115
一、Darling 分型	115
二、共同肺静脉腔 (common PV chamber)	116
三、I a 型: 心上型 (supracardiac type, 左侧上腔静脉)	117
四、I b 型: 心上型 (supracardiac type, 右侧上腔静脉)	120
五、II a 型: 心内型 (paracardiac type, 冠状静脉窦)	121
六、II b 型: 心内型 (paracardiac type, 右心房)	122
七、III 型: 心下型 (infracardiac type)	123
八、肺静脉闭塞性病变的诊断	125
第十六节 部分性肺静脉异位连接	127
血流动力学	127
第十七节 法洛四联症	128
一、血流动力学	128
二、特殊的法洛四联症	130
第十八节 法洛四联症 + 肺动脉瓣缺如	131
第十九节 肺动静脉瘘	134
血流动力学	134
第二十节 左心室性单心室	135
血流动力学	135
第二十一节 Holmes' heart	139
血流动力学	139
第二十二节 右心室性单心室	141
血流动力学	141
第二十三节 窦部室间隔完全缺损	144
第二十四节 十字交叉心	145

第二十五节 左心室双出口	147
血流动力学	147
第二十六节 解剖矫正型大动脉异位	148
血流动力学	148
第二十七节 无脾综合征	150
第二十八节 右心室双腔心	154
第二十九节 右心室流出道漏斗部狭窄	156
第三十节 肺动脉瓣狭窄	158
一、疾病	158
二、简化伯努利方程式估测压差	161
第三十一节 肺动脉瓣上狭窄	163
第三十二节 外周肺动脉狭窄	166
第三十三节 肺动脉狭窄伴右心发育不良	167
血流动力学	167
第三十四节 单纯肺动脉闭锁(室间隔完整的肺动脉闭锁)	170
血流动力学	170
第三十五节 主动脉瓣下狭窄	174
一、主动脉瓣下狭窄的压力曲线	174
二、M型超声心动图	175
第三十六节 主动脉瓣狭窄	177
一、简化伯努利方程式	178
二、Glanz公式	179
第三十七节 主动脉瓣二叶畸形	179
第三十八节 新生儿重症主动脉狭窄	180
第三十九节 主动脉瓣上狭窄	182
第四十节 主动脉缩窄	184
第四十一节 主动脉瓣闭锁	187
主动脉瓣闭锁+二尖瓣闭锁的主动脉弓血流	187
第四十二节 主动脉弓离断	188
一、分型	188
二、血流动力学	188
第四十三节 川崎病(急性皮肤黏膜淋巴结综合征)	191
第四十四节 BWG综合征	197
一、左冠状动脉起源于肺动脉	197
二、BWG综合征的多普勒超声心动图	199
第四十五节 冠状动脉瘘	200
第四十六节 三尖瓣闭锁	202
血流动力学	203
第四十七节 先天性二尖瓣狭窄	207
压差半降时间(PHT: pressure half time)的测量	209
第四十八节 降落伞型二尖瓣	209

第四十九节 先天性二尖瓣关闭不全	210
腱索不发育 (chordal agenesis)	210
第五十节 双孔二尖瓣	211
第五十一节 二尖瓣瓣上狭窄	212
第五十二节 三房心	214
第五十三节 永存左上腔静脉形成的三房心	220
第五十四节 副二尖瓣	222
第五十五节 原发性肺动脉高压	223
第五十六节 二尖瓣闭锁 + 主动脉瓣闭锁	225
血流动力学	225
第五十七节 二尖瓣狭窄 + 主动脉瓣狭窄伴左心发育不良	228
血流动力学	228
第五十八节 房室瓣跨位和骑跨	232
一、血流动力学	232
二、三尖瓣跨位和骑跨 (straddling and overriding tricuspid valve)	233
三、三尖瓣跨位和骑跨 (straddling and overriding tricuspid valve) 的 造影超声心动图 (与图 2-58-2、图 2-58-3 同一病例)	233
四、二尖瓣骑跨和跨位 (straddling and overriding mitral valve)	234
第五十九节 心耳并列	235
第六十节 心包积液	239
第六十一节 左心室 - 右心房交通	241
血流动力学	241
第 3 章 胎儿篇	244
第一节 胎儿心脏超声检查	244
一、胎儿超声心动图检查指南	245
二、心轴 cardiac axis	247
三、心胸面积比 (cardiothoracic area ratio, CTAR)	249
第二节 级别 II 胎儿心脏超声检查	251
一、三血管平面	254
二、三血管气管平面	256
三、从三血管平面到主动脉弓和动脉导管弓切面的显示方法	258
第三节 胎儿心脏测值	259
第四节 胎儿心律失常诊断方法	261
胎儿心律失常	262
第五节 单纯性肺动脉闭锁 (室间隔完整的肺动脉闭锁)	265
第六节 三尖瓣发育不良	267
第七节 Ebstein's 畸形	268
第八节 主肺动脉间隔缺损 (主肺动脉窗)	269
第九节 完全性大动脉转位	270
第十节 左心发育不良综合征	272

第十一节	右心室双出口 + 肺动脉闭锁	275
第十二节	重度主动脉瓣狭窄	276
第十三节	三尖瓣闭锁 + 大动脉转位	277
第十四节	动脉导管早闭	278
第十五节	无脾综合征	282
第十六节	永存动脉干	284
第十七节	心脏肿瘤	285
第十八节	糖尿病性肥厚型心肌病	285
第十九节	Galen 静脉瘤	286
第二十节	法洛四联症 + 右位主动脉弓	287
第二十一节	完全性大动脉转位 + 室间隔缺损	289
第二十二节	完全性心内膜垫缺损 (房室间隔缺损) + 主动脉缩窄	290

第 1 章

诊断基础

先天性心脏疾病的超声诊断首先是观察形态改变，然后是注意观察有无血流异常。一旦发现异常血流，应注意测量血流速度、分析血流性质和类型，并把异常血流信息和最初发现的异常形态信息相结合以确立诊断。本章主要讲述心脏及其大血管的断层解剖，以及各种超声方法所显示的图像特征。

第一节 基本切面

由于心脏诊断用频率范围的超声波在空气中会被散射掉，因此，超声波探头能够获取心脏信息的部位受到限制。我们把能够获取心脏信息的探头放置部位称为声窗（acoustic window）。对于三维结构应尽可能多地获取更多的断面，以提高诊断精度。下面显示的是探头可放置部位及相应的基础切面。

基本切面	
1. 胸骨旁途径	3. 心尖部途径
• 短轴切面	• 长轴切面
• 长轴切面	• 四腔切面
• 四腔切面	4. 胸骨上窝途径
2. 肋弓下（剑突下）途径	• 主动脉弓切面
• 短轴切面	• 额状切面（冠状切面）
• 长轴切面	5. 其他途径
• 四腔切面	

1. 胸骨旁途径

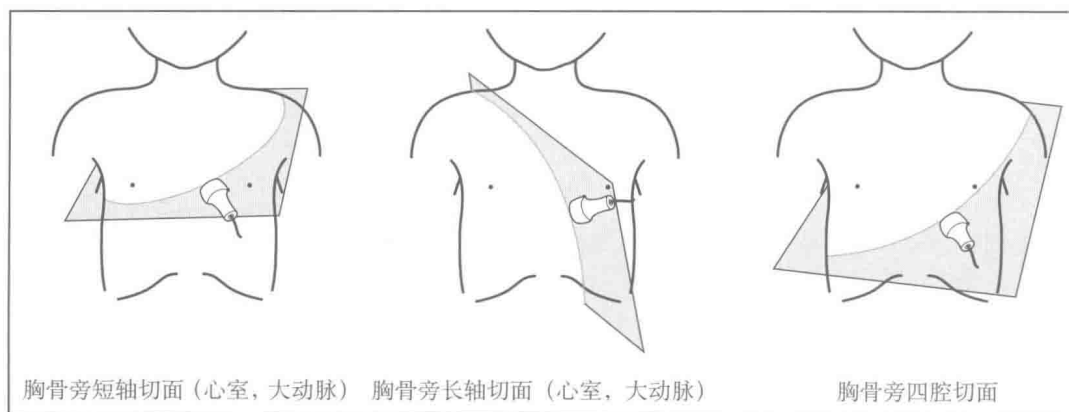


图 1-1-1

2. 肋弓下（剑突下）途径

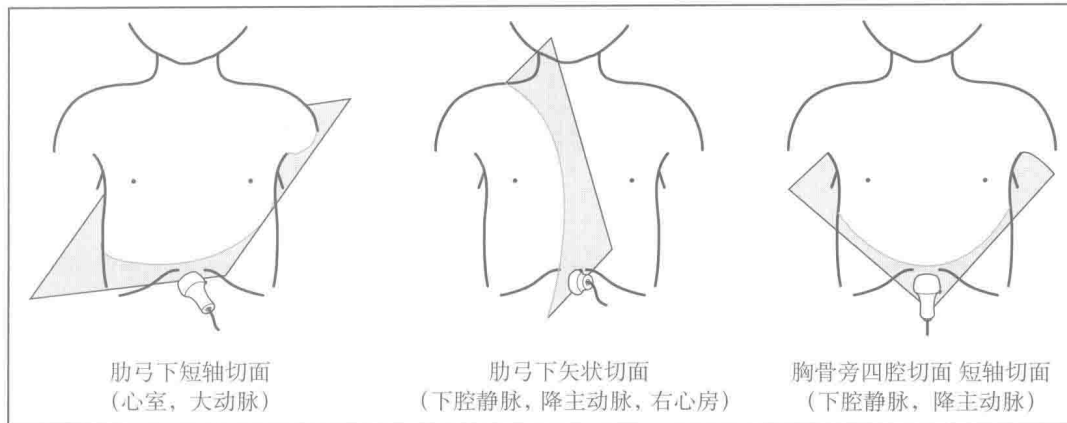


图 1-1-2

3. 心尖部途径

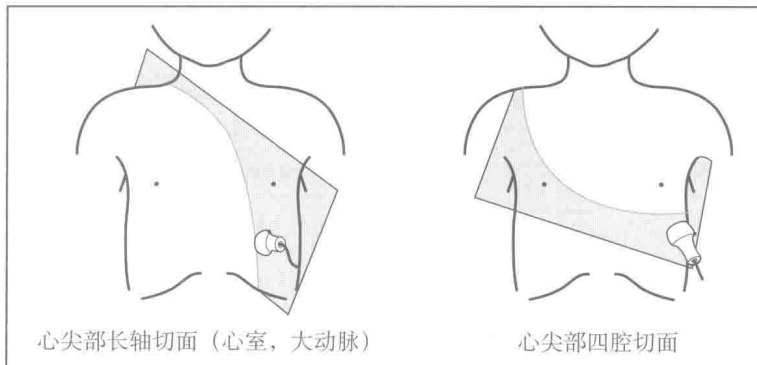


图 1-1-3

4. 胸骨上窝途径

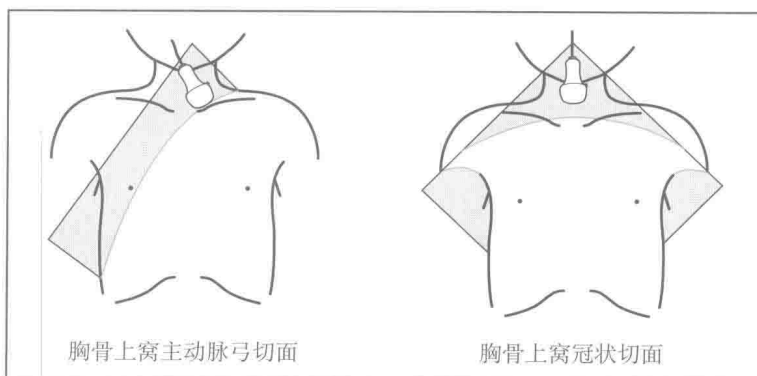


图 1-1-4

本书中，原则上应用“探头的位置”—“心脏大血管对应的切面类型”—“切面水平”的方法来表示特定的切面。如“胸骨旁”是指探头位置，“左心室短轴切面”是指切面类型，“乳头肌水平”是指切面水平。

一、胸骨旁途径

1. 短轴切面 探头通常置于胸骨左缘第3~4肋间，右位心时探头置于胸骨右缘第3~4肋间。通过倾斜探头可以更好地获取位于后方心室的短轴切面。在正常心脏，切面为左肩—右腰方向，探头标示指向患者左侧，

此时超声图像右侧为患者身体的左侧。

- | | |
|--|---|
| 心室短轴切面有： <ul style="list-style-type: none"> • 房室瓣水平 • 乳头肌水平 • 心尖部水平 | 大动脉短轴切面有： <ul style="list-style-type: none"> • 后方的半月瓣水平 • 前方的半月瓣水平 • 肺动脉分支水平 • 主动脉弓水平 |
|--|---|

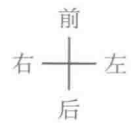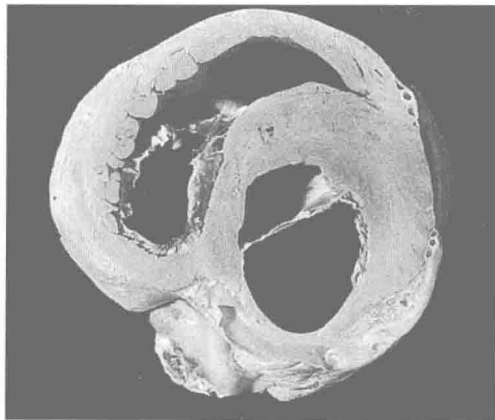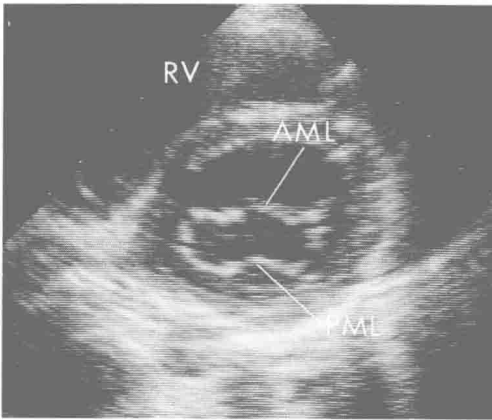


图 1-1-5 胸骨旁心室短轴切面房室瓣水平 (正常心脏: D 襟)

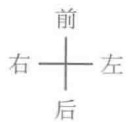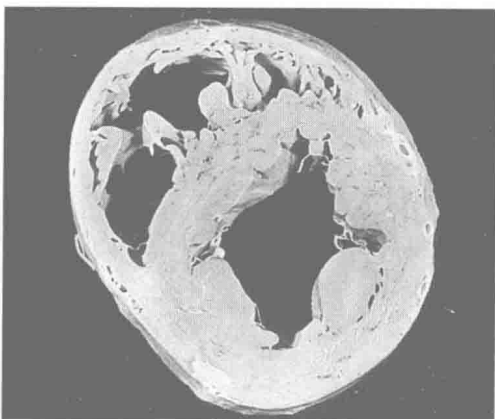
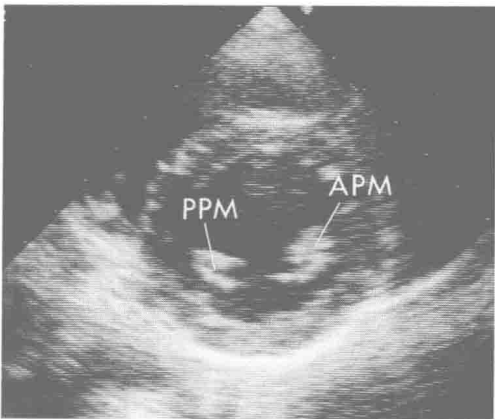


图 1-1-6 胸骨旁心室短轴乳头肌水平 (正常心脏: D 襟)

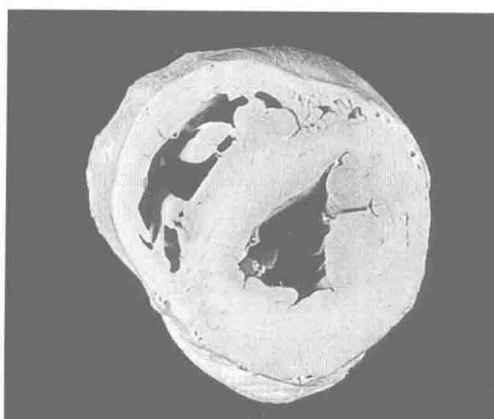
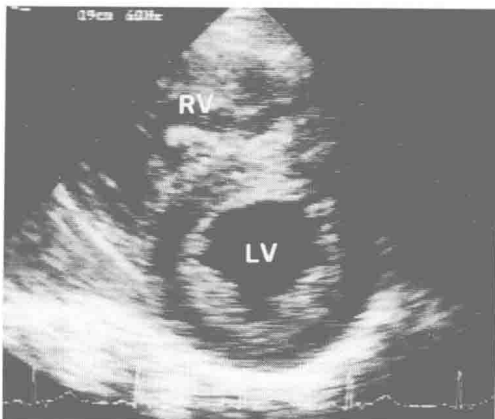


图 1-1-7 胸骨旁心室短轴心尖部水平 (正常心脏: D 襟)

- | | |
|--------|--------|
| 本页缩略语： | |
| AML | 二尖瓣前叶； |
| APM | 前乳头肌； |
| LV | 左心室； |
| PML | 二尖瓣后叶； |
| PPM | 后乳头肌； |
| RV | 右心室 |