

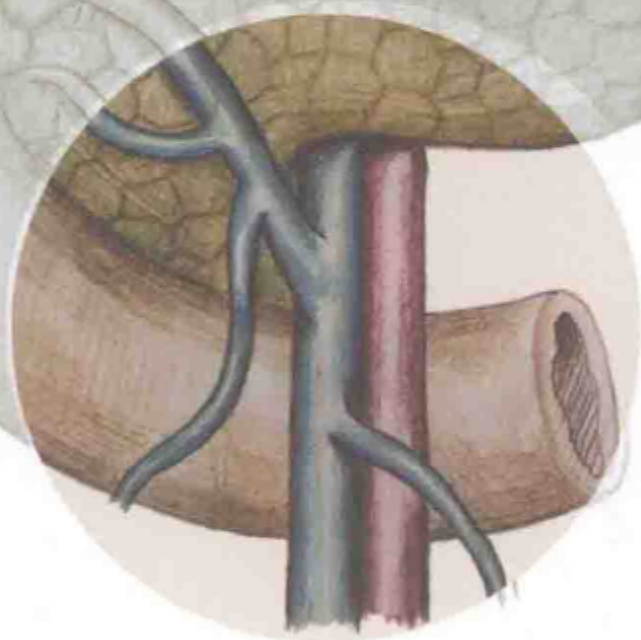
Laparoscopic Radical Gastrectomy for Gastric Cancer:
Technique of Lymphadenectomy

腹腔镜胃癌根治术

淋巴结清扫技巧

第2版

主编 黄昌明 郑朝辉



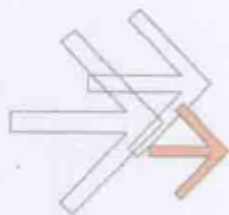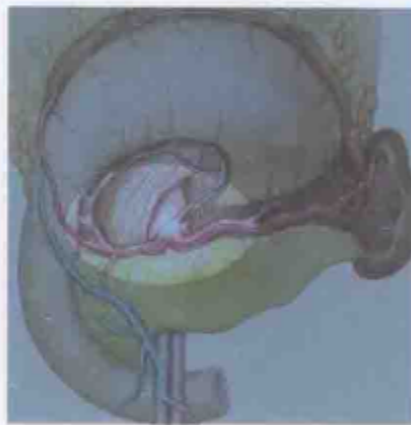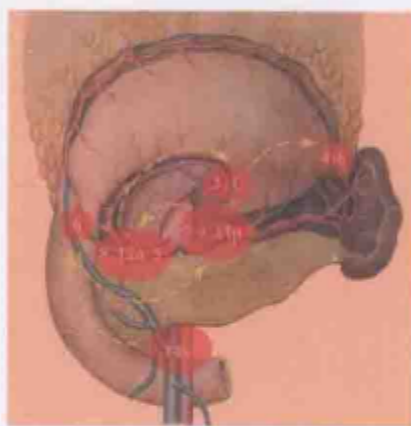
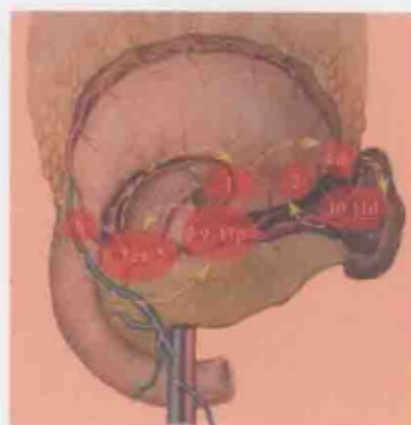
人民卫生出版社
PEOPLE'S MEDICAL PUBLISHING HOUSE

腹腔镜胃癌根治术

淋巴结清扫技巧

第2版

本书内容详细描述了腹腔镜下胃周的解剖结构、腹腔镜胃癌根治术的具体步骤、胃癌标准根治手术中各组淋巴结的清扫技巧及各种解剖变异情况下采取的清扫策略。阅读本书使读者具有强烈的感性和理性认识,实现以解剖为基础的规范性腹腔镜胃癌根治手术。第1版自2011年11月出版以来,颇受广大胃肠外科医师的喜爱,多次重印。本次修订,作者对原有的章节进行了补充和更新,增加了腹腔镜胃癌根治术后消化道重建、腹腔镜胃癌手术相关并发症防治等内容,使内容更全面,更加贴近临床实践。另外,本书在增加大量精美手术图片的同时,还利用现代数字媒体技术,增加了适合手机、平板电脑等移动终端观看的手术视频。本书以新颖的视角、丰富的内容、独特的交流形式为广大胃肠道腹腔镜外科专业的医师提供一个十分有效的平台,对我国腹腔镜胃癌手术的发展有重要的推动作用。



3D 全腹腔镜下早期远端胃癌根治术 (Delta 吻合)

3D 全腹腔镜下进展期胃上部癌根治术

策划编辑 贾晓巍
责任编辑 贾晓巍 杨帆
封面设计 云映像 郭淼
版式设计 李秋斋

本书附赠网络增值服务, 激活方法:

1. 注册并登录人卫医学网“网络增值服务”平台 (zengzhi.ipmph.com)
2. 搜索并找到本书
3. 点击“激活”, 输入“激活码”



销售分类 / 普通外科

ISBN 978-7-117-20433-0



9 787117 204330 >

定价: 128.00 元

随着知识不断更新与发展, 书中附赠二维码链接的内容有可能发生更新和变动

腹腔镜胃癌根治术 淋巴结清扫技巧

*Laparoscopic Radical Gastrectomy for Gastric Cancer:
Technique of Lymphadenectomy*

(第2版)

主 编 黄昌明 郑朝辉
副主编 李 平 谢建伟
编 者 王家宾 林建贤 陆 俊 陈起跃 曹龙龙 林 密
邵 敏 许 沐 涂儒鸿 陈瑞福 陈 坦 吕陈彬
张俊榕 余 倩 杨鑫涛 林光燧 林惠忠 林 曦

图书在版编目(CIP)数据

腹腔镜胃癌根治术淋巴结清扫技巧/黄昌明,郑朝辉主编.—2版.—北京:人民卫生出版社,2015

ISBN 978-7-117-20433-0

I. ①腹… II. ①黄…②郑… III. ①腹腔镜检-应用-胃癌-外科手术 IV. ①R656.6

中国版本图书馆CIP数据核字(2015)第047036号

| | | |
|-------|--|------------------------------|
| 人卫社官网 | www.pmph.com | 出版物查询,在线购书 |
| 人卫医学网 | www.ipmph.com | 医学考试辅导,医学数据库服务,医学教育资源,大众健康资讯 |

版权所有,侵权必究!

腹腔镜胃癌根治术淋巴结清扫技巧

第2版

主 编:黄昌明 郑朝辉

出版发行:人民卫生出版社(中继线010-59780011)

地 址:北京市朝阳区潘家园南里19号

邮 编:100021

E-mail: pmph@pmph.com

购书热线:010-59787592 010-59787584 010-65264830

印 刷:中国农业出版社印刷厂

经 销:新华书店

开 本:787×1092 1/16 印张:12

字 数:292千字

版 次:2011年11月第1版 2015年4月第2版

2015年4月第2版第1次印刷(总第2次印刷)

标准书号:ISBN 978-7-117-20433-0/R·20434

定 价:128.00元

打击盗版举报电话:010-59787491 E-mail: WQ@pmph.com

(凡属印装质量问题请与本社市场营销中心联系退换)


自序

《腹腔镜胃癌根治术淋巴结清扫技巧》第1版自2011年11月出版以来，已有3年，颇受广大胃肠外科医师的青睐。

目前，腹腔镜技术已广泛应用于早期胃癌，并逐步推广到局部进展期胃癌的治疗中。随着时代的进步和手术理念的更新，要顺利完成腹腔镜胃癌根治术不但要有熟练的手术技巧，而且还对规范化、程序化的手术操作提出了更高的要求。有鉴于此，我们决定对本书进行修订。第2版在秉承第1版精髓的基础上，对原有的章节进行了更为详实的阐述、补充和更新。在添加大量更为精美的手术图片的同时，还利用现代数字媒体技术，增加了适合移动终端观看的手术视频；本书还增加了腹腔镜胃癌根治术后消化道的重建、腹腔镜胃癌手术相关并发症的防治等内容，使其更全面，更加贴近临床实践。

福建医科大学附属协和医院胃外科作为我国综合性医院中第一个致力于胃肿瘤治疗的专业科室，年腹腔镜胃癌手术量已超过500台。目前以手术总量突破2500台而成为我国完成腹腔镜胃癌手术最多的中心。经过近几年的发展，我们已能对所有局部进展期的胃上部癌患者常规进行腹腔镜原位脾门淋巴结清扫，并提出“黄氏三步法”的手术步骤，以便让更多的医师能够掌握该项技术。此外，我们还是国内最早开展全腹腔镜远端胃癌根治术后Delta吻合的单位，目前也是国内完成例数最多的中心。我们将7年腹腔镜胃癌手术历程的点点滴滴重新整理提炼，再次付梓出版，希望能给予广大致力于胃癌外科治疗的同仁们以新的启迪，让腹腔镜胃癌手术得到进一步的推广和发展。

本书第1版经数载构思积累，第2版又历时一年的修订，其编者均为福建医科大学附属协和医院胃外科长期工作在临床一线的医师，他们在完成繁重临床任务的同时，牺牲了宝贵的休息时间，为本书的顺利再版倾注了大量心血。本书的再版也得到了人民卫生出版社有关部门的鼓励和支持，在此一并致以诚挚的感谢。同时恳请专家、同道和广大读者不吝赐教，以使得本书日后再次修订出版时能进一步改进提高，最终铸成精品。



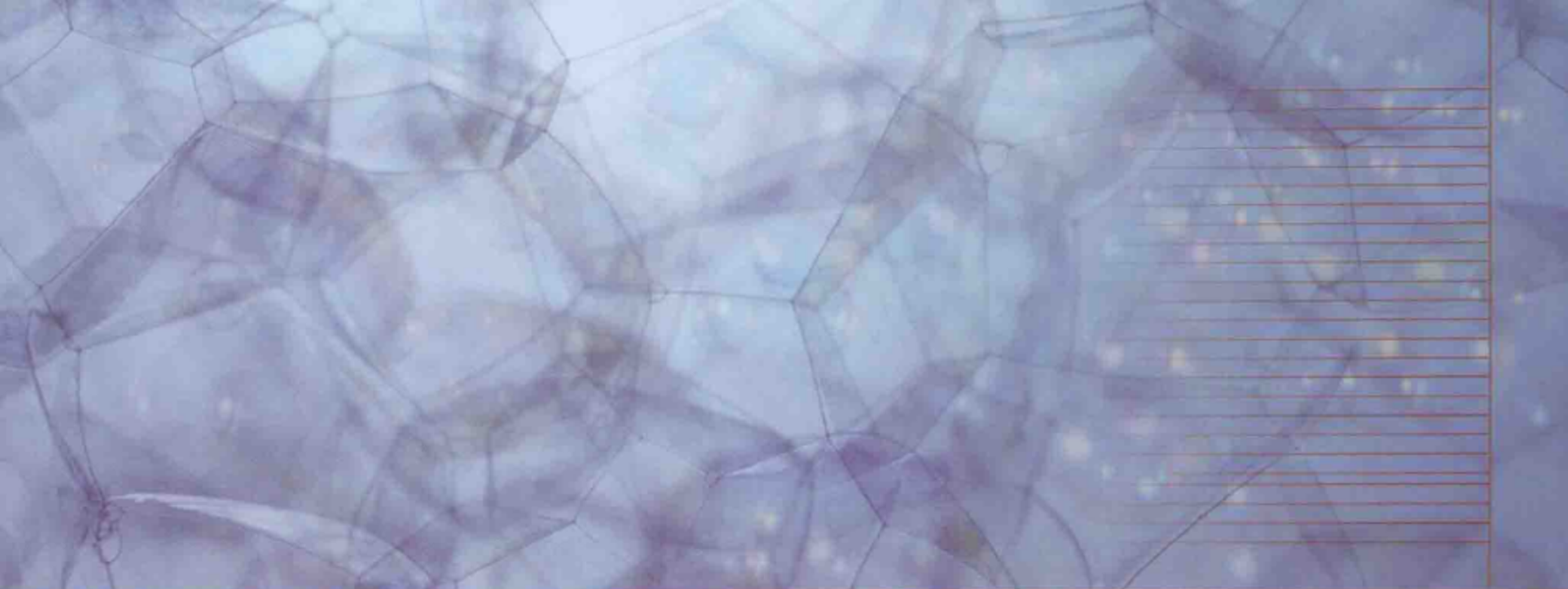
2014年12月于福州

Preface by author

The first edition of *Laparoscopic Radical Gastrectomy for Gastric Cancer: Technique of Lymphadenectomy* has been popular among colleagues during the 3 years since its publication in November 2011.

Currently, laparoscopic techniques for early gastric cancer have gradually developed and progressed worldwide. This surgical technique has also been utilized in treating locally advanced gastric cancer. With rapid updating in surgical management, successful performance of laparoscopic radical gastrectomy for advanced gastric cancer requires not only proficient surgical techniques, but also standardized and programmed surgical procedures. Accordingly, we decided to publish the second edition. While retaining the popular feature of the first edition, all chapters in the second edition have been extensively modified and updated. A large amount of more magnificent pictures have been added to this new edition. In addition, to make this book more comprehensive and clinically useful, we have incorporated more clinical issues including reconstruction of the digestive tract along with prevention and treatment of complications associated with laparoscopic surgery for gastric cancer.

More than 500 laparoscopic operations are performed for gastric cancer every year in our center (Department of Gastric Surgery, Fujian Medical University Union Hospital, Fuzhou, China), which is the first professional department devoting to the treatment for gastric tumor among the general hospitals in China. Till date, we have performed the largest number of laparoscopic surgery for gastric cancer in China with the number being more than 2500. After recent years of development, we are now able to routinely perform laparoscopic spleen-preserving splenic hilar lymphadenectomy for advanced upper-third gastric cancer. And we summarized the operative procedure as Huang's three-step maneuver, allowing increasingly more budding surgeons to easily master this technique. Moreover, delta-shaped gastrodudenostomy following totally laparoscopic distal gastrectomy was first performed in China in our center, and we have performed the largest number of these surgeries in China. Our 7-year experience of laparoscopic surgery for gastric cancer is summarized again and refined into the second edition of this book, with the hope that



this book will eventually provide new inspirations for all of the colleagues who have devoted themselves to the surgical treatment for gastric cancer and that it will facilitate the promotion and development of laparoscopic surgery for gastric cancer.

The first edition of this book was finished after several years of conception and accumulation, and now the second edition experiences one year of revision. The editors are the dedicated doctors of Department of Gastric Surgery, Fujian Medical University Union Hospital, Fuzhou, China. They are all from the clinical front line. Besides the heavy clinical hours, they still sacrifice plenty of their precious time to put an incredible effort into publishing this book. I would like to express my gratitude from the bottom of my heart for their devotion to this book. I would also like to appreciate the related departments of People's Medical Publishing House for their encouragement and support. Finally, we will be very happy to receive your valuable feedbacks from all experts, fellows, and keen readers to make further improvement on this book and its later editions, so that it becomes outstanding book in the field of laparoscopic surgery for gastric cancer.

Chang-Ming Huang

December 2014 in Fuzhou, China

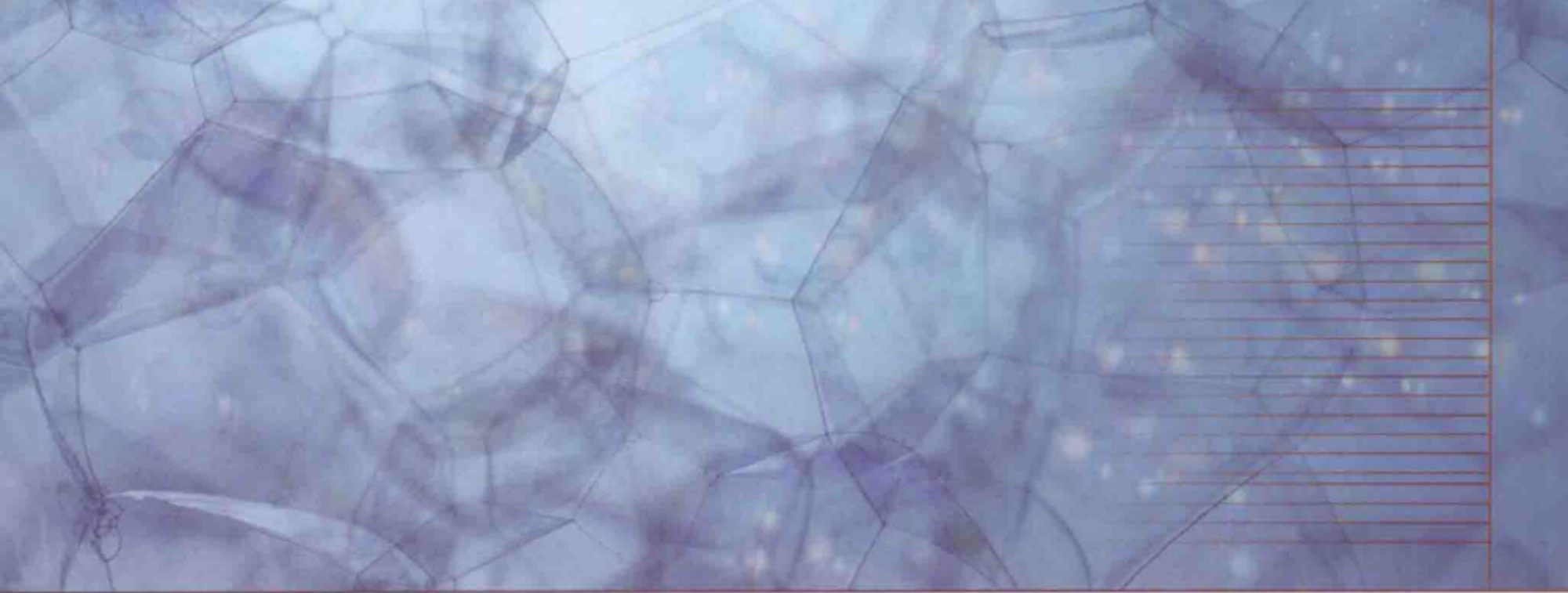
主编简介



黄昌明，教授、主任医师、博士生导师。现任福建医科大学附属协和医院胃外科主任。中国抗癌协会胃癌专业委员会常委、中国医师协会外科医师分会肿瘤外科医师委员会副主任委员、中国医师协会外科医师分会微创外科医师委员会委员。任《中华胃肠外科杂志》编委，《中华外科杂志》通讯编委，《中华医学杂志》、《中华医学杂志英文版》和《World Journal of Gastroenterology》审稿专家。在SCI源期刊、中华医学系列杂志等专业期刊上发表论文100余篇，主编《腹腔镜胃癌根治术淋巴结清扫技巧》（人民卫生出版社）。多次荣获福建省科学技术成果奖，现承担多项国家级和省级科研课题。




郑朝辉，副教授、副主任医师。现工作于福建医科大学附属协和医院胃外科。中国抗癌协会胃癌专业委员会青年委员、中国医师协会外科医师分会肿瘤外科医师委员会委员、中国医师协会外科医师分会肥胖和糖尿病外科医师委员会委员。在SCI源期刊、中华医学系列杂志等专业期刊上发表论文10余篇，作为副主编参与编写《腹腔镜胃癌根治术淋巴结清扫技巧》（人民卫生出版社）。多次荣获福建省科学技术成果奖，现承担多项国家级和省级科研课题。



我们的团队：福建医科大学附属协和医院胃外科
从左向右：曹龙龙 李平 王家宾 陆俊 黄昌明
陈起跃 郑朝辉 谢建伟 林建贤 林密

目 录

| | |
|----------------------------------|----|
| 第一章 胃周淋巴系统解剖生理学概述 | 1 |
| 一、胃淋巴结回流路径 | 1 |
| 二、胃周淋巴结分组 | 2 |
| 三、胃癌淋巴结转移方式和特点 | 5 |
| 第二章 腹腔镜胃癌淋巴结清扫现状与进展 | 8 |
| 一、早期胃癌淋巴清扫范围 | 8 |
| 二、进展期胃癌淋巴结清扫范围 | 9 |
| 三、腹腔镜技术在胃癌淋巴结清扫中的运用 | 10 |
| 第三章 腹腔镜胃癌淋巴结清扫术前准备 | 14 |
| 一、器械准备 | 14 |
| 二、患者体位 | 15 |
| 三、术者站位 | 15 |
| 四、套管位置 | 16 |
| 五、气腹建立 | 17 |
| 六、术前探查 | 17 |
| 七、淋巴结清扫顺序 | 18 |
| 八、护理配合 | 19 |
| 第四章 腹腔镜胃癌幽门下区域淋巴结清扫 | 21 |
| 第一节 腹腔镜胃癌幽门下区域淋巴结清扫概述 | 21 |
| 第二节 腹腔镜胃癌幽门下区域淋巴结清扫相关解剖 | 22 |
| 一、与幽门下区域淋巴结清扫相关筋膜间隙 | 22 |
| 二、与幽门下区域淋巴结清扫相关动脉解剖 | 25 |



- 三、与幽门下区域淋巴结清扫相关静脉解剖 27
- 四、与幽门下区域淋巴结清扫相关淋巴结解剖 30
- 第三节 幽门下区域淋巴结清扫手术步骤 34
 - 一、切除大网膜，剥离横结肠系膜前叶 34
 - 二、清扫 No. 14v 淋巴结 38
 - 三、清扫 No. 6 淋巴结 40
- 第四节 幽门下区域淋巴结清扫常见情况和处理技巧 43
 - 一、切除大网膜、剥离横结肠系膜前叶手术技巧 43
 - 二、No. 14v 淋巴结清扫中处理技巧 47
 - 三、No. 6 淋巴结清扫中常见情况及处理技巧 50

第五章 腹腔镜胃癌胰腺上缘区域淋巴结清扫 56

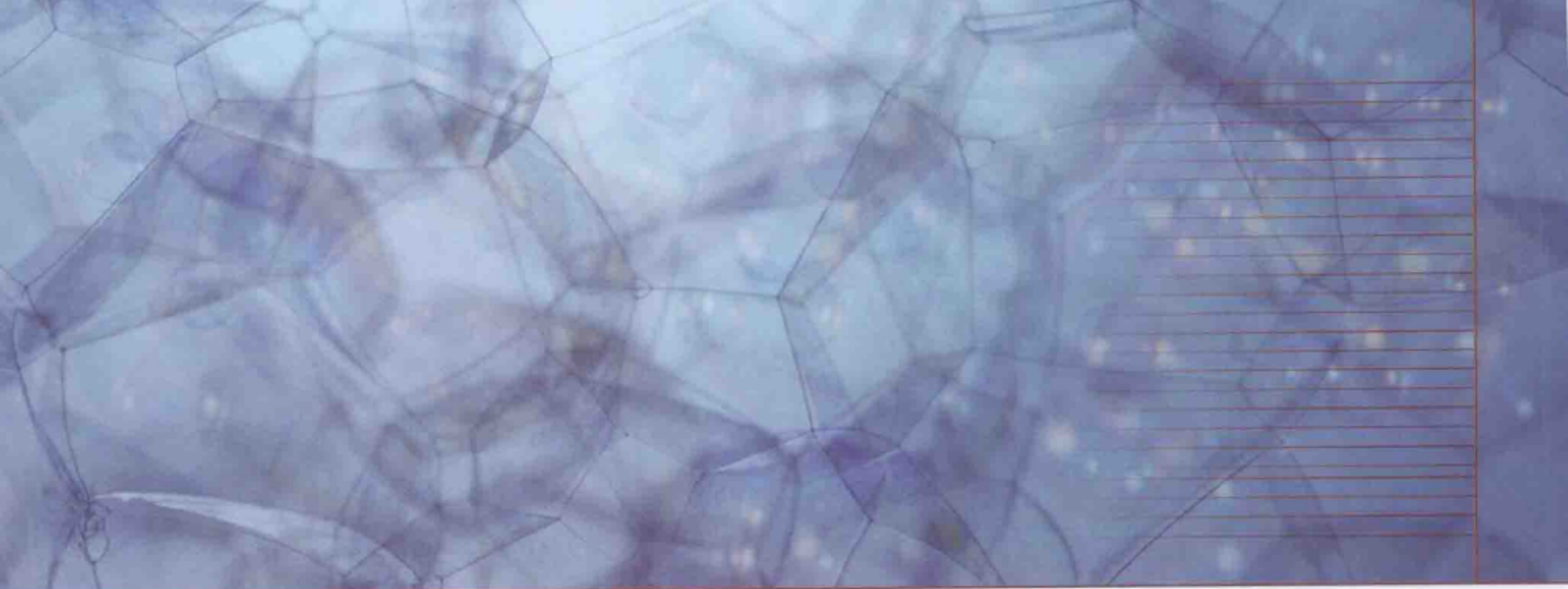
- 第一节 腹腔镜胃癌胰腺上缘区域淋巴结清扫概述 56
- 第二节 腹腔镜胃癌胰腺上缘区域淋巴结清扫相关解剖 57
 - 一、与胰腺上缘区域淋巴结清扫相关筋膜间隙 57
 - 二、与胰腺上缘区域淋巴结清扫相关动脉解剖 60
 - 三、与胰腺上缘区域淋巴结清扫相关静脉解剖 72
 - 四、与胰腺上缘区域淋巴结清扫相关淋巴结解剖 75
- 第三节 腹腔镜胃癌胰腺上缘区域淋巴结清扫步骤 82
 - 一、清扫 No. 7、8a、9、11p 淋巴结 83
 - 二、清扫 No. 5、No. 12a 淋巴结 88
- 第四节 胰腺上缘区域淋巴结清扫手术技巧 91
 - 一、No. 7、8a、9、11p 淋巴结清扫手术技巧 91
 - 二、No. 12a、5 淋巴结清扫手术技巧 99

第六章 腹腔镜胃癌脾门区域淋巴结清扫 105

| | | |
|-----|--------------------|-----|
| 第一节 | 腹腔镜胃癌脾门区域淋巴结清扫概述 | 105 |
| 第二节 | 腹腔镜胃癌脾门区域淋巴结清扫相关解剖 | 107 |
| 一、 | 与脾门区域淋巴结清扫相关筋膜间隙 | 107 |
| 二、 | 与脾门区域淋巴结清扫相关动脉解剖 | 109 |
| 三、 | 与脾门区域淋巴结清扫相关静脉解剖 | 117 |
| 四、 | 与脾门区域淋巴结清扫相关淋巴结解剖 | 117 |
| 第三节 | 腹腔镜胃癌脾门区域淋巴结清扫步骤 | 122 |
| 一、 | 手术入路 | 122 |
| 二、 | 暴露方式 | 122 |
| 三、 | 手术步骤 | 123 |
| 第四节 | 脾门区域淋巴结清扫中手术技巧 | 129 |
| 一、 | 分离过程中手术技巧 | 129 |
| 二、 | 邻近组织和器官损伤预防 | 132 |
| 三、 | 血管损伤预防 | 133 |

第七章 腹腔镜胃癌贲门区域淋巴结清扫 141

| | | |
|-----|-----------------------|-----|
| 第一节 | 腹腔镜胃癌贲门区域淋巴结清扫概述 | 141 |
| 第二节 | 腹腔镜胃癌贲门区域淋巴结清扫相关解剖 | 142 |
| 一、 | 与贲门区域淋巴结清扫相关筋膜间隙 | 142 |
| 二、 | 与贲门区域淋巴结清扫相关动脉解剖 | 143 |
| 三、 | 与贲门区域淋巴结清扫相关静脉解剖 | 145 |
| 四、 | 与贲门区域淋巴结清扫相关淋巴结解剖 | 145 |
| 第三节 | 贲门区域淋巴结清扫手术步骤 | 148 |
| 一、 | 裸化胃小弯, 清扫 No. 1、3 淋巴结 | 148 |
| 二、 | 裸化食管左侧, 清扫 No. 2 淋巴结 | 151 |
| 第四节 | 贲门区域淋巴结清扫术手术技巧 | 152 |



| | |
|---------------------|-----|
| 一、分离过程中手术技巧 | 152 |
| 二、邻近组织和器官损伤预防 | 153 |
| 三、血管损伤预防 | 154 |

第八章 腹腔镜胃癌根治术后消化道重建 157


| | |
|---------------------------------------|-----|
| 第一节 腹腔镜胃癌根治术后消化道重建概述 | 157 |
| 一、腹腔镜胃癌根治术后消化道重建途径选择 | 157 |
| 二、腹腔镜胃癌根治术后消化道重建操作要点 | 158 |
| 第二节 腹腔镜辅助胃癌根治术消化道重建 | 158 |
| 一、腹腔镜辅助胃远端癌 Billroth- I 式吻合操作要点 | 159 |
| 二、腹腔镜辅助胃癌全胃切除 Roux-en-Y 吻合操作要点 | 160 |
| 第三节 全腹腔镜胃癌根治术消化道重建 | 161 |
| 一、全腹腔镜下消化道重建特点 | 161 |
| 二、全腹腔镜下消化道重建适应证 | 162 |
| 三、全腹腔镜下消化道重建手术操作 | 162 |

第九章 腹腔镜胃癌手术相关并发症防治 175

| | |
|-------------------------------|-----|
| 一、与手术直接相关腹部并发症 | 175 |
| 二、与手术相关全身并发症 | 178 |
| 三、与气腹有关并发症 | 178 |
| 四、与 Trocar 穿刺、辅助切口有关并发症 | 178 |

附：视频资源

| | |
|-----------------------------|----|
| 视频 1 腹腔镜胃癌助手配合技巧 | 35 |
| 视频 2 腹腔镜胃癌扶镜手操作技巧 | 38 |
| 视频 3 腹腔镜胃癌幽门下区域淋巴结清扫术 | 43 |



| | | |
|-------|----------------------------------|-----|
| 视频 4 | 腹腔镜胃癌胰腺上缘区域淋巴结清扫术 | 91 |
| 视频 5 | 腹腔镜胃癌脾门区域淋巴结清扫术 | 129 |
| 视频 6 | 腹腔镜胃癌 No. 1、3 淋巴结清扫术 | 150 |
| 视频 7 | 腹腔镜胃癌贲门区域淋巴结清扫术 | 152 |
| 视频 8 | 全腹腔镜胃癌远端胃大部切除术后改良三角吻合术 | 165 |
| 视频 9 | 全腹腔镜胃癌全胃切除术后 Roux-en-Y 吻合术 | 169 |
| 视频 10 | 全腹腔镜胃癌全胃切除术后 OrVil™ 吻合术 | 172 |

胃周淋巴系统解剖生理学概述

一、胃淋巴结回流路径

19世纪末，当人们认识到淋巴结转移是胃癌最常见的转移方式，单纯的胃切除术治疗胃癌难以达到满意效果时，许多欧美学者就开始研究胃的淋巴回流路径，探索胃癌淋巴结转移规律，尝试相关淋巴结的切除。当时已经发现胃癌的淋巴结转移不仅在胃周，也常出现在胰腺上缘等部位。1944年，日本的 Kajitani 根据 166 例胃癌淋巴结切除的结果，总结出沿腹腔动脉系统分布的淋巴结与胃癌转移密切相关，提出了进行胃癌系统性淋巴结清除的理念。随后，Kajitani 率领日本胃癌研究会按照这一理念，首先从解剖学上将胃癌转移相关的淋巴结逐一分组并详细地描述胃的淋巴回流路径，进而从组织学上观察转移淋巴结的分布，总结淋巴结转移规律，奠定了胃癌系统性淋巴结清除的理论基础。从解剖学上描述胃的淋巴系统是日本学者在研究胃癌淋巴结转移规律中迈出的关键一步。

胃壁各层的淋巴结管网按一定的流动方向相互吻合沟通，大体上与静脉伴行并汇入胃周的淋巴系统。但是淋巴结清扫术则沿动脉廓清，并且以动脉命名各组的胃周淋巴结分组，因而正常的胃壁淋巴回流习惯上按四支主要动脉分为四区：

I 区（胃网膜右动脉分布区）：收集幽门部和胃体下半部大弯侧淋巴回流。该区域淋巴管丰富，沿胃网膜动脉注入幽门下淋巴结，其输出管再经幽门后淋巴结和幽门上淋巴结汇入肝动脉周围淋巴结和腹腔动脉周围淋巴结。另一部分沿胰头前面的胃网膜静脉汇入结肠中静脉根部淋巴结和肠系膜上静脉淋巴结。

II 区（胃短动脉和胃网膜左动脉分布区）：收集胃底大弯侧左半部分和胃体大弯上半部的淋巴回流，该区域淋巴管少，经脾胃韧带注入脾门和胰尾间的胰脾淋巴结。其中胃底左半侧淋巴管向左行注入脾淋巴结，而该处后壁一部分淋巴管可直接注入胰脾淋巴结。胃体大弯侧的左半部分淋巴管，沿胃网膜左动脉向左行，大部分直接注入脾门淋巴结，少部分经胃左下淋巴结汇入脾门淋巴结，再注入脾动脉周围淋巴结，最后汇入腹腔动脉周围淋巴结。

III 区（胃左动脉分布区）：该区收集贲门部、胃底右半侧、胃小弯左半侧的淋巴回流。



其中胃底右半侧淋巴管大部分注入贲门前和贲门旁淋巴结，少部分注入贲门后和胰胃淋巴结，偶尔注入左膈下淋巴结。胃小弯左半侧淋巴管大部分注入胃上淋巴结，少部分直接注入胰胃淋巴结。贲门部淋巴管大部分注入贲门前、后和贲门旁淋巴结，而少部分注入胃上和胰胃淋巴结。上述贲门前、后、旁淋巴结和胃上淋巴结均经胰胃淋巴结汇入腹腔动脉周围淋巴结，该区是胃的重要淋巴回路。

Ⅳ区（胃右动脉分布区）：胃右动脉细，血液少，且该区淋巴管细少，沿胃右动脉分布的幽门上淋巴结也少。此处汇集胃幽门部小弯侧淋巴管可经肝、十二指肠韧带逆行进入肝门淋巴结，但大部分经肝总动脉周围淋巴结注入腹腔动脉周围淋巴结。

残胃癌由于第一次手术操作造成残胃的淋巴回流及解剖学的改变，使其与普通胃癌淋巴回流相比有很大的不同^[1-3]。首先，胃小弯侧因胃左动脉和（或）其降支被切断，沿胃左动脉的淋巴回流改向贲门右走行，再转向腹腔动脉周围；而大弯侧淋巴主要引流至脾门与脾动脉干区域。另外，残胃壁内淋巴回流与周围连接的脏器相沟通，即贲门胃底淋巴回流可以通过食管-胃结合部流入食管下段，残胃远侧淋巴回流向十二指肠壁内（毕-Ⅰ式吻合）或空肠壁内（毕-Ⅱ式吻合），尤其是胃切除毕-Ⅱ式消化道重建术后残胃癌者，癌细胞可以通过胃空肠吻合口向其所属系膜的淋巴结转移，直达小肠系膜根部淋巴结。通过研究发现，初次手术保留胃左动脉的残胃患者与胃上部原发性胃癌相同，残胃淋巴回流从小弯侧沿胃左动脉回流是其主要途径；而初次手术切除胃左动脉者则由于向胃小弯侧的淋巴回流被阻断，而向大弯侧的淋巴回流则取代成为主要途径。具体来说残胃癌的淋巴回流主要集中在以下3个方面：①沿原来胃左动脉、胃后动脉及脾动脉方向的回流；②沿胃吻合的十二指肠及空肠的淋巴流向；③胸腔内淋巴流向。

二、胃周淋巴结分组

日本胃癌研究会按照解剖学将胃癌转移有关的淋巴结按以下分组（表 1-1，图 1-1，图 1-2）^[4]：

表 1-1 日本胃癌研究会胃癌淋巴结分组

| No. | 名称（组别） | 定义 |
|-----|-------------|--|
| 1 | 贲门右侧 | 沿胃左动脉上行支进入胃壁的第1支（贲门支）的淋巴结和其贲门侧的淋巴结，包括贲门右淋巴结和贲门前淋巴结 |
| 2 | 贲门左侧 | 贲门左侧的淋巴结，左膈下动脉食管贲门支存在的病例，沿此血管的淋巴结（含根部），包括贲门左淋巴结和贲门后淋巴结 |
| 3 | 胃小弯 | 在胃小弯的小网膜两层腹膜之间，沿胃左动脉和胃右动脉之间排列 |
| 4sa | 大弯左群（沿胃短动脉） | 沿胃短动脉淋巴结（含根部） |



续表

| No. | 名称 (组别) | 定义 |
|------|-----------------|--|
| 4sb | 大弯左群 (沿胃网膜左动脉) | 沿胃网膜左动脉和大弯第1支淋巴结 |
| 4d | 大弯右群 (沿胃网膜右动脉) | 沿胃网膜右动脉, 向大弯的第1支的左侧 |
| 5 | 幽门上 | 胃右动脉根部沿向胃小弯的第1支淋巴结, 多位于胃十二指肠动脉的起始部附近 |
| 6 | 幽门下 | 胃网膜右动脉根部到胃大弯的第1支淋巴结和胃网膜右静脉与到胰十二指肠上前静脉的合流部淋巴结 (含合流部的淋巴结) |
| 7 | 胃左动脉干 | 从胃左动脉根部到上行支的分歧部淋巴结 |
| 8a | 肝总动脉前上部 | 肝总动脉 (从脾动脉的分出部到胃十二指肠的分出部) 的前面、上面淋巴结 |
| 8p | 肝总动脉后部 | 肝总动脉 (同上) 后面的淋巴结 (与 No. 12p、No. 16a2 连续) |
| 9 | 腹腔动脉周围 | 腹腔动脉周围的淋巴结与之相连的胃左动脉、肝总动脉、脾动脉根部的淋巴结 |
| 10 | 脾门 | 胰尾末端以远的脾动脉周围、脾门部的淋巴结, 胃短动脉根部和含至胃网膜左动脉的胃大弯第1支淋巴结 |
| 11p | 脾动脉干近端 | 脾动脉近端 (脾动脉根部至胰尾末端距离的2等分的位置的近端) 淋巴结 |
| 11d | 脾动脉干远端 | 脾动脉远端 (脾动脉根部至胰尾末端距离的2等分的位置至胰尾末端) 淋巴结 |
| 12a | 肝十二指肠韧带内 (沿肝动脉) | 由左右肝管汇合部到胰腺上缘的胆管的2等分高度向下方, 沿肝动脉的淋巴结 |
| 12b | 肝十二指肠韧带内 (沿胆管) | 由左右肝管汇合部到胰腺上缘的胆管的2等分高度向下方, 沿胆管的淋巴结 |
| 12p | 肝十二指肠韧带内 (沿门脉) | 由左右肝管汇合部到胰腺上缘的胆管的2等分高度向下方, 沿门静脉的淋巴结 |
| 13 | 胰头后部 | 胰头后部十二指肠乳头部向头侧的淋巴结 |
| 14v | 沿肠系膜上静脉 | 在肠系膜上静脉的前面, 上缘为胰下缘, 右缘胃网膜右静脉和胰十二指肠上前静脉的汇合部, 左缘为肠系膜上静脉的左缘, 下缘为结肠静脉分歧部的淋巴结 |
| 14a | 沿肠系膜上动脉 | 沿肠系膜上动脉淋巴结 |
| 15 | 中结肠动脉周围 | 结肠中动脉周围淋巴结 |
| 16a1 | 腹主动脉周围 a1 | 主动脉裂孔 (膈肌脚包绕的约4~5cm范围) 的腹主动脉周围淋巴结 |