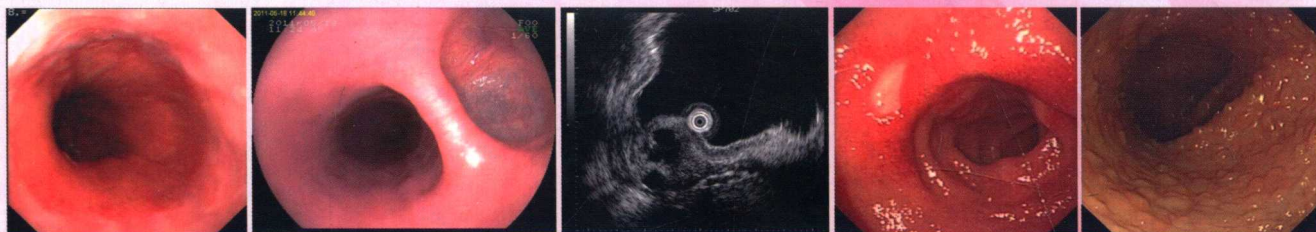
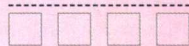
PRACTICE OF ENGLISH-CHINESE GASTROENTEROLOGY

实用中英双语消化病学



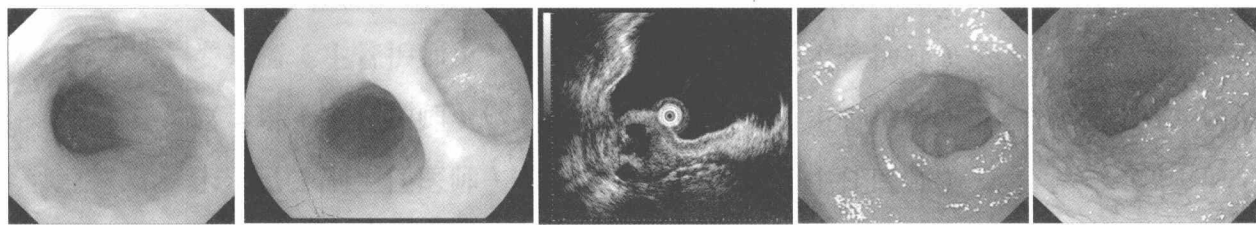
主编：张鹤鸣 郭强 左赞 范红



云南出版集团公司
云南科技出版社

PRACTICE OF ENGLISH-CHINESE GASTROENTEROLOGY

实用中英双语消化病学



◆ 主编:

郭 强 左 赞 范 红

云南出版集团公司
云南科技出版社
· 昆 明 ·

图书在版编目 (C I P) 数据

实用中英双语消化病学 / 张鹤鸣等编著. -- 昆明 :
云南科技出版社, 2014.2

ISBN 978-7-5416-7964-3

I. ①实… II. ①张… III. ①消化系统疾病-诊疗-
双语教学-医学院校-教材 IV. ①R57

中国版本图书馆CIP数据核字(2014)第035848号

责任编辑: 吴 琼

封面设计: 娄 倭

责任校对: 叶水金

责任印制: 翟 苑

云南出版集团公司

云南科技出版社出版发行

(昆明市环城西路609号云南新闻出版大楼 邮政编码: 650034)

昆明卓林包装印刷有限公司印刷 全国新华书店经销

开本: 889mm×1194mm 1/16 印张: 24 字数: 600千字

2014年4月第1版 2014年4月第1次印刷

印数: 1~3000册 定价: 168.00元

联系方式: dr_hm_Zhang@aliyun.com

编委会成员

周 雁（主任医师）

陈艳敏（主任医师）

汤 敏（副主任医师）

娄兴旂（主管护师）

赵 琳（主管护师）

宋正己（副主任医师）

秦海春（主任医师）

李娅琳（副主任医师）

杨爱玲（副主任医师）

岳 伟（副主任医师）

田 衍（主治医师）

安 瑛（主治医师）

寻琳婷（主治医师）

赵雪茹（医师）

何 甜（医师）

岳柯琳（医师）

唐晓丹（主任医师）

李 伟（主任医师）

万 苹（主任医师）

王 骊（主管护师）

陶 健（主管护师）

耿嘉蔚（主任医师）

李菊兰（主任医师）

何 旭（副主任医师）

王 芸（副主任医师）

袁 涛（主治医师）

王 霖（主治医师）

李 霆（主治医师）

李 岩（主治医师）

范敏敏（医师）

李玉莲（医师）



序

Sequence

学术知识的爆炸式增长和海量信息的迅猛增加，要求我们要在短时间内迅速对国内外医学前沿知识进行查询和掌握，而第一时间阅读英文医学文献就成为我们需要面临和攻克的难关。我们希望找到一本書籍，能迅速掌握消化系统疾病和肿瘤的相关诊治要点并能提高准确的医学英语词汇，学习到对疾病的纯正英语表达。遗憾的是，在国内要么只能找到医学英文原版引进读本，要了解其内容，需要花大量的时间翻查词典；要么只能找到单纯的中文翻译读本，读者阅读这样的读本，无法学习对应的纯正医学英文表达方式。

《实用中英双语消化病学》正是这样一部介于教科书和学术专著之间，类似专业医学英语的著作。读者可以发现，本书涵盖了胃肠临床病学的相关领域，包括常见和特殊消化系统疾病（例如腹膜疾病）的定义、病因、发病机制、临床表现、诊断、治疗和预后，所有内容均提供了准确的中英文双语表达。本书还涉及了与消化专业相关的寄生虫学和传染病学知识，并且将消化系统肿瘤的最新分期分级标准收纳其中。重要的知识点和概念辅以单独提出的“重点”进行归纳和强调。本书章节的撰写和组织既全面又方便阅读，是一个很好的信息库，同时又是一本医学英语学习教科书和查询用书。每个章节的内容都有对应的中文翻译，既方便读者对英文部分的理解和学习，紧随该章节的生词词汇表，又便于对词汇进行查询和记忆。本书还附录了常见的医学英文缩略词的解释表，一定会对广大读者有很大帮助。

相信《实用中英双语消化病学》一书会受到欢迎，它在消化专业学科和医学英语之间搭建了一座桥梁，有助医学生和临床医师了解消化系统疾病的系统知识，也适合作为医学英语的学习和查询用书。有这样一部专业性中英双语工具书放在案头，帮助我们学习、解惑、答疑，对职业生涯会有莫大的帮助。

我以中华消化内镜学会主任委员的身份祝贺此书的出版，并向消化专业临床医生和医学生推荐此书。



中华消化内镜学会主任委员

2014年1月

前言

Preface

与我同龄的人对医学英语通常有一种复杂的感情，即渴望掌握，又害怕学习，因为它的词汇浩瀚无边，而且难以查询和记忆。2007年我前往加拿大McGill University 附属医院Montreal General Hospital消化内镜中心进行了为期一年的超声内镜学习，随之被加拿大McGill University录取，攻读博士学位。期间在加拿大医师和教授的鼓励下，萌生了备考加拿大职业医师的念头，于是开始日夜苦读。在备考的最初半年，我不得不花大量的时间不停翻查医学词典，自制词汇书以方便记忆。在纯正英文的医学参考书和文献中，西方的学者喜欢用大量的缩略词，因为对于他们来说这是医师们在做医学生时就已经理所应当掌握的表达，所以并没有特意的进行注解，这可难坏了我们这些外国人。还好加拿大医师的助人为乐出了名，在学习过程中碰到的缩略词，甚至一些无法理解的英文表达，如果请教他们，他们就会不厌其烦的和我讲解，直到我完全明白。就这样，历时两年，我终于通过了加拿大职业医师考试。

高兴之余，我不禁在想，作为一名中国医师，我们每个人都得花这么多的时间和精力翻查医学词典，自制词汇书来阅读英文文献吗？如果国内的医师像我一样，遇到缩略词或者那些能读懂每一个单词，但组合在一起就是无法理解的部分，哪来的可以为我们答疑解惑的加拿大医师们呢？有没有这么一本书像老师一样能同样帮助我们学习呢？于是我开始着手找寻这方面的相关书籍，遗憾的是在国内要么只能找到医学英文原版引进读本；要么只能找到单纯的中文翻译读本，读者阅读这样的读本，无法学习对应的纯正医学英文表达方式。

遗憾之余，郭强教授和我决定参考北美的大量医学教学参考书和英文文献，撰写一部《实用中英双语消化病学》。在这位书老师中，我们将常见和特殊的消化系统疾病（包括相关的内科及外科，肿瘤，寄生虫学和传染病学疾病）从定义、病因、发病机制、临床表现、诊断、治疗和预后用纯正的英文表达进行阐述，同时所有内容均提供了准确的中文翻译，便于读者理解。在每个章节后附上该章节的医学生词词汇表，便于读者查询和记忆。我们还将常见的医学英文缩略词进行了英文注解，并制作成缩略表附在书的后面，便于大家在阅读文献时查询。郭强教授作为知名的内镜专家，还将近10年来我院消化内镜中心的内镜图片进行了精心挑选，筛选出了一批典型的内镜图片，附在相关疾病中，更有利于读者对该疾病的直观理解。本书希望给全国的同道在消化专业学科和医学英语之间搭建起一座桥梁，同时能像教科书一样帮助医学生和临床医师了解消化系统疾病的系统知识，也适合作为医学英语的学习和查询用书，相信该书对各位同道的职业生涯能有一定的帮助。本书篇幅较大，校对和排版中难免有误，敬请各位专家指正。

本书编著过程中，得到加拿大McGill University 附属医院Montreal General Hospital消化内镜中心Kevin Waschke教授和 Charles Yuan医师的大力帮助，并蒙我国知名学者上海长海医院李兆申教授赐序，得到云南省第一人民医院科教处，消化内镜中心和消化内科的全体同仁的支持，在此一并表示衷心的感谢！

张鹤鸣
2014年1月

目 录

CONTENTS

消化系统疾病 Gastrointestinal Diseases

食管疾病 Diseases of the esophagus 4/5

- 吞咽困难 Dysphagia 4/5
- 胃食管反流病 Gastroesophageal reflux disease 10/11

食管动力性疾病 Esophageal motor disorders 18/19

- 贲门失弛缓症 Achalasia 18/19
- 弥漫性食管痉挛 Diffuse esophageal spasm 20/21
- 硬皮病 Scleroderma 22/23

食管结构病变 Esophageal structural disorders 26/27

- 憩室 Diverticula 26/27
- 食管良性狭窄 Benign esophageal stricture 28/29
- 食管璞和食管环 Esophageal webs and rings 28/29
- 食管 Barrett's esophagus Barrett 30/31

食管癌 Esophageal carcinoma 34/35

感染性食管炎 Infectious esophagitis 44/45

食管撕裂 Esophageal tears 48/49

食管灼伤 Esophageal burns 48/49

胃部疾病 Gastric disease 52/53

胃炎 Gastritis 52/53

- 特殊类型胃炎 Special types of gastritis 54/55

食管裂孔疝 Hiatal hernia 58/59

消化性溃疡 Peptic ulcer disease 60/61

- 幽门螺旋杆菌 H.pylori 68/69

卓艾综合征 Zollinger-Ellison syndrome 72/73

胃癌 Gastric carcinoma 78/79

胃肠道基质瘤 Gastrointestinal stromal tumour 92/93

MALT 淋巴瘤 MALT lymphomas	98/99
肠道疾病 Disorders of the small and large bowel 102/103	
腹泻 Diarrhea	102/103
• 急性腹泻 Acute diarrhea	102/103
• 慢性腹泻 Chronic diarrhea	112/113
乳糜泻 Celiac disease	116/117
吸收不良和消化不良综合征 Malabsorption and maldigestion	122/123
肠梗阻 Bowel obstruction	128/129
• 小肠梗阻 Small bowel obstruction	128/129
• 大肠梗阻 Large bowel obstruction	130/131
• 肠麻痹 Ileus	132/133
肠系膜缺血 Intestinal ischemia	138/139
炎症性肠病 Inflammatory bowel disease	142/143
• 病 Crohn's disease Crohn	142/143
• 溃疡性结肠炎 Ulcerative colitis	146/147
肠易激综合征 Irritable bowel syndrome	154/155
便秘 Constipation	158/159
憩室病 Diverticular disease	162/163
消化道出血 Gastrointestinal bleeding	166/167
• 上消化道出血 Upper GI bleeding	166/167
• 下消化道出血 Lower GI bleeding	168/169
结直肠癌 Colorectal carcinoma	172/173
肠道息肉 Colorectal polyps	184/185
家族性腺瘤样息肉(FAP) Familial adenomatous polyposis(FAP)	186/187
肝脏疾病 Liver disease 192/193	
急性病毒性肝炎 Acute viral hepatitis	192/193
慢性肝炎 Chronic hepatitis	202/203
肝硬化 Cirrhosis	206/207
• 静脉曲张 Varices	208/209
• 腹水 Ascites	210/211
• 自发性细菌性腹膜炎(SBP) Spontaneous bacterial peritonitis(SBP)	210/211
• 肝性脑病 Hepatic encephalopathy	212/213
• 肝肾综合征 Hepatorenal syndrome	214/215
• 肺肾综合征 Hepatopulmonary syndrome	216/217
• 凝血功能障碍 Coagulation defects	216/217
药物性肝病 Drug-induced liver disease	222/223
酒精性肝病 Alcoholic liver disease	226/227

非酒精性脂肪肝病 Non-alcoholic fatty liver disease	228/229
肝豆状核变性 Wilson's disease	232/233
血色病 Hemochromatosis	236/237
妊娠期肝病 Liver disease of pregnancy	240/241
● 妊娠胆汁淤积性黄疸 Cholestatic jaundice of pregnancy	240/241
● 急性脂肪肝(AFLP) Acute fatty liver(AFLP)	240/241
● HELLP 综合征 HELLP syndrome	242/243
肝囊肿 Liver cysts	248/249
● 单纯性肝囊肿 Simple cysts	248/249
● 多囊肝 Polycystic liver disease	248/249
● 棘球蚴肝囊肿(肝棘球蚴病) Hydatid liver cysts(Cystic Echinococcosis)	250/251
肝脓肿 Liver abscess	254/255
肝脏肿瘤 Tumor of liver	256/257
肝脏良性肿瘤 Benign liver tumor	256/257
● 肝脏腺瘤 Hepatic adenomas	256/257
● 血管瘤 Hemangioma	256/257
● 肝脏局灶性结节性增生 Focal nodular hyperplasia	258/259
肝脏恶性肿瘤 Malignant liver neoplasms	262/263
● 转移性肝恶性肿瘤 Secondary malignant liver neoplasms	266/267
肝移植 Liver transplant	270/271

胆系疾病 Diseases of the biliary tract

胆石病 Cholelithiasis	274/275
急性胆囊炎 Acute cholecystitis	278/279
胆总管结石 Choledocholithiasis	282/283
急性胆管炎 Acute cholangitis	286/287
胆结石性肠梗阻 Gallstone ileus	290/291
原发性胆汁性肝硬化PBC Primary biliary cirrhosis PBC	290/291
硬化性胆管炎 Sclerosing cholangitis	294/295
综合征 Gilbert's syndrome Gilbert's	298/299
综合征 Crigler-Najjer syndrome Crigler-Najjer	300/301
胆囊癌 Carcinoma of the gallbladder	302/303
胆管癌 Cholangiocarcinoma	304/305

胰腺疾病 Disease of the pancreas

急性胰腺炎 Acute pancreatitis	310/311
慢性胰腺炎 Chronic pancreatitis	320/321
胰腺癌 Pancreatic cancer	326/327

腹膜疾病 Peritoneal disorders	336/337
腹膜间皮瘤 Peritoneal mesothelioma	336/337
腹膜假性黏液瘤 Pseudomyxoma peritonei	336/337
缩略词 ABBREVIATIONS	340
单词总汇	356
参考文献	373

Gastrointestinal Diseases

消 化 系 统 疾 病

D

Diseases of the esophagus

食管疾病

食管疾病

■ 食管是一个传送食物的器官，没有明显的吸收和分泌功能。

吞咽困难

定义

■ 因为咽部或食管的异常导致吞咽痛或吞咽困难。“感觉食物黏附在食道壁”为患者的常见主诉。

病因及发病机制

● **口咽部病变**（吞咽初始出现困难→呛咳，咳嗽，鼻腔反流）

◆ 肌肉性病变

- ◇ 多发性肌炎
- ◇ 重症肌无力
- ◇ 肌营养不良
- ◇ 环咽部病变
- ◇ 肌运动失调

◆ 结构性病变

- ◇ Zenker 憩室（咽下部憩室）
- ◇ 甲状腺肿大
- ◇ 颈椎骨质增生

◆ 神经系统病变

- ◇ 皮质病变
- ◇ 延髓病变
- ◇ 外周神经病变

● **食管病变**（从输送食物至食管开始）

◆ 吞咽固体食物困难表示食道有机械梗阻。导致的原因如下：

- ◇ 渐进性梗阻
 - △ 食道癌（年龄>50岁，体重下降）
 - △ 食道溃疡所致狭窄（患者常见症状：烧心）

DISEASES OF THE ESOPHAGUS

- The esophagus is basically an organ of transport with no significant absorptive or secretory function.

DYSPHAGIA

Definition

- Pain with swallowing (odynophagia) or difficulty swallowing due to abnormalities of the oropharynx or esophagus, is a symptom often described as a sticking sensation.

Etiology and pathogenesis

- **Oropharyngeal** (difficulty initiating swallowing → choking, coughing, nasal regurgitation)
 - ◆ Muscular
 - ◇ Polymyositis
 - ◇ Myasthenia gravis
 - ◇ Muscular dystrophy
 - ◇ Cricopharyngeal
 - ◇ Incoordination
 - ◆ Structural
 - ◇ Zenker's diverticulum
 - ◇ Thyromegaly
 - ◇ Cervical spur
 - ◆ Neurological
 - ◇ Cortical
 - ◇ Bulbar
 - ◇ Peripheral
- **Esophageal** (inability to move food down esophagus)
 - ◆ Dysphagia for solids indicates an esophageal mechanical obstruction as a result of:
 - ◇ Progressive
 - △ Carcinoma (age > 50, wt loss)
 - △ Peptic stricture (heartburn)

◇ 间歇性梗阻

△ 食道璞或食道环

△ 食管良性狭窄

△ 食管受压性咽下困难：因为异常的血管（通常是右锁骨下动脉）横跨过食道，压迫食管所致。

◆ 吞咽固体和液体食物均困难表示支配食道的神经肌肉病变。导致的原因如下：

◇ 渐进性梗阻

△ 硬皮病（反流症状）

△ 贲门失弛缓症

◇ 间歇性梗阻

△ 症状性弥漫性食管痉挛 (SDES) (胸痛)

● 吞咽痛

◆ 感染因素 (HIV, CMV, HSV)

◆ 腐蚀剂

诊断

● 口咽病变所致吞咽困难：口咽食管造影。

● 食管病变所致吞咽困难：上消化道钡餐，胃镜，食管测酸，测压。如发现梗阻性病变，可直接在胃镜下行取材活检。

● 吞咽痛：上消化道钡餐或胃镜检查。

治疗

● 针对病因治疗。例如贲门失弛缓症，可采用注射肉毒杆菌；使用钙离子通道阻滞剂或者内镜下气囊扩张术等方法，但以上方法仅能取得短期疗效。若要取得长期疗效需行下食道括约肌切开术。

重 点：

★ 吞咽困难：固体，液体或者两者；间歇性，渐进性；烧心症状。

- ◇ Intermittent
 - △ An esophageal web or ring
 - △ Benign esophageal stricture
 - △ Dysphagia lusoria, which occurs when an anomalous blood vessel (usually the right subclavian artery) crosses behind the esophagus
- ◆ Dysphagia for solids and liquids indicated an esophageal abnormality as a result of neuromuscular disorder such as:
 - ◇ Progressive
 - △ Scleroderma (reflux symptoms)
 - △ Achalasia
 - ◇ Intermittent
 - △ Symptomatic diffuse esophageal spasm (SDES) (chest pain)
- **Odynophagia**
 - ◆ Infectious agents (HIV, CMV, HSV)
 - ◆ Caustic agents

Evaluation

- **Oropharyngeal dysphagia:** Videoesophagography.
- **Esophageal dysphagia:** Barium swallow followed by endoscopy, manometry, and/or pH monitoring. If an obstructive lesion is suspected, proceed directly to endoscopy with biopsy.
- **Odynophagia:** Barium study or endoscopy.

Treatment

- Treatment is etiology-dependent. For achalasia, consider botulinum toxin injection, calcium channel blockers, or balloon dilatation as temporizing measures or esophageal myotomy for long-term treatment.

KEY POINTS:

- ★ Dysphagia: Solids, liquids or both; Intermittent, progressive; heartburn.