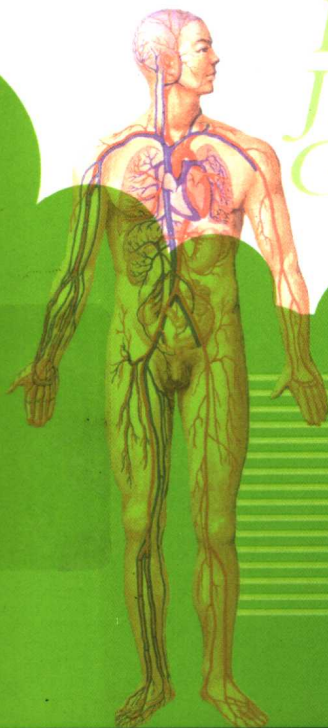


RENTI JIEPOUXUE GEJUE

人体解剖学 歌诀

RENTI
JIEPOUXUE
GEJUE

董明强◎编 著



人民军医出版社
PEOPLE'S MILITARY MEDICAL PRESS

人体解剖学歌诀

RENTI JIEPOUXUE GEJUE

董明强 编著



人民军医出版社

People's Military Medical Press

图书在版编目(CIP)数据

人体解剖学歌诀/董明强编著. —北京:人民军医出版社,2004.10

ISBN 7-80194-396-1

I. 人… II. 董… III. 人体解剖学—普及读物
IV. R322—49

中国版本图书馆 CIP 数据核字(2004)第 061132 号

策划编辑:杨磊石 加工编辑:周晓洲 责任审读:李晨
纳琨
版式设计:周小娟 封面设计:龙岩 责任监印:陈琪福
出版人:齐学进

出版发行:人民军医出版社 经销:新华书店
通信地址:北京市复兴路 22 号甲 3 号 邮编:100842
电话:(010)66882586(发行部)、51927290(总编室)
传真:(010)68222916(发行部)、66882583(办公室)
网址:www.pmp.com.cn

印刷:京南印刷厂 装订:桃园装订厂
开本:787mm×1092mm 1/32
印张:13.125 字数:273千字
版次:2004年10月第1版 印次:2004年10月第1次印刷
印数:0001~4500
定价:22.00元

版权所有 侵权必究
购买本社图书,凡有缺、倒、脱页者,本社负责调换
电话:(010)66882585、51927252

内 容 提 要

本书以全国高等医药院校《系统解剖学》教材为蓝本,经作者精心编排整理,以歌诀形式介绍了解剖学的基本知识,包括人体各系统解剖学名词、部位、形态、结构、与周围组织器官关系及主要生理功能等。全书共载歌诀1000余首,语言精练,通俗押韵,易诵易记。为帮助读者理解,多数歌诀后附有注解。本书内容丰富实用,携带方便,是学习、记忆人体解剖学知识的好帮手,适于医学院校学生和临床医务人员学习参考。

责任编辑 杨磊石 周晓洲

前 言

人体解剖学是研究正常人体形态结构的一门科学,是医学教育中至关重要的一门基础课程。实践证明,只有认真学好解剖学,掌握人体各器官的形态、结构和功能特点,才能学好其他基础课和临床医学课程,从而为以后的临床工作打下坚实的基础。解剖学知识量大,内容繁多,需要记忆的医学名词比比皆是,对于初接触医学的医学生来说,学好解剖学并不是一件轻而易举的事情。

怎样才能学好解剖学呢?记得在学校上解剖课时,老师曾经教我们一些歌诀以帮助记忆,如:“舟月三角豆,大小多角头状沟”、“一嗅二视三动眼,四滑五叉六外展”等。这些歌诀给人的印象极深,至今记忆犹新。由此,笔者想到:如果将解剖学的大部分内容都用歌诀形式加以概括,必将明显提高记忆效率,也使医学生从枯燥的死记硬背中摆脱出来,走上一条记忆的捷径。基于这种考虑,笔者编写了《人体解剖学歌诀》,旨在为在校的医学生学习解剖学提供一种新的学习方法,也可供临床医师和医学教师学习参考。

《人体解剖学歌诀》是以全国高等医药院校教材《系统解剖学》(第5版)为蓝本,参考其他几种版本的《解剖学》教材,按其章节顺序依次编写的。除少数非重点内容之外,教材中的大部分内容均纳入歌诀的概括之中,其中包括人体各部解剖学名称、位置、结构、与周围组织器官的关系及主要生理功能等。全书共收载歌诀1 000余首,多数歌诀后附有详细的注

解,使其具有相对的独立性。读者在阅读此书时,最好与教材相互对照,以便全面、准确地理解歌诀的内容。

本书所载歌诀在语言上力求通俗押韵,易诵易记;在形式上活泼多样,不拘一格,或七言,或五言,或六言,或一韵到底,或双句转韵;篇幅或长或短,根据内容灵活决定。

以歌诀形式描述解剖学知识毕竟是初步尝试,加之笔者水平有限,书中如有不足甚至谬误,恳请读者朋友批评指正。

本书编写过程中,承蒙恩师张国贤教授、任启明老师和邱玉冰主任医师的支持、指导和润稿;承蒙杨柏青、孙玉婵、龚品、禹长芳等朋友帮助查阅资料和校稿,谨此一并致谢。

董明强

2004年8月

目 录

运 动 系 统

第一章 骨学.....	(3)
第一节 总论.....	(3)
一、骨的分类	(3)
二、骨的表面形态	(4)
三、骨的构造	(4)
四、人体骨骼数	(5)
第二节 中轴骨骼.....	(5)
一、躯干骨	(5)
(一)椎骨.....	(5)
(二)胸骨.....	(7)
(三)肋骨.....	(7)
二、颅	(7)
(一)脑颅骨.....	(7)
(二)面颅骨.....	(9)
(三)颅的整体观	(11)
(四)新生儿颅骨特征	(15)
第三节 附肢骨骼	(15)
一、上肢骨.....	(16)
(一)上肢带骨	(16)



(二)自由上肢骨	(16)
二、下肢骨	(18)
(一)下肢带骨	(18)
(二)自由下肢骨	(20)
第二章 关节学	(23)
第一节 总论	(23)
一、直接连结	(23)
二、间接连结	(23)
(一)关节的基本构造	(23)
(二)关节的辅助结构	(24)
(三)关节的运动	(24)
(四)关节的分类	(24)
第二节 中轴骨连结	(24)
一、躯干骨的连结	(24)
(一)脊柱	(24)
(二)胸廓	(26)
二、颅骨的连结	(27)
第三节 附肢骨连结	(28)
一、上肢骨的连结	(28)
(一)上肢带骨连结	(28)
(二)自由上肢骨连结	(29)
二、下肢骨的连结	(31)
(一)下肢带骨连结	(31)
(二)自由下肢骨连结	(33)
第三章 肌学	(36)
第一节 总论	(36)
一、肌的形态	(36)

二、肌的构造	(36)
三、肌的起止	(37)
四、肌的配布	(37)
五、肌的杠杆作用	(37)
六、肌的命名法	(38)
七、肌的辅助装置	(38)
八、肌的血液供应	(38)
九、肌的淋巴回流	(39)
十、肌的神经支配	(39)
第二节 头肌	(39)
一、面肌	(39)
二、咀嚼肌	(40)
三、表情肌	(41)
第三节 颈肌	(41)
一、颈浅肌和颈外侧肌	(41)
二、颈前肌	(42)
三、颈深肌	(43)
四、颈部筋膜	(43)
第四节 躯干肌	(44)
一、背肌	(44)
(一)背浅肌	(44)
(二)背深肌	(45)
(三)背部筋膜	(46)
二、胸肌	(46)
(一)胸上肢肌	(46)
(二)胸固有肌	(47)
(三)胸部筋膜	(48)



三、膈	(48)
四、腹肌	(49)
(一)前外肌群	(49)
(二)后群(腰方肌)	(51)
(三)腹股沟管	(51)
(四)腹股沟疝	(52)
(五)腹部筋膜	(52)
第五节 上肢肌	(53)
一、上肢带肌	(53)
二、臂肌	(54)
(一)前群	(54)
(二)后群(肱三头肌)	(55)
三、前臂肌	(55)
(一)前群	(55)
(二)后群	(57)
四、手肌	(58)
(一)外侧群	(58)
(二)内侧群	(58)
(三)中间群	(59)
五、上肢的局部记载	(59)
(一)腋窝	(59)
(二)三角胸肌间沟	(59)
(三)三边孔和四边孔	(60)
(四)肘窝	(60)
(五)腕管	(60)
六、上肢筋膜	(60)
第六节 下肢肌	(61)

一、腕肌.....	(61)
(一)前群	(61)
(二)后群	(62)
二、大腿肌.....	(63)
(一)前群	(64)
(二)内侧群	(64)
(三)后群	(65)
三、小腿肌.....	(65)
(一)前群	(66)
(二)外侧群(腓骨长肌、腓骨短肌)	(66)
(三)后群	(67)
四、足肌.....	(68)
五、下肢的局部记载.....	(68)
(一)梨状肌上孔和梨状肌下孔	(68)
(二)血管腔隙和肌腔隙	(68)
(三)股管	(69)
(四)股三角	(69)
(五)收肌管	(69)
(六)腘窝	(69)
六、下肢筋膜.....	(70)
第七节 体表的肌性标志	(70)

内 脏 学

第四章 总论	(73)
一、内脏的一般结构.....	(73)



二、胸部标志线和腹部分区	(73)
(一)胸部标志线	(73)
(二)腹部分区	(73)
第五章 消化系统	(74)
第一节 口腔	(74)
一、口唇	(74)
二、颊	(75)
三、腭	(75)
四、牙	(76)
(一)牙的种类和排列	(76)
(二)牙的形态	(77)
(三)牙组织	(77)
五、舌	(77)
(一)舌的形态	(78)
(二)舌黏膜	(78)
(三)舌肌	(78)
六、唾液腺	(79)
(一)腮腺	(79)
(二)下颌下腺	(80)
(三)舌下腺	(80)
第二节 咽	(80)
一、咽的位置和形态	(80)
二、咽的分部	(80)
(一)鼻咽	(81)
(二)口咽	(81)
(三)喉咽	(82)
(四)咽壁肌	(82)

第三节 食管	(82)
一、食管的位置和分部	(82)
二、食管的狭窄部	(83)
三、食管壁的结构	(83)
第四节 胃	(84)
一、胃的形态	(84)
二、胃的分部	(84)
三、胃的位置	(85)
四、胃壁的结构	(85)
第五节 小肠	(86)
一、十二指肠	(86)
(一)上部	(87)
(二)降部	(87)
(三)水平部	(87)
(四)升部	(88)
二、空肠与回肠	(88)
第六节 大肠	(89)
一、盲肠	(89)
二、阑尾	(89)
三、结肠	(90)
四、直肠	(91)
五、肛管	(91)
第七节 肝	(92)
一、肝的形态	(93)
二、肝的位置和毗邻	(94)
三、肝的分叶与分段	(94)
四、肝外胆管系统	(95)



(一)胆囊	(95)
(二)肝管与肝总管	(96)
(三)胆总管	(96)
第八节 胰	(97)
一、胰的位置与毗邻	(97)
二、胰的分部	(98)
第六章 呼吸系统	(100)
第一节 鼻	(100)
一、外鼻	(100)
二、鼻腔	(101)
三、鼻窦	(101)
第二节 喉	(102)
一、喉软骨	(103)
二、喉的连结	(104)
三、喉肌	(105)
四、喉腔	(107)
(一)喉口	(107)
(二)喉前庭	(107)
(三)喉中间腔	(107)
(四)声门下腔	(108)
第三节 气管与支气管	(108)
一、气管	(108)
二、支气管	(109)
(一)右主支气管	(109)
(二)左主支气管	(109)
第四节 肺	(109)
一、肺的形态	(110)

二、胎儿肺与成人肺的区别	(110)
三、支气管树	(111)
四、支气管肺段	(111)
五、支气管及肺段的血液供应	(111)
第五节 胸膜	(112)
一、壁胸膜	(112)
二、脏胸膜	(113)
三、胸膜腔	(113)
四、胸膜隐窝	(113)
五、胸膜与肺的体表投影	(113)
第六节 纵隔	(114)
一、上纵隔	(115)
二、下纵隔	(115)
第七章 泌尿系统	(117)
第一节 肾	(117)
一、肾的形态	(117)
二、肾的位置与毗邻	(118)
三、肾的被膜	(119)
(一)纤维囊	(119)
(二)脂肪囊	(119)
(三)肾筋膜	(120)
四、肾的结构	(120)
五、肾段血管与肾段	(121)
六、肾的畸形与异常	(121)
第二节 输尿管	(122)
一、输尿管腹部	(122)
二、输尿管盆部	(122)



三、输尿管壁内部	(123)
四、输尿管全程的三处狭窄	(123)
第三节 膀胱	(123)
一、膀胱的形态	(124)
二、膀胱的内面结构	(124)
三、膀胱的位置与毗邻	(124)
第四节 女性尿道	(125)
第八章 男性生殖系统	(126)
第一节 男性内生殖器	(126)
一、睾丸	(126)
(一)形态	(126)
(二)结构	(127)
二、附睾	(127)
三、输精管和射精管	(128)
(一)输精管	(128)
(二)精索	(128)
(三)射精管	(129)
四、精囊	(129)
五、前列腺	(129)
(一)形态	(129)
(二)位置	(130)
六、尿道球腺	(130)
七、精液	(131)
第二节 男性外生殖器	(131)
一、阴囊	(131)
二、阴茎	(132)
第三节 男性尿道	(133)

一、前列腺部	(134)
二、膜部	(134)
三、海绵体部	(134)
四、尿道的三个狭窄、三个膨大和二个 弯曲	(135)
第九章 女性生殖系统	(136)
第一节 女性内生殖器	(136)
一、卵巢	(136)
(一)卵巢的形态	(136)
(二)卵巢的固定装置	(137)
二、输卵管	(138)
三、子宫	(139)
(一)子宫的形态	(139)
(二)子宫壁的结构	(140)
(三)子宫的位置	(140)
(四)子宫的固定装置	(141)
四、阴道	(143)
五、前庭大腺	(143)
第二节 女性外生殖器	(144)
一、阴阜	(144)
二、大阴唇	(144)
三、小阴唇	(144)
四、阴道前庭	(144)
五、阴蒂	(145)
六、前庭球	(145)
第十章 腹膜	(146)
一、概述	(146)