

正 常 人 体 学  
图 谱



上海科学技术出版社

# 正常人体学

## 图谱

上海第一医学院 上海第二医学院  
上海中医学院 第二军医大学  
上海铁道医学院 上海医学专科学校

编 著



上海科学技术出版社

### 內 容 提 要

这本图谱是《正常人体学》的插图专册。《正常人体学》是由过去的正常人体解剖学、組織胚胎学、生理学和生物化学綜合而成立的一門新学科。这本图谱密切配合《正常人体学》的教学內容，帮助学生加强对有关文字叙述上的理解。本图谱供医学院校教师、学生及医务卫生工作人員参考。

## 正 常 人 体 学 图 譜

上海第一医学院等 編著

\*

上海科学技术出版社出版

(上海瑞金二路450号)

上海市书刊出版业营业許可証出 093 号

新华书店上海发行所发行 各地新华书店經售

上海新华印刷厂印刷

\*

开本 787×1092 1/18 印張 18 插頁 30 圖 623

1961年5月第1版 1961年5月第1次印刷

印數 1-11,300

統一書号： 14119·984

定 价：(十) 3.50 元

# 目 录

## 第一篇 緒 論(第一至三章,无图)

## 第二篇 人体的基本形态結構与机能

上篇 細胞与組織	图 IX-1 至图 IX-56
第四章 細胞与間质····· 1	第十章 消化系統····· 209
图 IV-1 至图 IV-4	图 X-1 至图 X-84
第五章 基本組織····· 4	第十一章 循环系統····· 255
图 V-1 至图 V-54	图 XI-1 至图 XI-79
下篇 器官与系統	第十二章 呼吸系統····· 302
第六章 皮毛····· 35	图 XII-1 至图 XII-27
图 VI-1 至图 VI-6	第十三章 泌尿系統····· 319
第七章 运动装置····· 39	图 XIII-1 至图 XIII-38
图 VII-1 至图 VII-128	第十四章 生殖系統····· 339
第八章 神經系統····· 102	图 XIV-1 至图 XIV-35
图 VIII-1 至图 VIII-96	第十五章 內分泌腺····· 362
第九章 分析器····· 176	图 XV-1 至图 XV-10
	第十六章 网状內皮系統(无图)
	第十七章 机体的完整統一性(无图)

## 第三篇 人 与 环 境

第十八章 人与自然····· 369	第十九章 人与社会····· 372
图 XVIII-1 至图 XVIII-6	图 XIX-1 至图 XIX-2

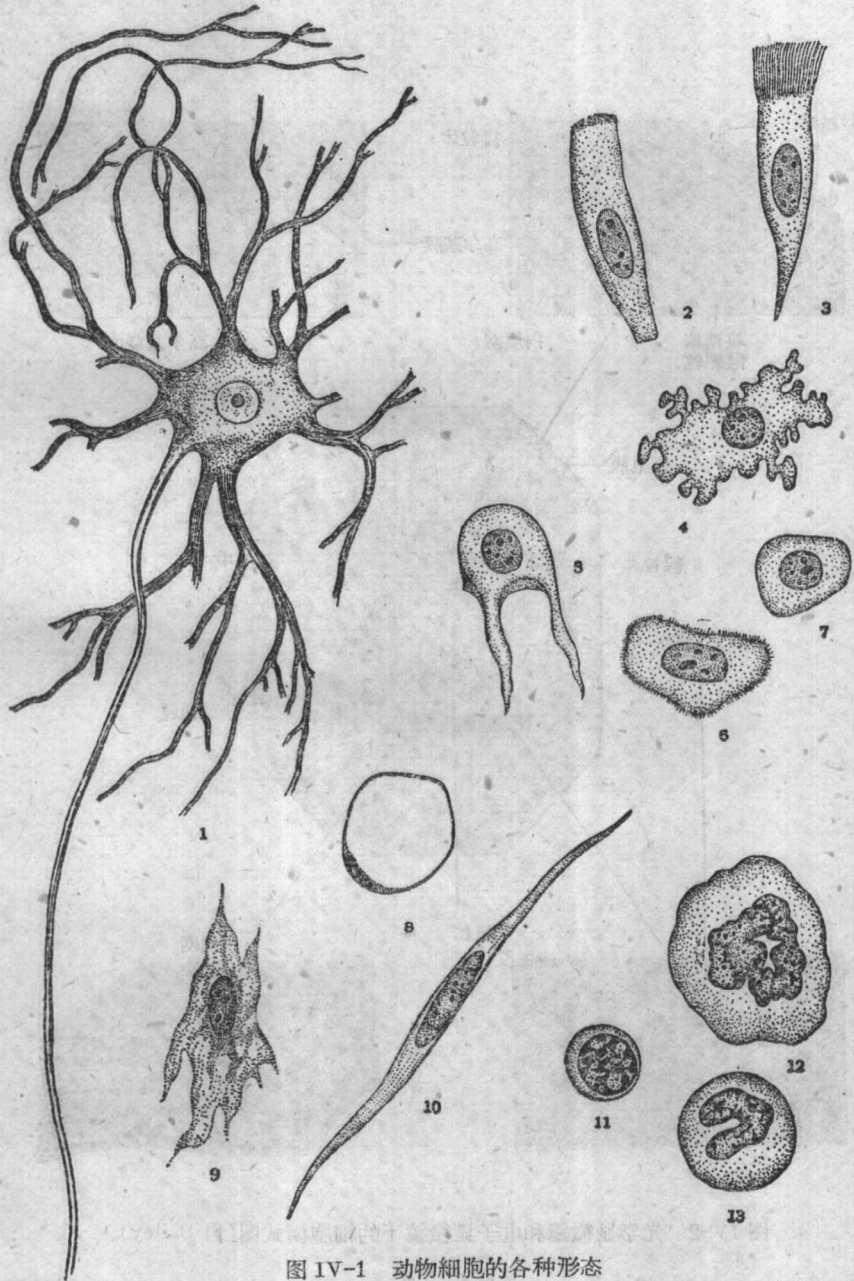


图 IV-1 动物细胞的各种形态

1. 神经细胞 2~7. 上皮细胞 8. 脂肪细胞 9. 成纤维细胞 10. 平滑肌细胞 11~13. 白血细胞

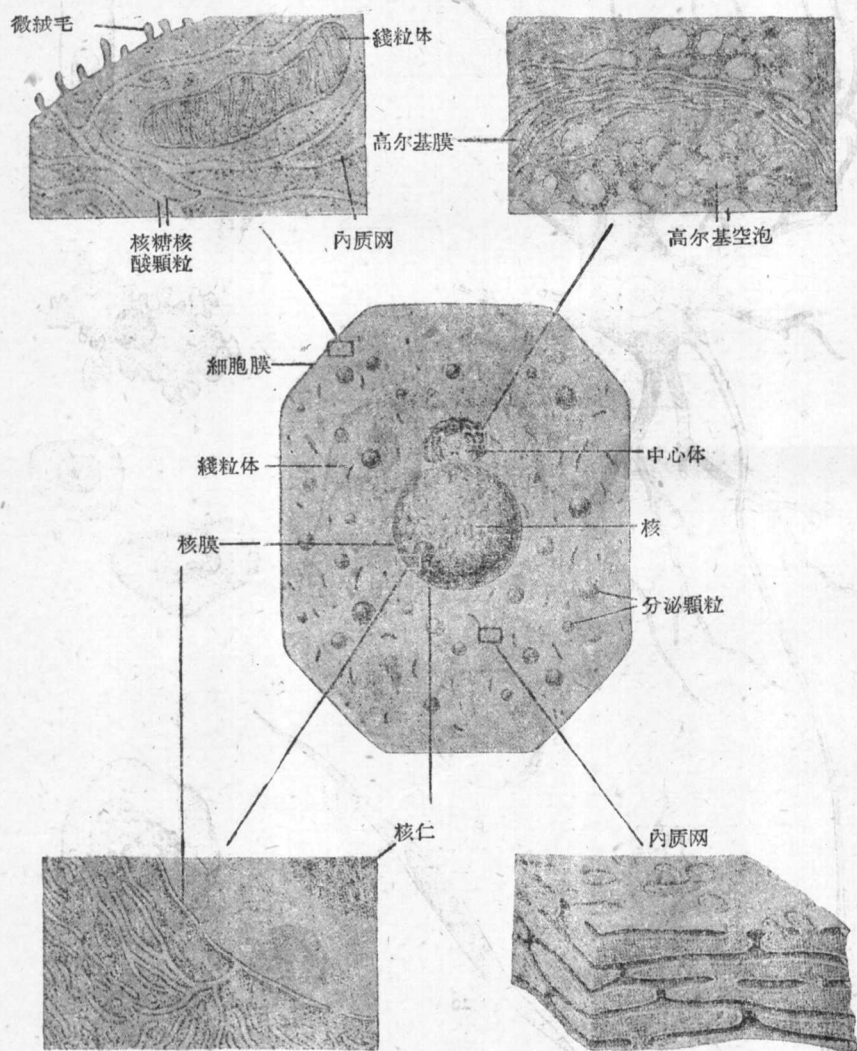


图 IV-2 光学显微镜和电子显微镜下的细胞模式图(自 Bailey)

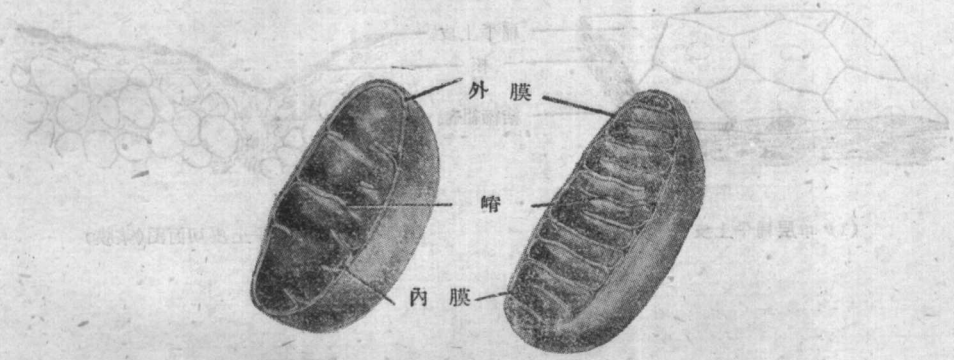


图 IV-3 线粒体模式图(自 Ham)

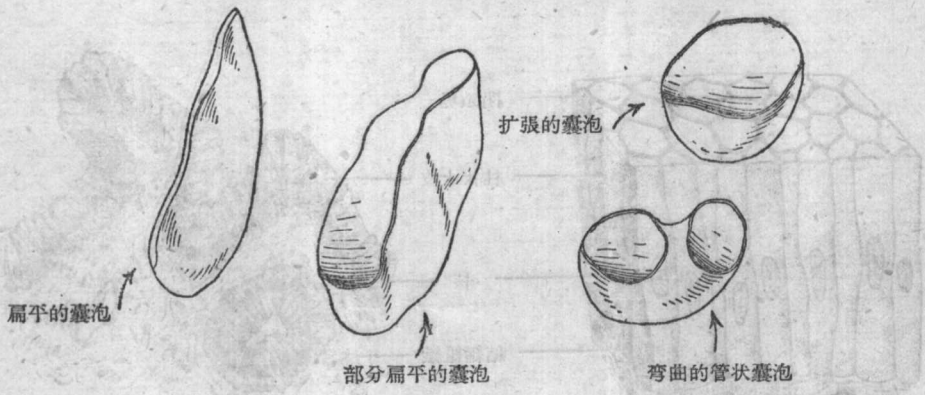
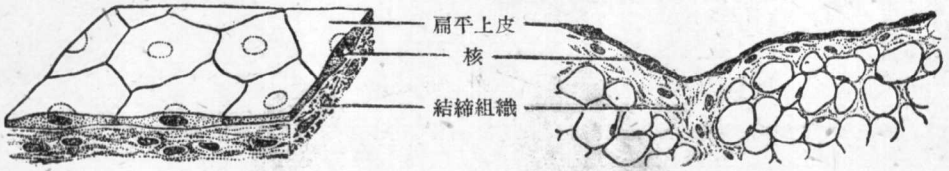
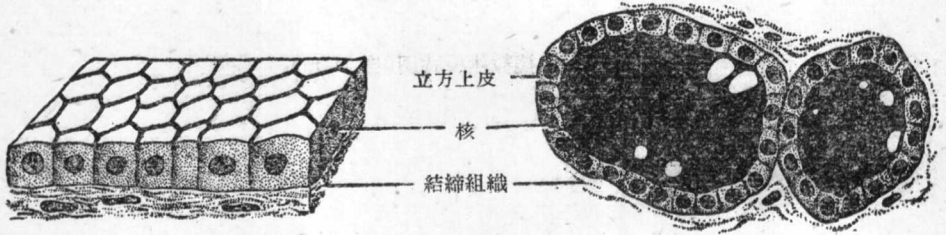


图 IV-4 各种膜质囊泡(自 Ham)



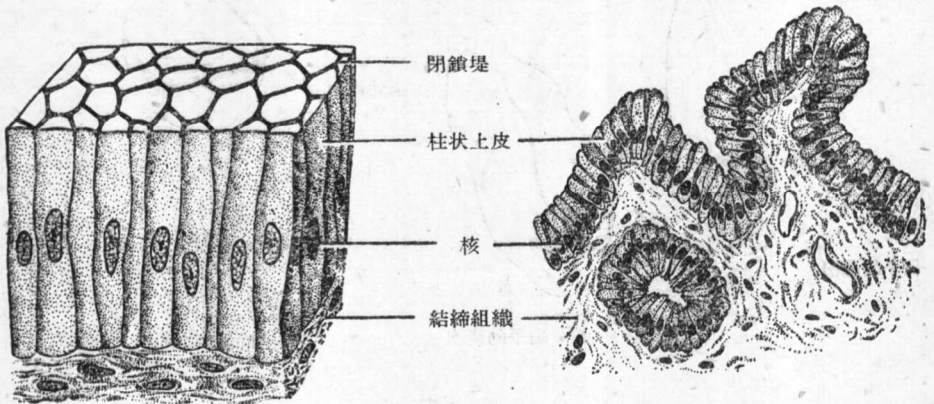
(1) 单层扁平上皮

(2) 单层扁平上皮切面图(浆膜)



(3) 单层立方上皮

(4) 单层立方上皮切面图(甲状腺)

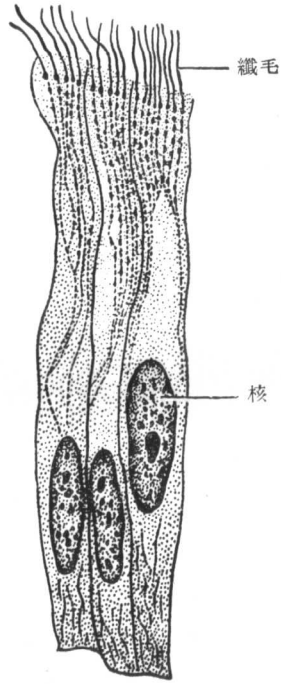


(5) 单层柱状上皮

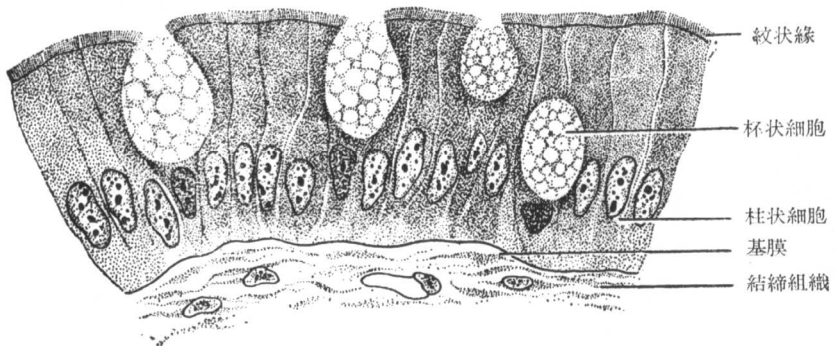
(6) 单层柱状上皮切面图(胆囊)

图V-1 上皮组织的一般形态

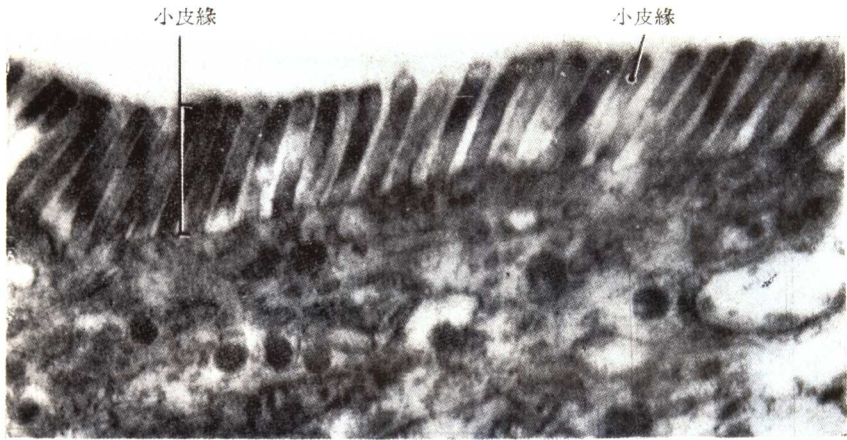




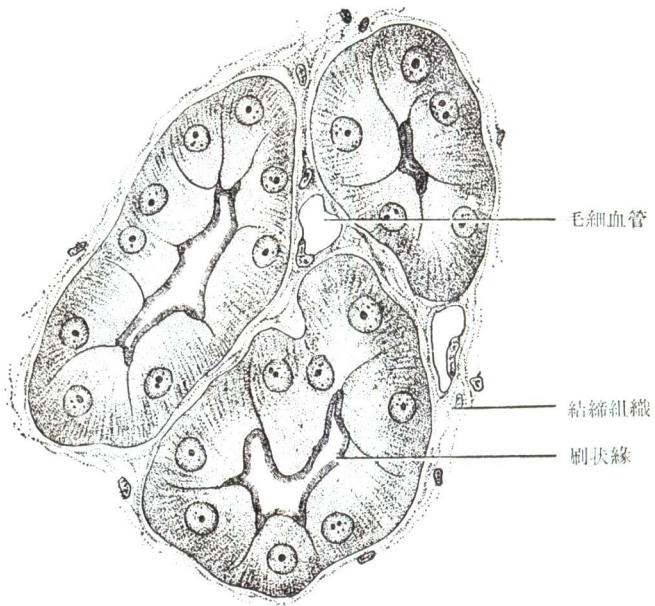
图V-2(1) 河蚌腸上皮示纖毛



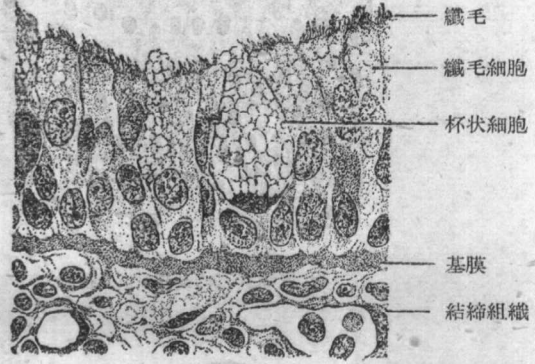
图V-2(2) 腸型上皮(小腸)



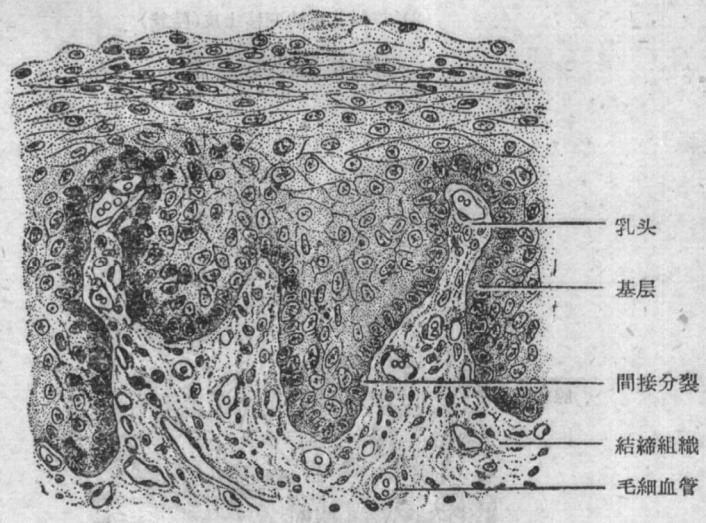
图V-2(3) 电子显微镜下鼠胚胎的腸上皮(自Ham, 仿Palade)



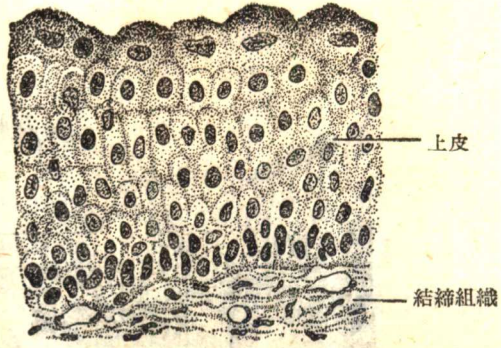
图V-2(4) 腎型上皮(腎近曲小管)



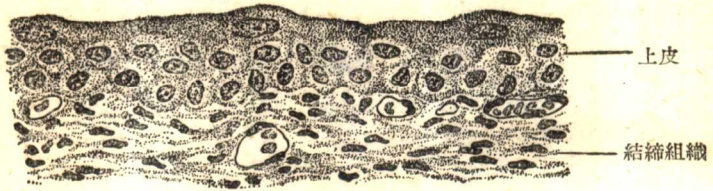
图V-3 假复层柱状纤毛上皮(气管)



图V-4 未角化的皮肤型上皮(食管切片)

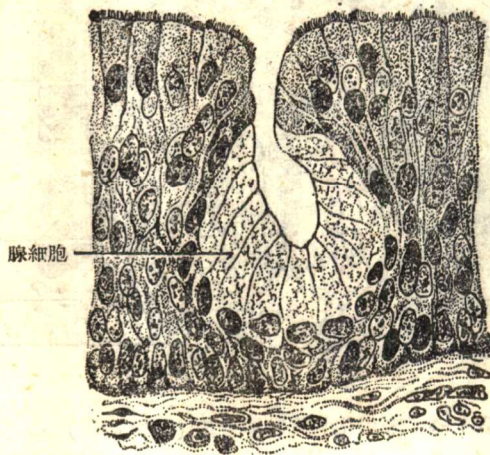


(1) 收縮状态的变移上皮(膀胱)

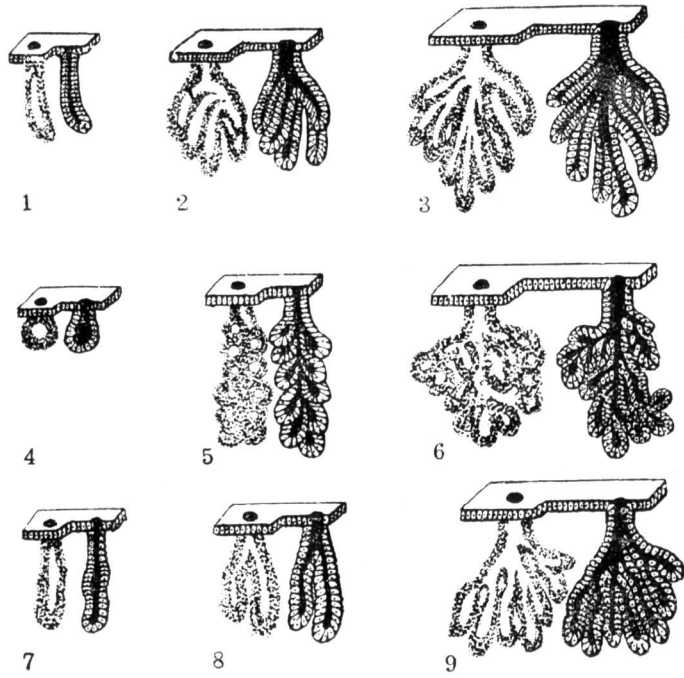


(2) 扩张状态的变移上皮(膀胱)

图V-5 变移上皮

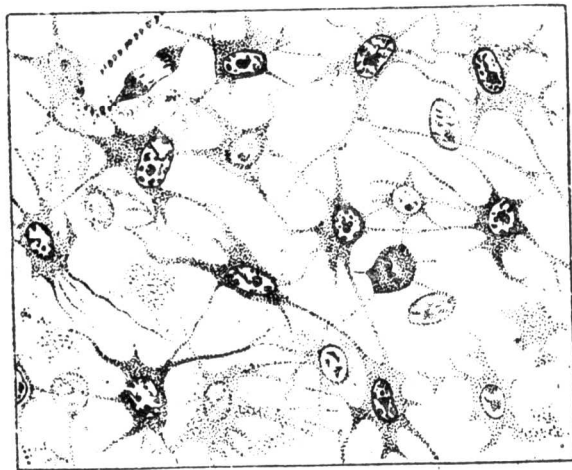


图V-6 上皮内腺(喉头上皮)

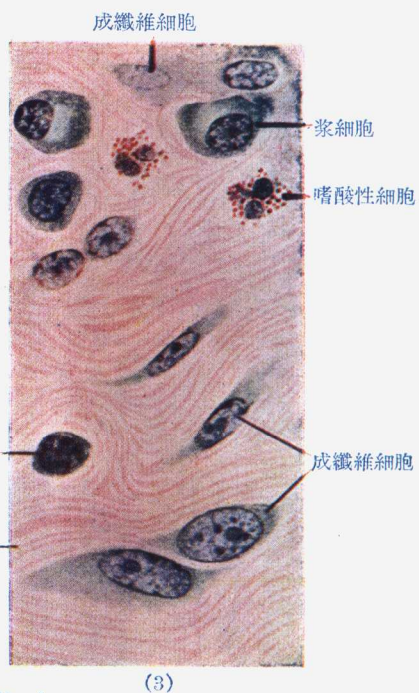
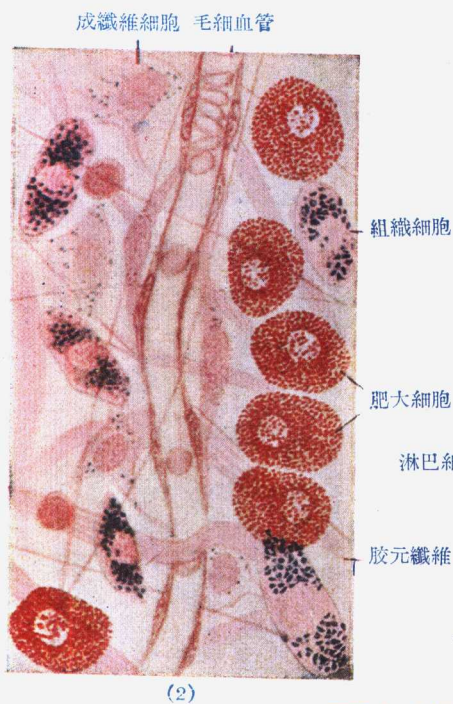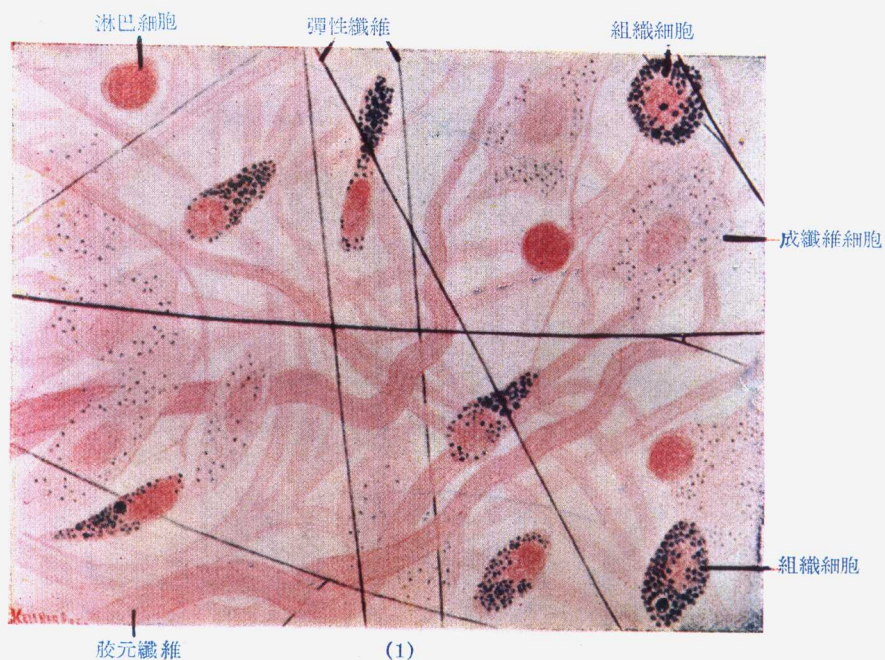


图V-7 各种腺体结构的模式图

1.单管状腺 2.分支管状腺 3.复管状腺 4.单泡状腺 5.分支泡状腺  
6.复泡状腺 7.单管泡状腺 8.分支管泡状腺 9.复管泡状腺

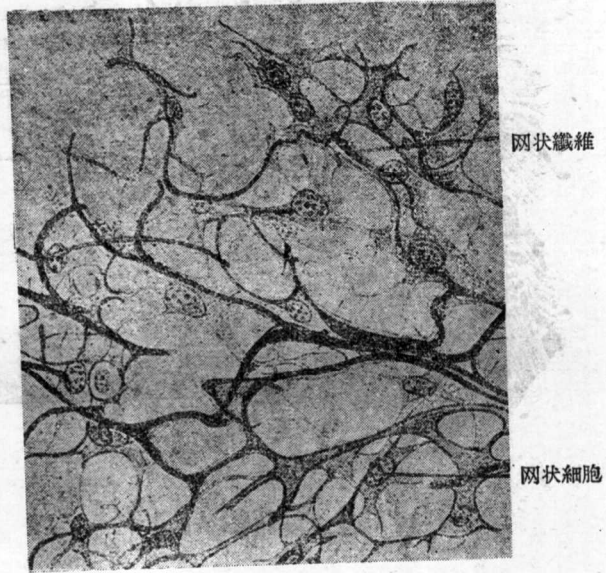


图V-8 鸡胚胎皮下间充质组织细胞体

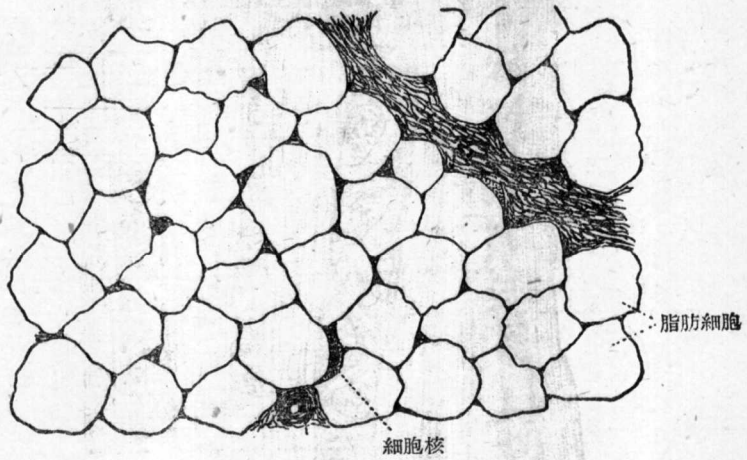


图V-9 (自 Bailey)

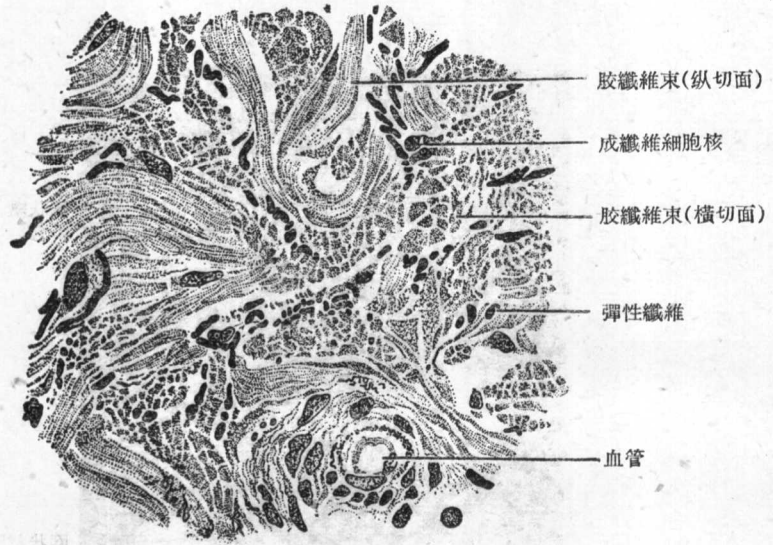
1. 鼠皮下疏松結締組織注射台盼藍后的平鋪片, 固定后彈性纖維染雷瓊辛复紅, 胶原纖維和細胞染偶氮卡紅
2. 鼠皮下疏松結締組織注射台盼藍后的平鋪片用中性紅染肥大細胞
3. 猴結腸粘膜炎下层的疏松結締組織切片(苏木精-伊紅-天青染色)



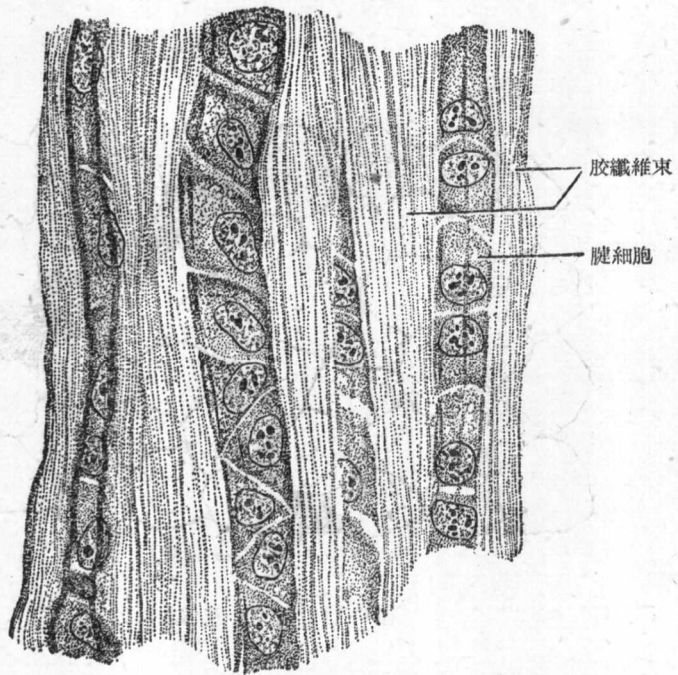
图V-10 牛淋巴結的网状組織



图V-11 脂肪組織

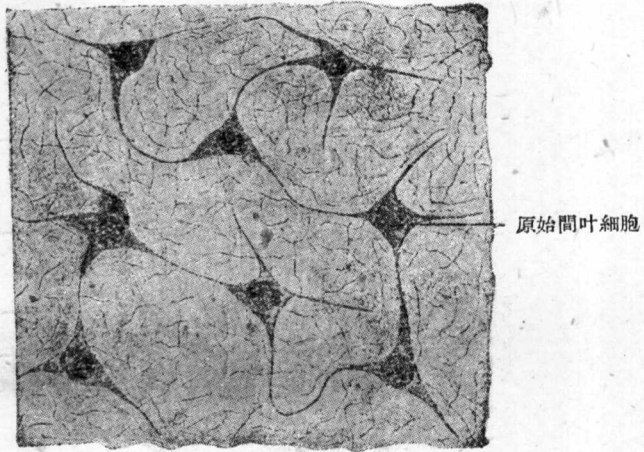


图V-12 致密结缔组织(真皮切片)

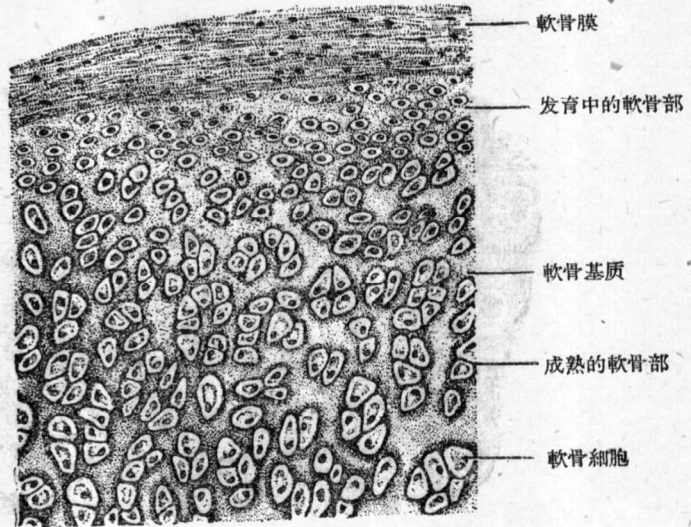


图V-13 腱的纵切面





图V-14 粘性結締組織



图V-15(1) 兔肋骨的透明軟骨低倍鏡觀