

全国美容医学特色教材



美容 皮肤科学

主编 张信江 涂彩霞

MEIRONG PIFUKEXUE



 人民军医出版社
PEOPLE'S MILITARY MEDICAL PRESS

美容皮肤科学

MEIRONG PIFUKEXUE

主 编 张信江 涂彩霞

副主编 陈德宇 金哲虎

编 委 (以姓氏笔画为序)

王 威	王 钢	邓 军	冉玉平	边二堂
刘长君	孙 翔	李大铁	李新新	肖 和
张信江	陈永艳	陈晓红	陈袅袅	陈德宇
邵文辉	武三卯	金哲虎	孟昭影	袁 伟
涂彩霞	徐海环	曹碧兰	符 刚	梁 煜



人 民 军 医 出 版 社

People's Military Medical Press

北 京

图书在版编目(CIP)数据

美容皮肤科学/张信江,涂彩霞编. —北京:人民军医出版社,2004.1

全国美容医学特色教材

ISBN 7-80194-006-7

I. 美… II. ①张…②涂… III. ①皮肤-保健 ②皮肤病-防治 IV. ①TS974.1 ②R751

中国版本图书馆 CIP 数据核字(2003)第 077779 号

主 编:张信江 涂彩霞

出 版 人:齐学进

策划编辑:张怡泓

加工编辑:赵晶辉

责任审读:李 晨

版式设计:赫英华

封面设计:吴朝洪

出版发行:人民军医出版社

地址:北京市复兴路 22 号甲 3 号,邮编:100842,电话:(010)66882586、66882585、51927258

传真:(010)68222916,网址:www.pmp.com.cn

印 刷:北京京海印刷厂

装 订:腾达装订厂

版 次:2004 年 1 月第 1 版,2004 年 1 月第 1 次印刷

开 本:787mm×1092mm 1/16

印 张:17.75 彩页 16 面

字 数:440 千字

印 数:0001~4000

定 价:35.00 元

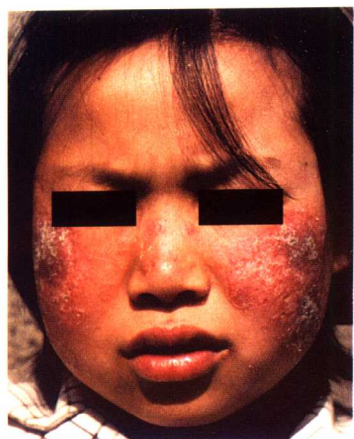(凡属质量问题请与本社联系,电话:(010)51927289、51927290)

内 容 提 要

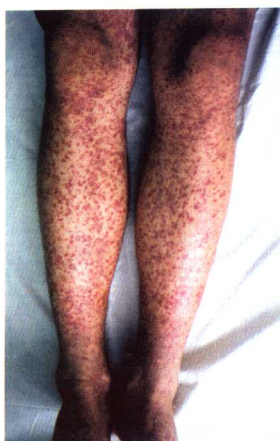本书为全国美容医学特色教材之一,分总论和各论两大部分。总论介绍了与美容皮肤科学相关的基本理论,包括皮肤的结构和功能,美容皮肤的化妆、保健护理、外科技术、中医疗法以及损容性皮肤病的一般特征和诊疗技术。各论共 17 章,分别从病因、发病机制、临床表现、诊断、治疗、预防等方面介绍了各类型损容性皮肤病。本书重视基本知识、基本技能和基础理论,以增强教材的适用性,并相应增加了近年国内外美容皮肤科学的进展和相关学科的知识,在坚持系统性、科学性的同时,着力提高先进性和启发性。

本书是一本内容新颖、科学实用的高等医学院校皮肤、美容专业教材,也适合于各层次的美容皮肤科专业人员、科研人员参考。

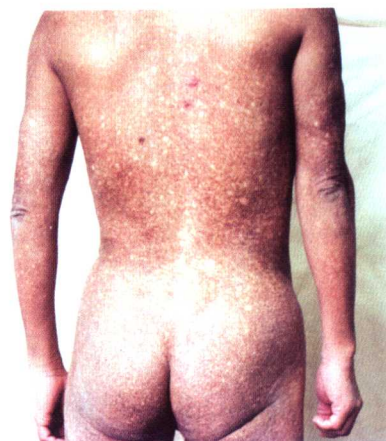责任编辑 张怡泓 赵晶辉



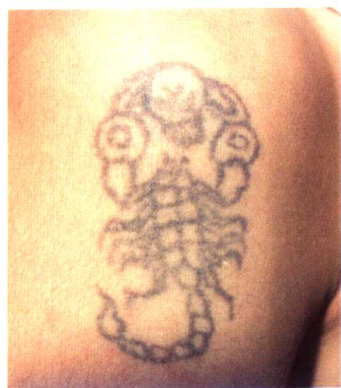彩图1 红斑



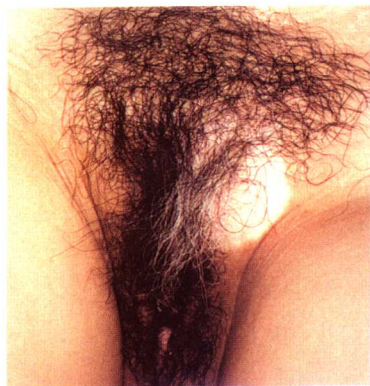彩图2 瘀斑



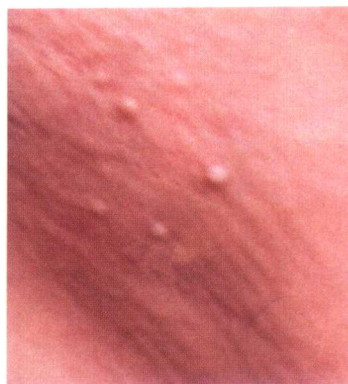彩图3 色素沉着斑



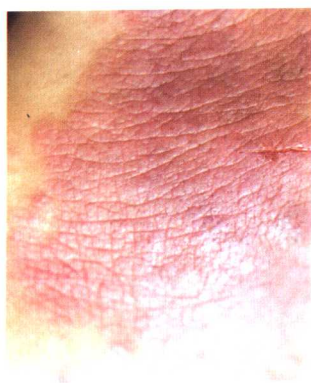彩图4 文身



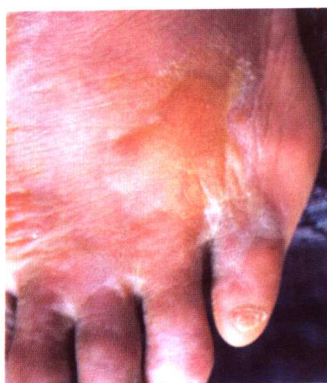彩图5 色素脱失斑



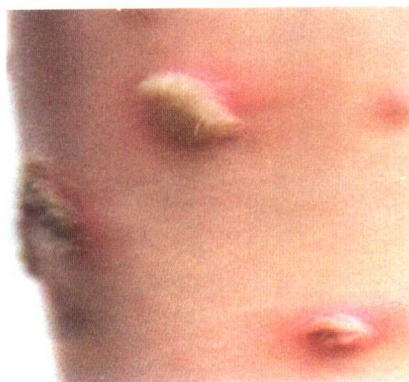彩图6 丘疹



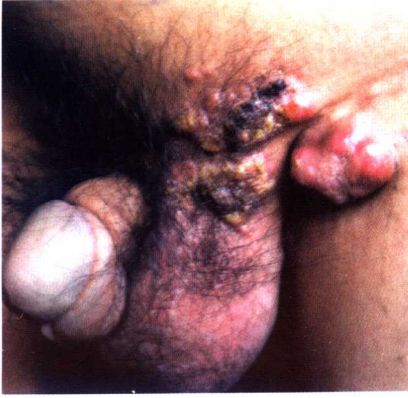彩图7 斑块



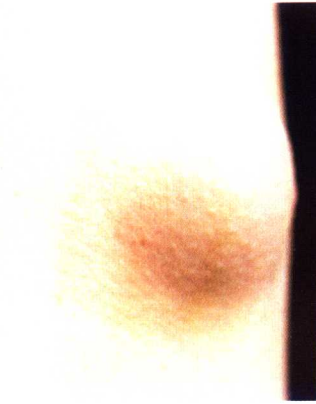彩图8 水疱



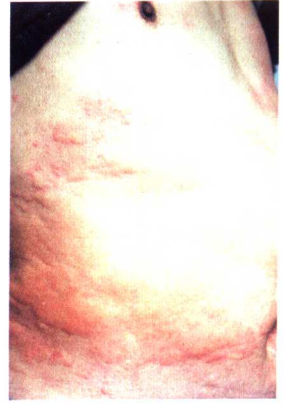彩图9 脓疱



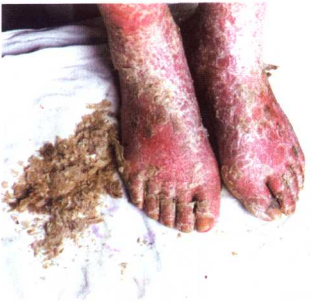彩图10 结节



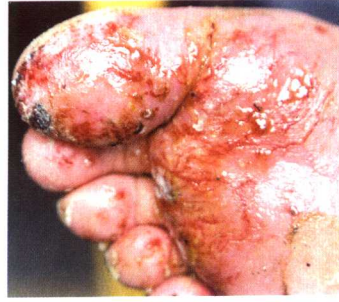彩图11 囊肿



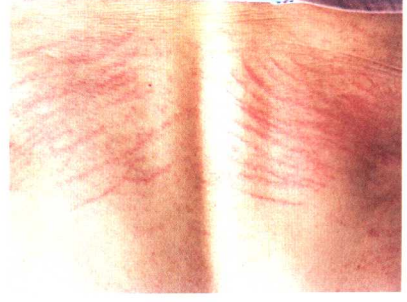彩图12 风团



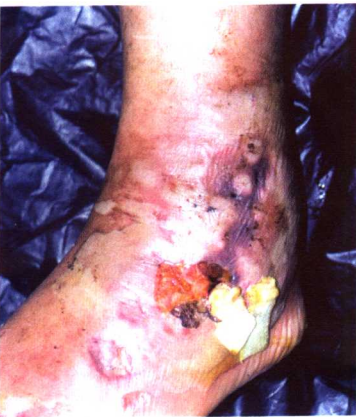彩图13 鳞屑



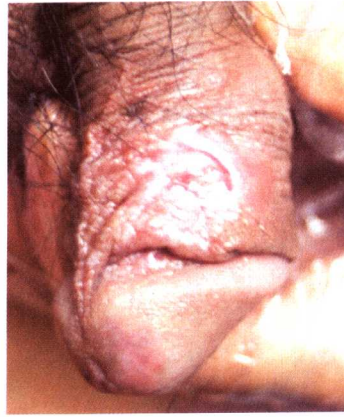彩图14 浸软



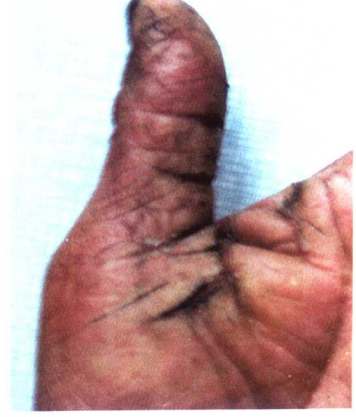彩图15 抓痕



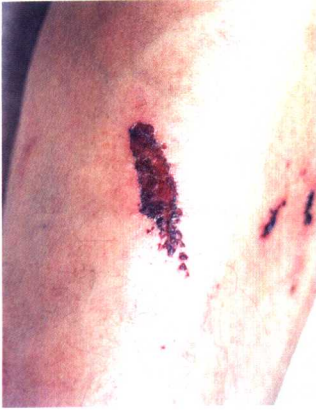彩图16 糜烂



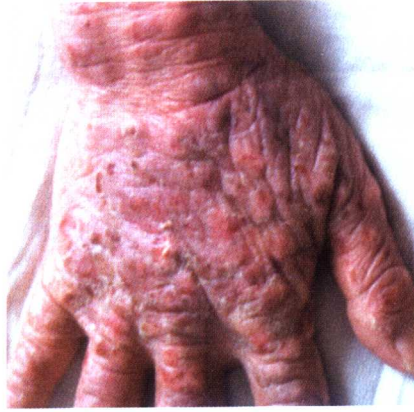彩图17 溃疡



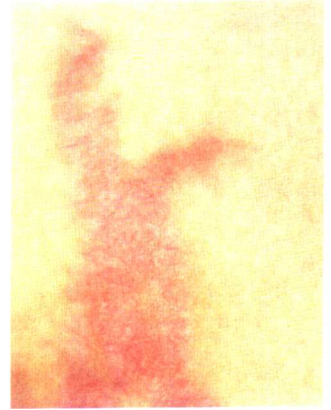彩图18 裂隙



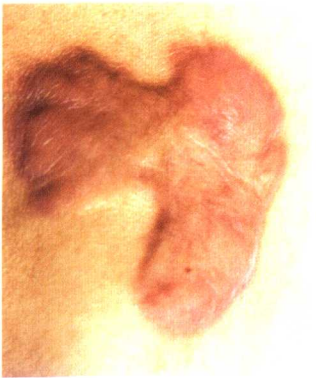彩图 19 痈 (皮)



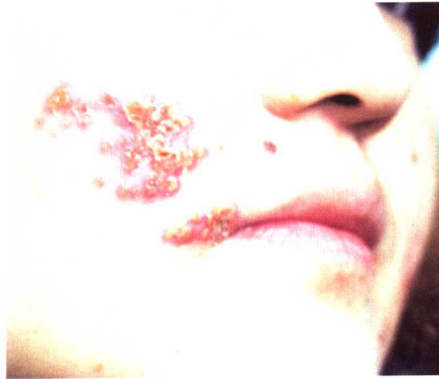彩图 20 苔藓样变



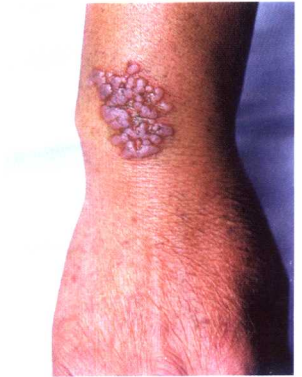彩图 21 萎缩 (纹)



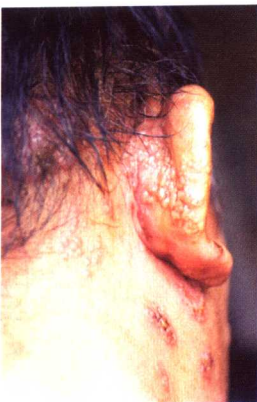彩图 22 瘢痕



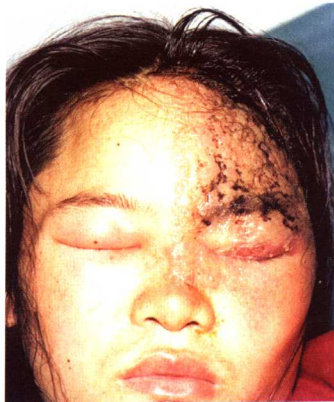彩图 23 单纯疱疹



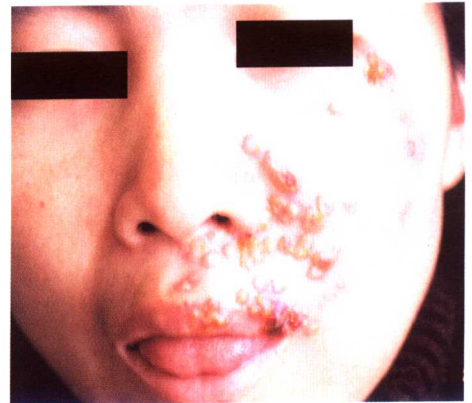彩图 24 手部带状疱疹



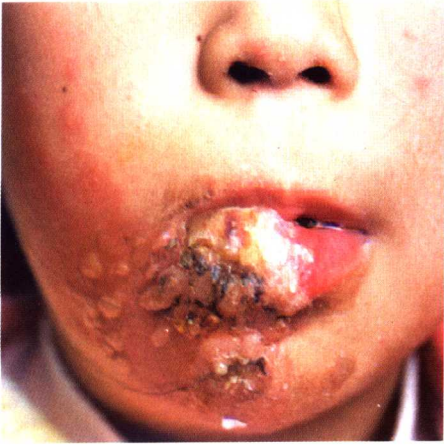彩图 25 耳部带状疱疹



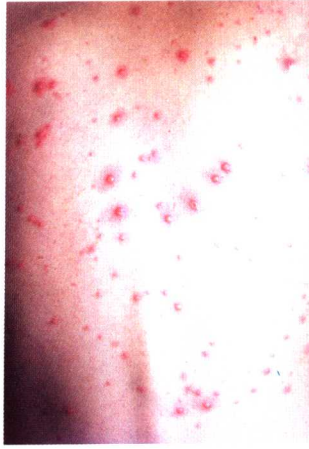彩图 26 三叉神经带状疱疹 (眼支)



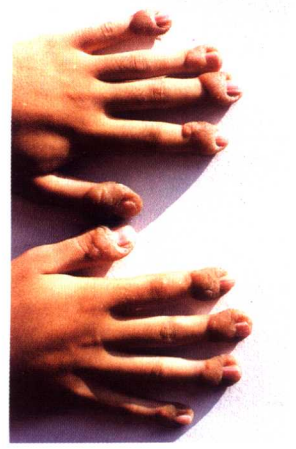彩图 27 三叉神经带状疱疹 (上颌支)



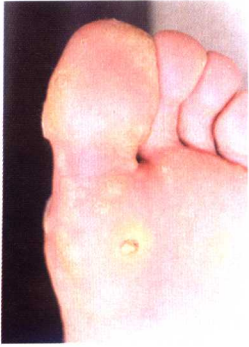彩图 28 三叉神经带状疱疹 (下颌支)



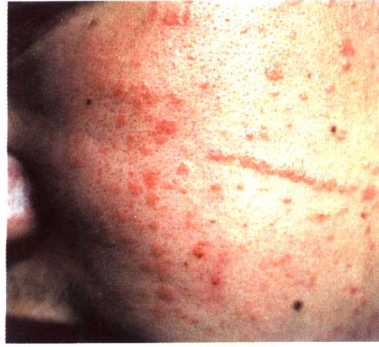彩图 29 水痘



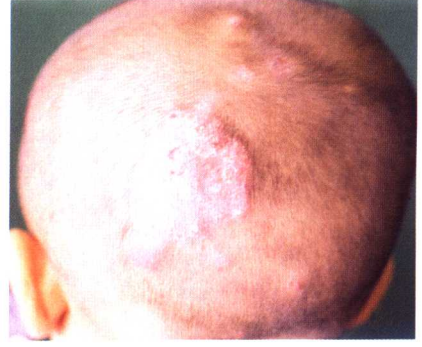彩图 30 寻常疣



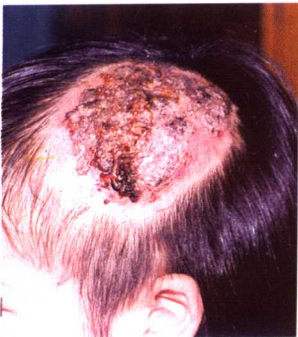彩图 31 跖疣



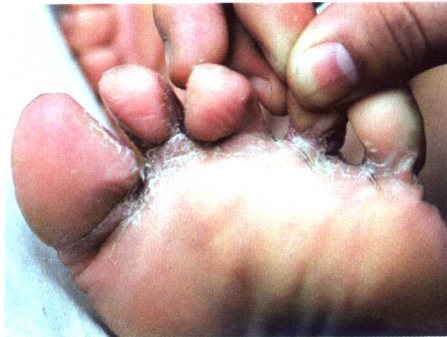彩图 32 扁平疣 (同形反应)



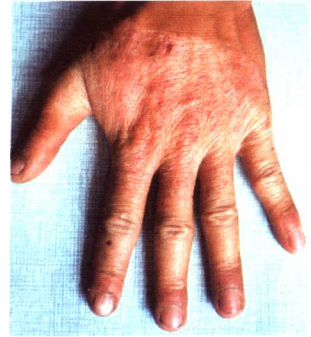彩图 33 黄癣



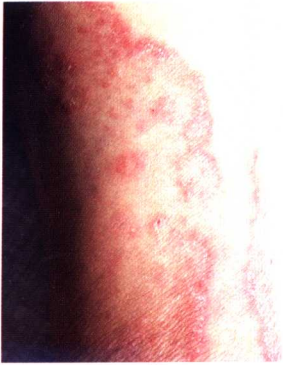彩图 34 脓癣



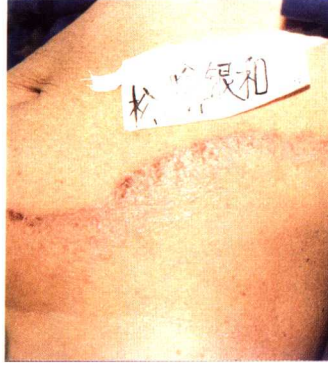彩图 35 足癣



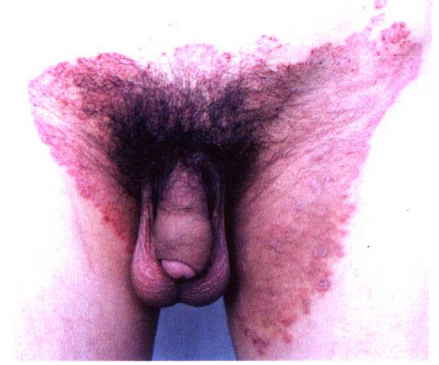彩图 36 手癣



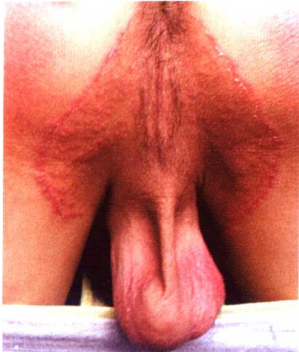彩图 37 体癣 (小腿)



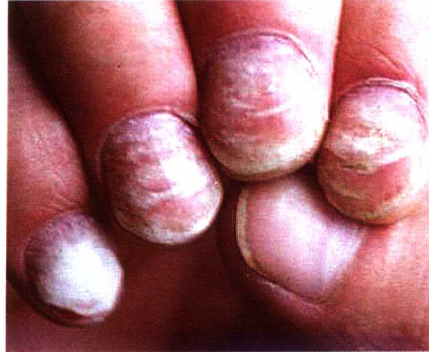彩图 38 体癣



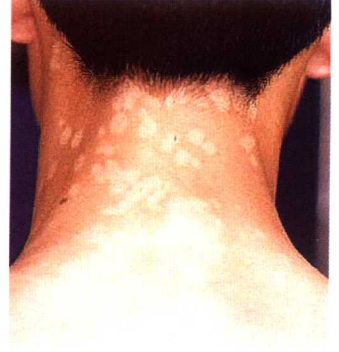彩图 39 股癣



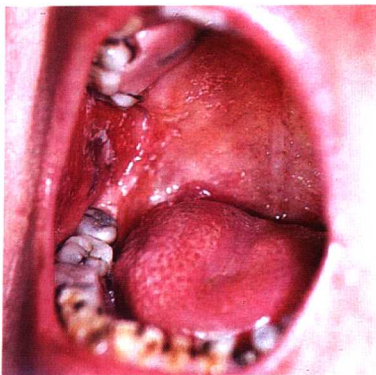
彩图 40 股癣



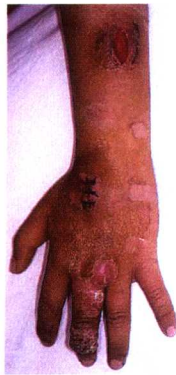彩图 41 甲真菌病



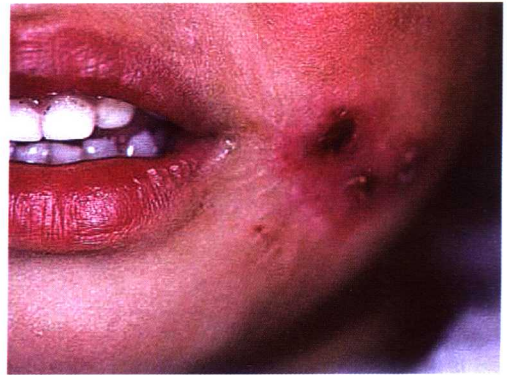彩图 42 花斑癣



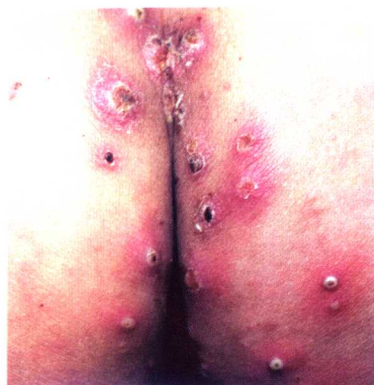彩图 43 口腔念珠菌病



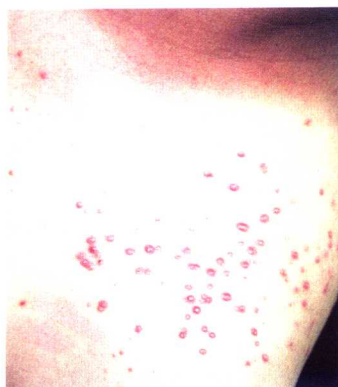彩图 44 孢子丝菌病



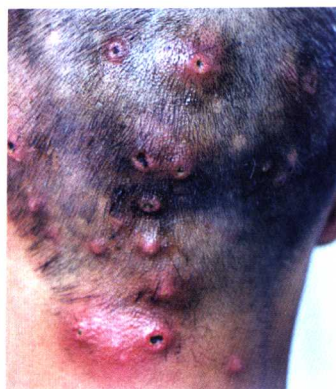彩图 45 孢子丝菌病



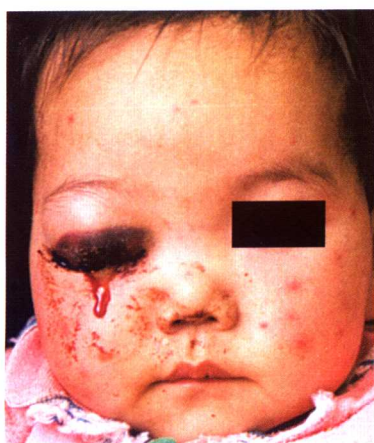彩图 46 脓疱病



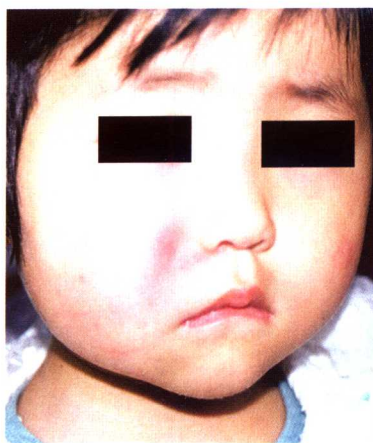彩图 47 毛囊炎



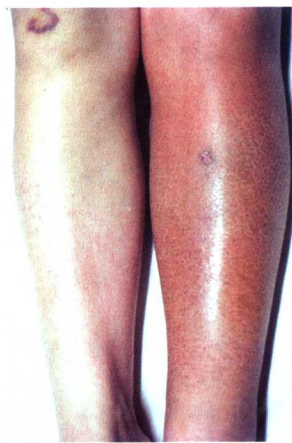彩图 48 枕项部瘢痕疙瘩性
毛囊炎



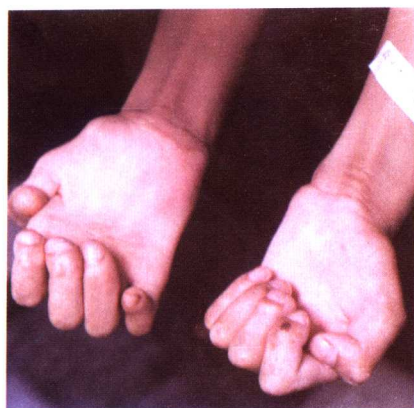彩图 49 眼睑丹毒



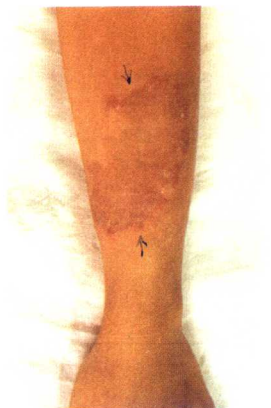彩图 50 丹毒 (右侧面部)



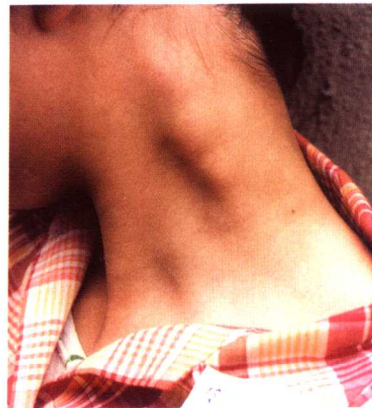彩图 51 丹毒 (左腿)



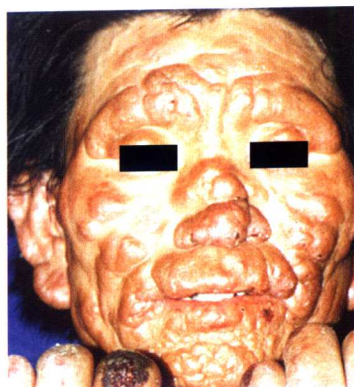彩图 52 结核样型麻风 (爪形手)



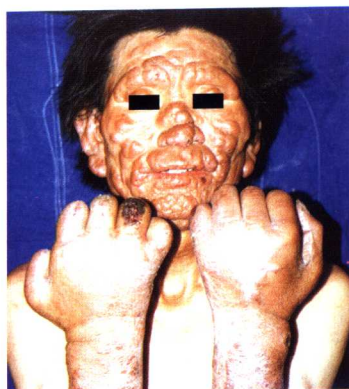彩图 53 中间界线类麻风



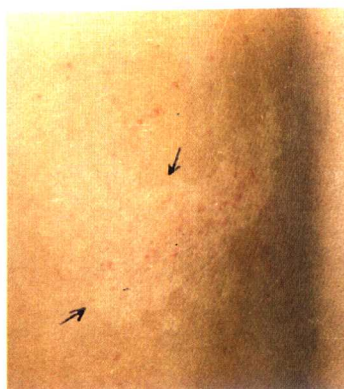彩图 54 偏瘤型界线类
(耳大神经粗大)



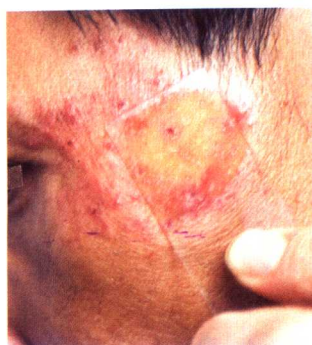彩图 55 瘤型麻风 (狮面)



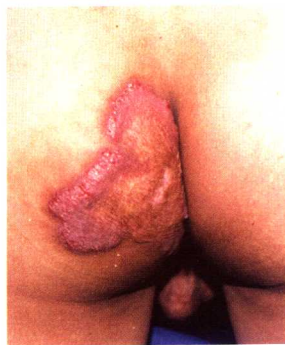彩图 56 瘤型麻风



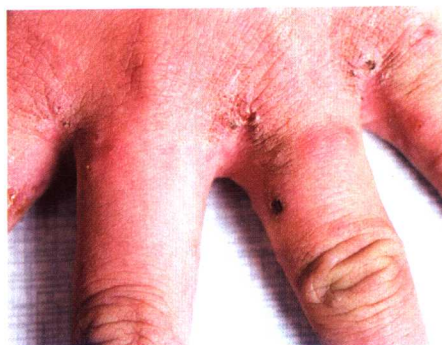彩图 57 未定类麻风
(腰部色素减退斑)



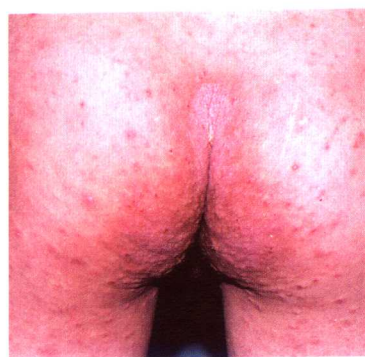彩图 58 寻常狼疮



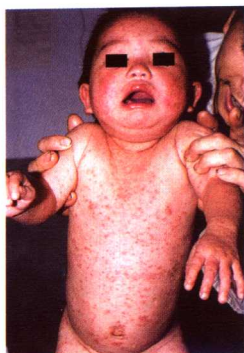彩图 59 疣状皮肤结核



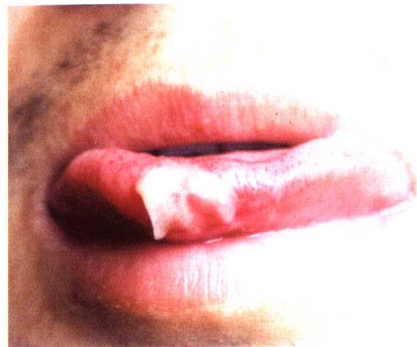彩图 60 疥疮



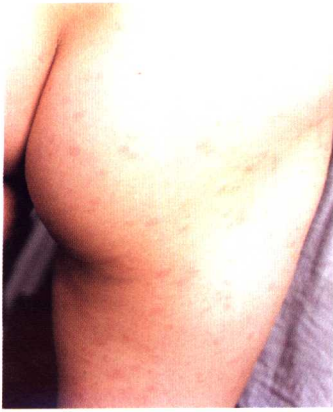彩图 61 疥疮



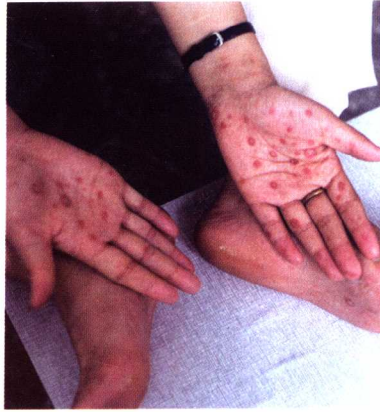彩图 62 婴幼儿疥疮



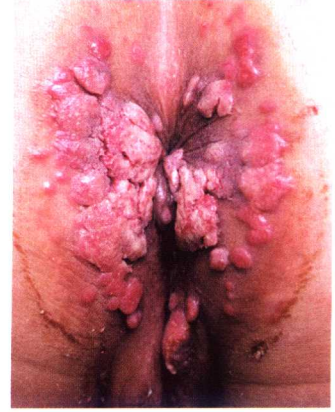彩图 63 一期梅毒 (舌部硬下疳)



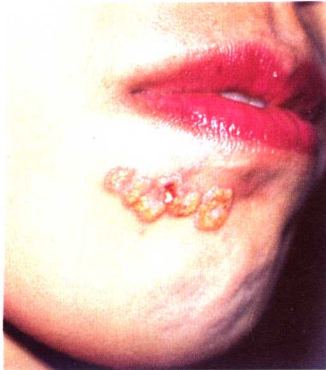彩图 64 二期梅毒 (玫瑰疹)



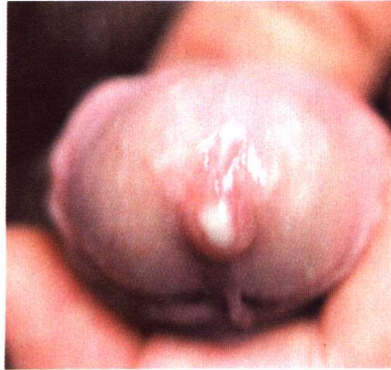彩图 65 二期梅毒 (丘疹)



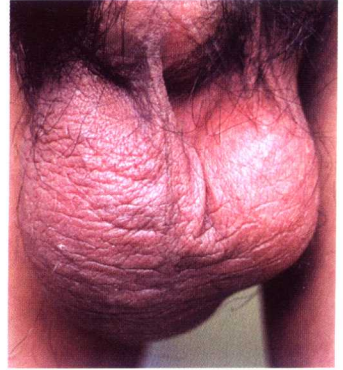
彩图 66 扁平湿疣



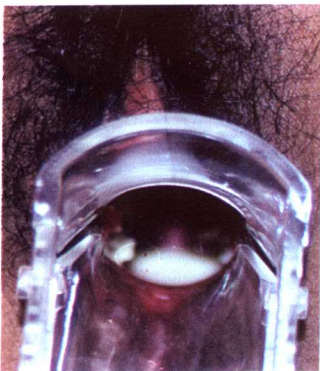彩图 67 二期梅毒 (脓疱疹)



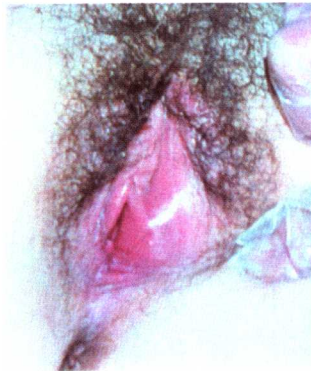彩图 68 急性淋病



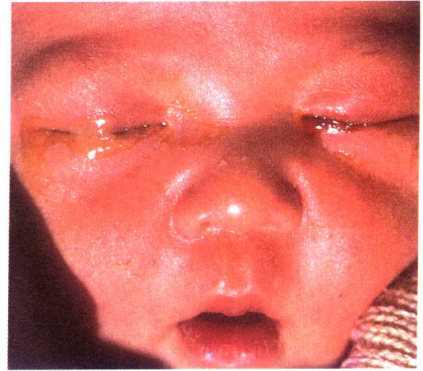彩图 69 淋菌性睾丸炎附睾炎



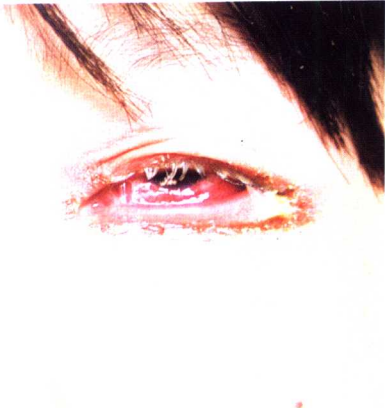彩图 70 淋病 (阴道脓性分泌物)



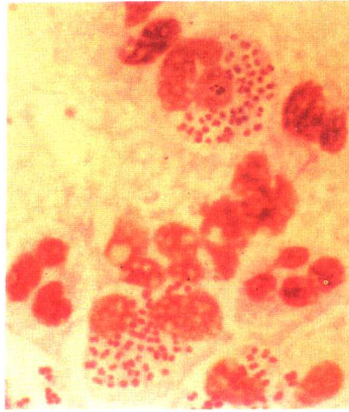
彩图 71 前庭大腺脓肿



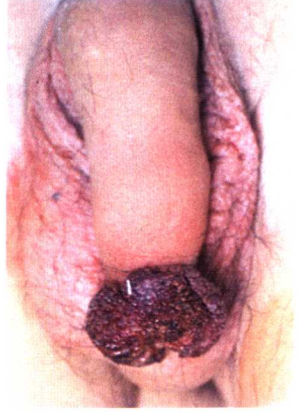彩图 72 新生儿淋菌性眼炎



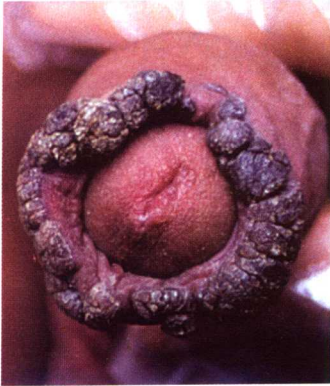彩图 73 成人淋菌性眼炎



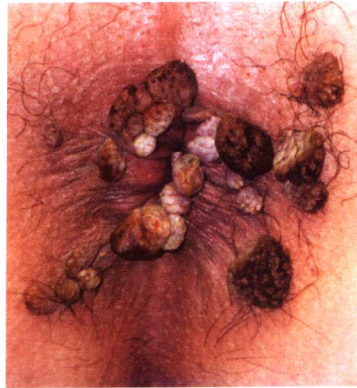彩图 74 淋病双球菌



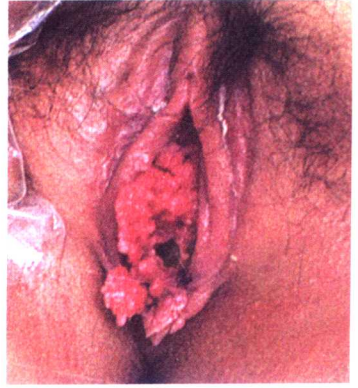彩图 75 尖锐湿疣



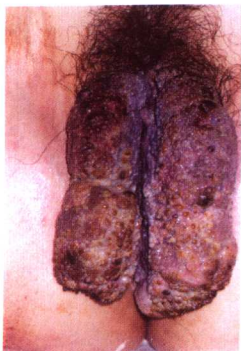彩图 76 尖锐湿疣



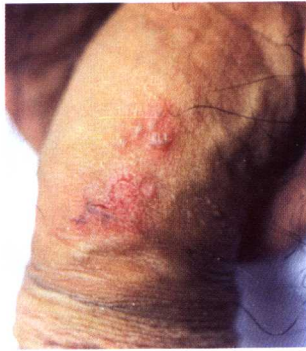彩图 77 肛周尖锐湿疣



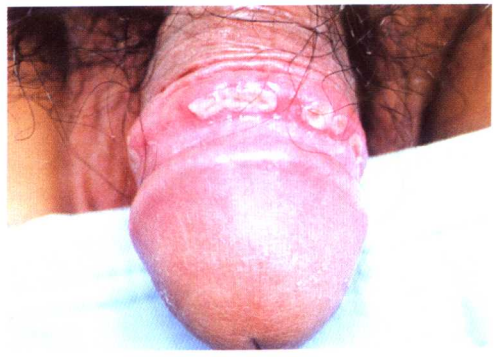彩图 78 尖锐湿疣



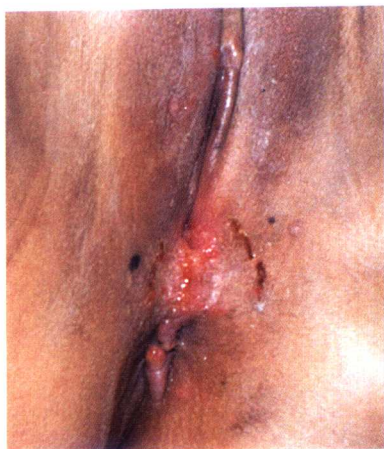彩图 79 巨大型尖锐湿疣



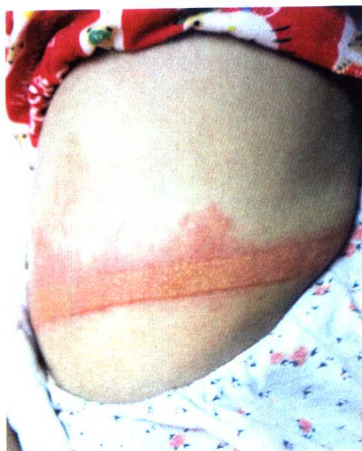彩图 80 生殖器疱疹



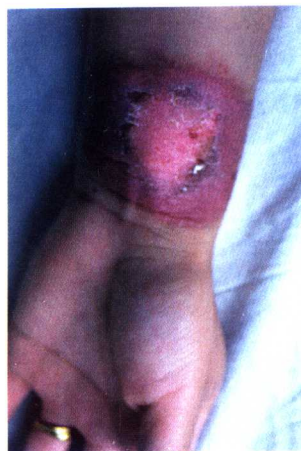彩图 81 生殖器疱疹



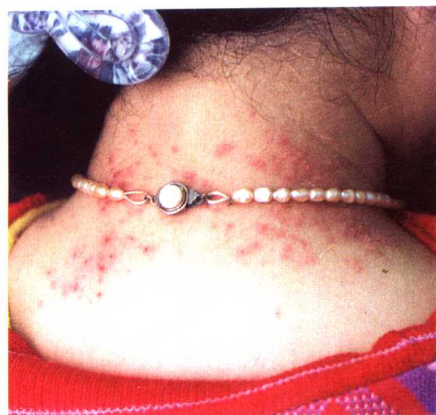彩图 82 软下疳



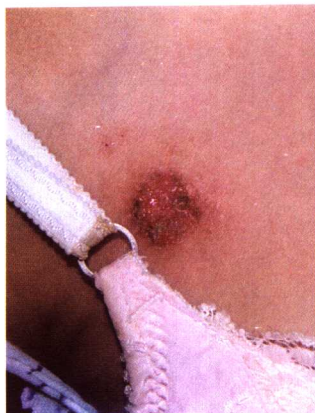彩图 83 接触性皮炎 (胶布)



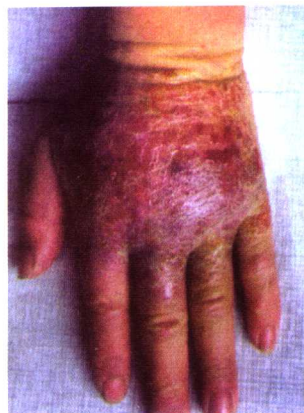彩图 84 接触性皮炎 (手表)



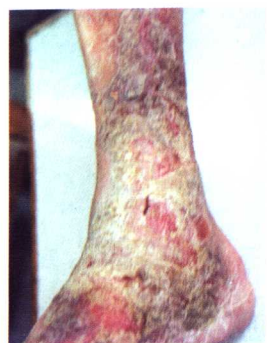彩图 85 接触性皮炎 (项链)



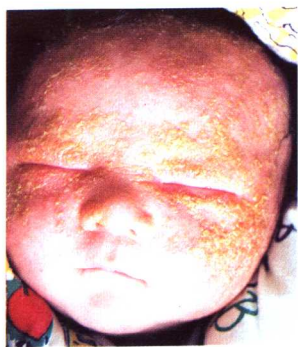彩图 86 接触性皮炎



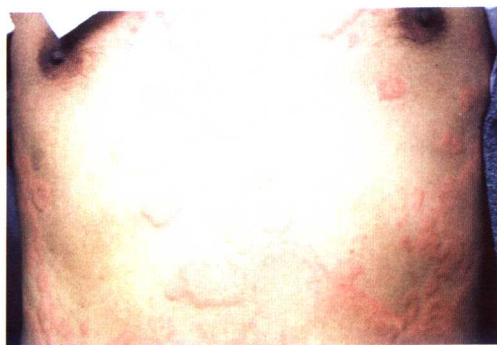彩图 87 急性湿疹



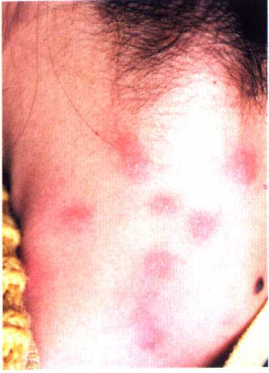彩图 88 慢性湿疹



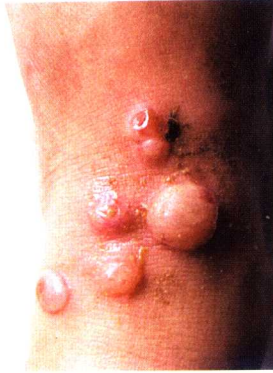彩图 89 婴儿湿疹



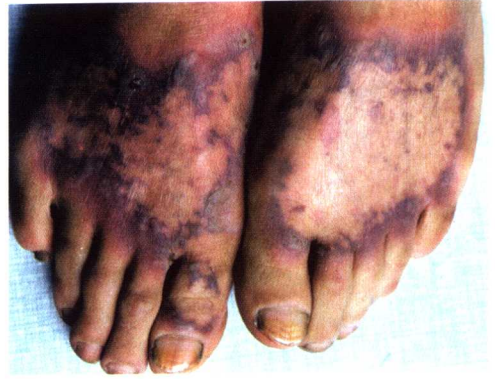彩图 90 急性荨麻疹



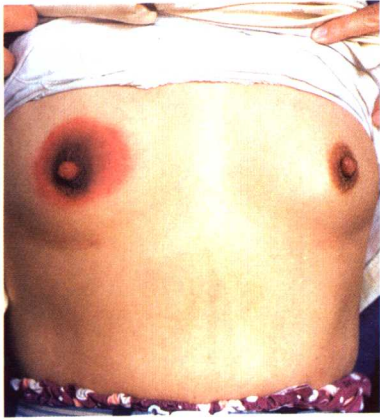彩图 91 丘疹性荨麻疹



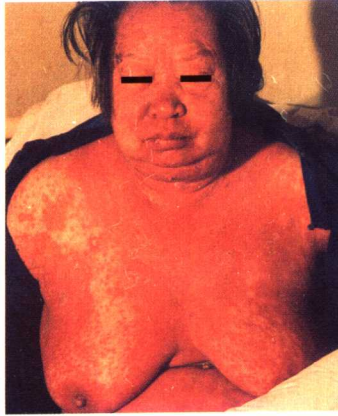彩图 92 丘疹性荨麻疹



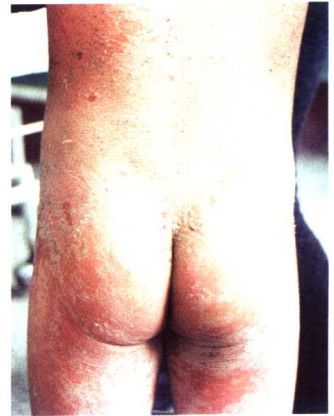彩图 93 固定性药疹



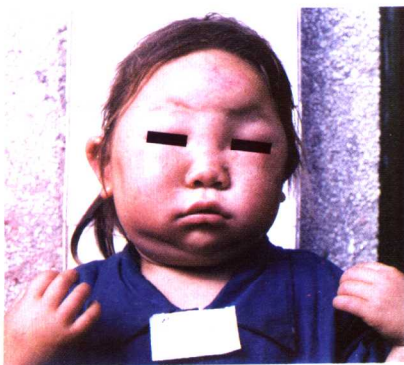彩图 94 固定性药疹 (乳头)



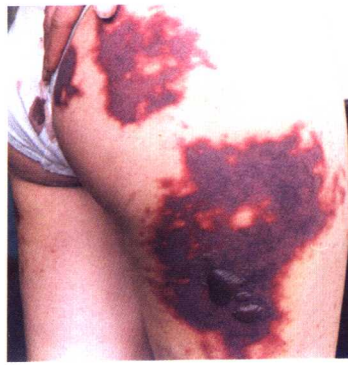彩图 95 红皮病型药疹



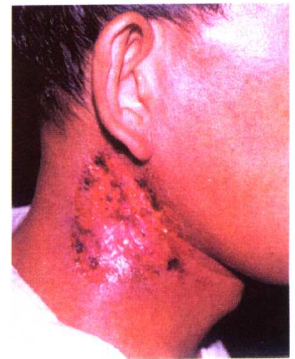彩图 96 剥脱性皮炎型药疹



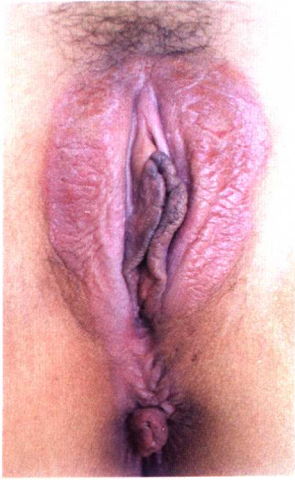彩图 97 蔬菜日光皮炎



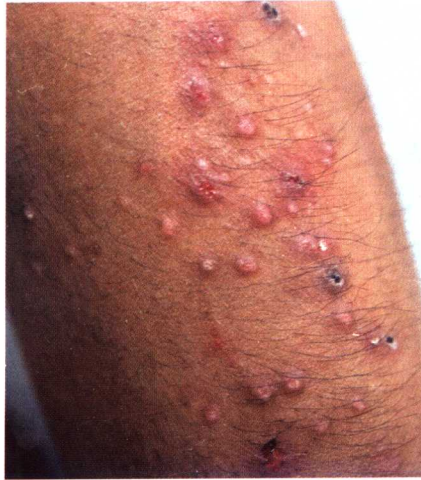彩图 98 冻疮



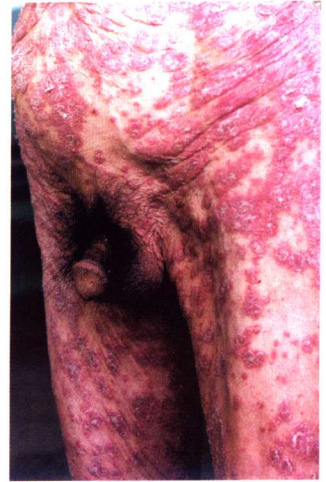彩图 99 放射性皮炎



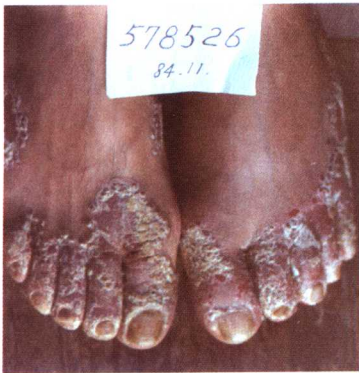
彩图 100 神经性皮炎
(外阴部)



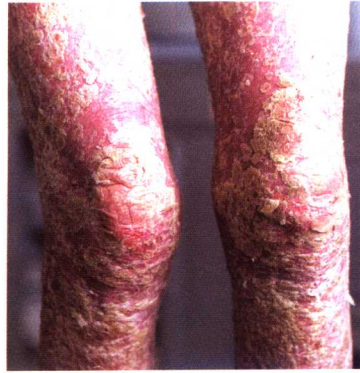彩图 101 结节性痒疹



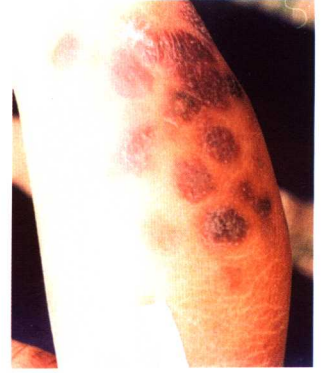彩图 102 寻常性银屑病



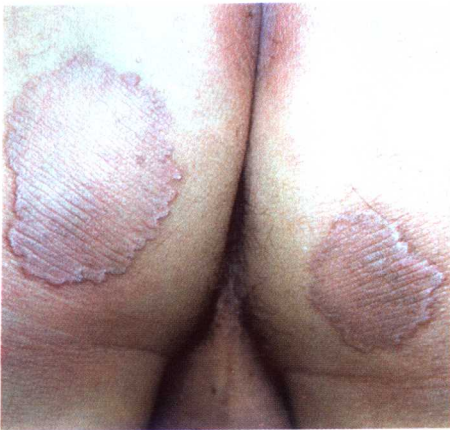彩图 103 寻常性银屑病 (足)



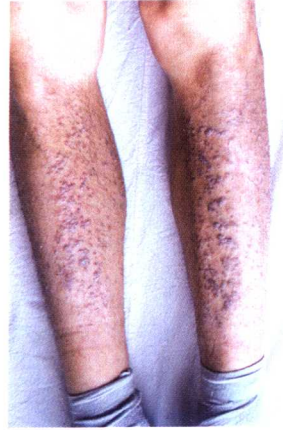彩图 104 红皮病性银屑病



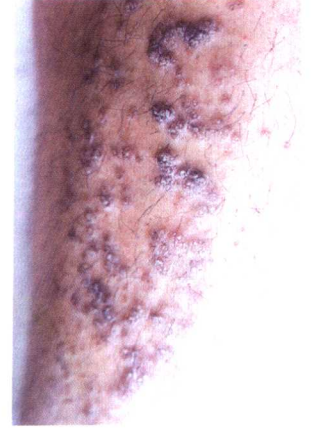彩图 105 扁平苔藓 (小腿)



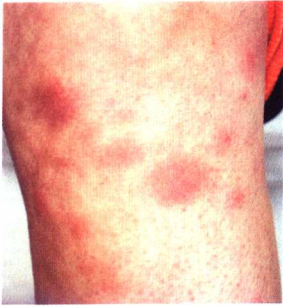彩图 106 汗孔角化病



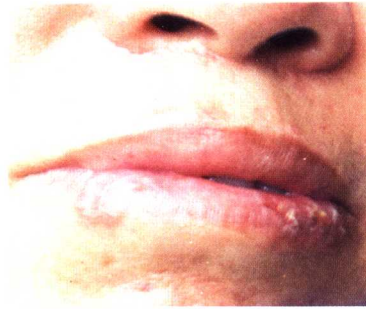彩图 107 皮肤淀粉样变



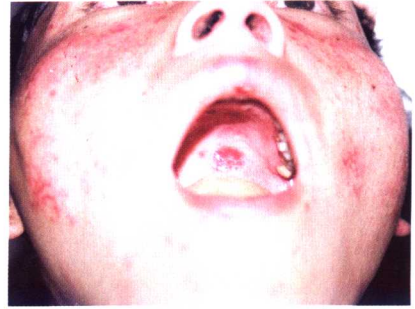彩图 108 皮肤淀粉样变



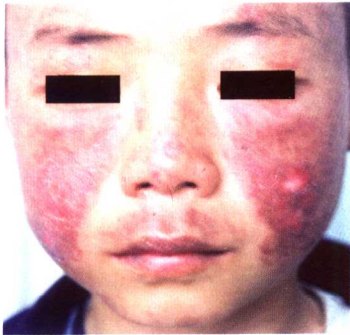彩图 109 结节性红斑



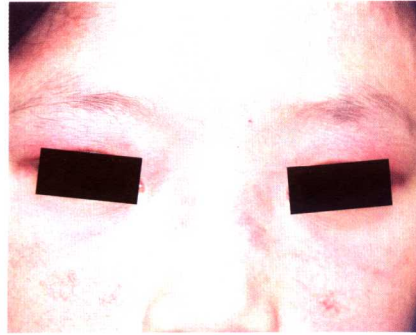
彩图 110 盘状红斑狼疮



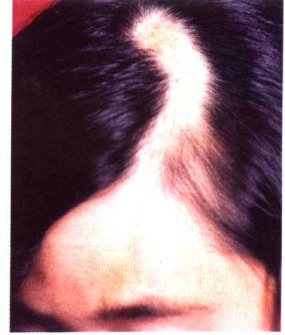
彩图 111 系统性红斑狼疮(口腔溃疡)



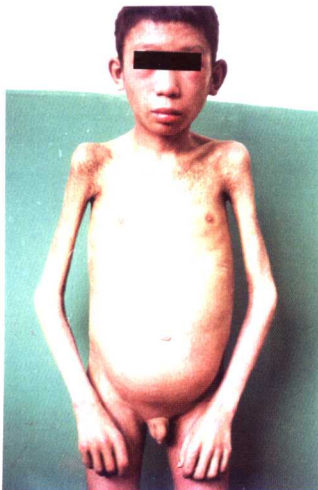彩图 112 皮炎炎
(双上睑水肿性红斑)



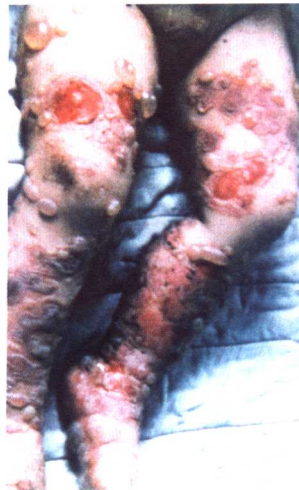彩图 113 限局性硬皮病



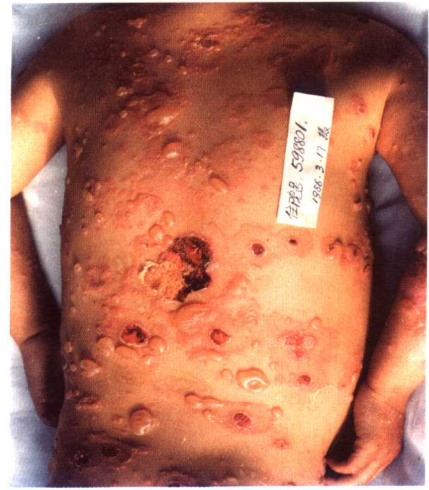彩图 114 进行性系统性硬化病



彩图 115 天疱疮



彩图 116 幼儿天疱疮



彩图 117 疱疹样皮炎