

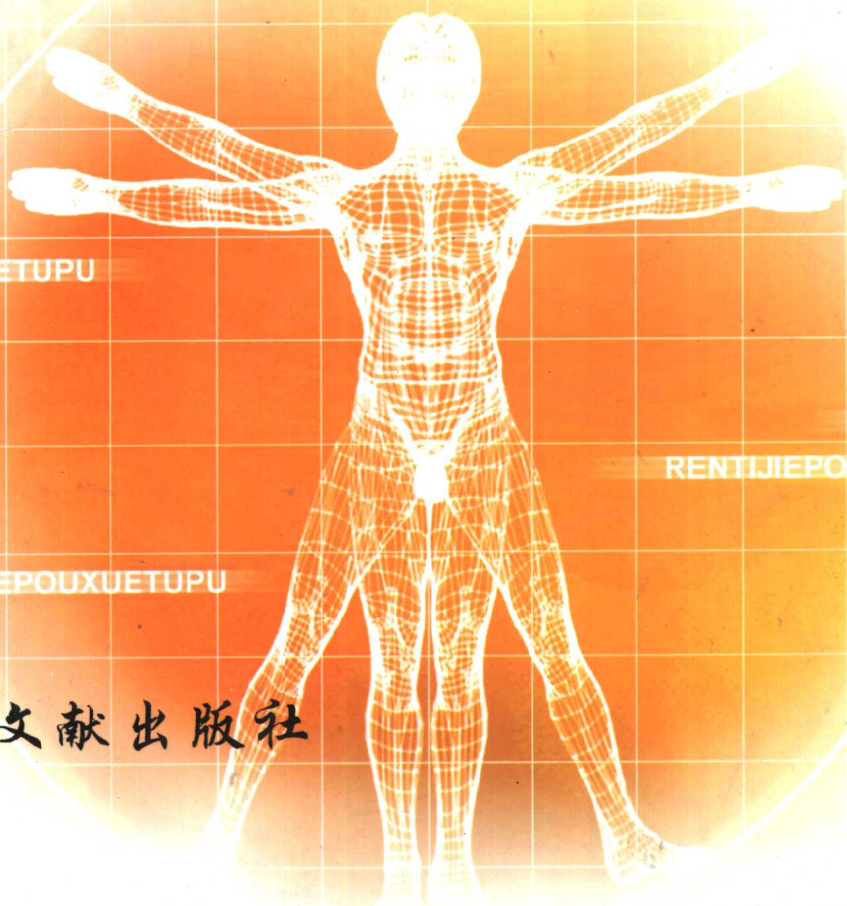
高等医药院校选用教材

# 人体解剖学

RENTI  
JIEPOUXUE  
TUPU

## 图谱

主编 孙百强



RENTI JIEPOUXUE TUPU

RENTI JIEPOUXUE TUPU

RENTI JIEPOUXUE TUPU

 科学技术文献出版社

高等医药院校选用教材

人体

RENTI JIEPOUXUE TUPU

解剖学图谱

主 编 孙百强

编 者

复 旦 大 学 王 克 强 戴 培 东  
浙 江 大 学 孙 百 强 周 青 郑 荣 昌 董 静 尹  
浙 江 中 医 学 院 陈 小 红

标 本 制 作

浙 江 大 学 郑 海 潮 姜 华 东 姚 友 生 任 国 良

科学技术文献出版社

Scientific and Technical Documents Publishing House

北 京

图书在版编目(CIP)数据

人体解剖学图谱 / 孙百强主编. —北京: 科学技术文献出版社,  
2004.11

高等医药院校选用教材

ISBN 7-5023-4714-3

I. 人… II. 孙… III. 人体解剖学—图谱—医学院校—教材  
IV. R322-64

中国版本图书馆 CIP 数据核字(2004)第 065515 号

- 出 版 者 科学技术文献出版社  
地 址 北京市复兴路 15 号(中央电视台西侧)/100038  
图书编务部电话 (010)68514027,(010)68537104(传真)  
图书发行部电话 (010)68514035(传真),(010)68514009  
邮 购 部 电 话 (010)68515381,(010)58882952  
网 址 <http://www.stdph.com>  
E-mail: stdph@istic.ac.cn
- 策 划 编 辑 薛士滨  
责 任 编 辑 付秋玲  
责 任 校 对 唐 炜  
责 任 出 版 王芳妮
- 发 行 者 科学技术文献出版社发行 全国各地新华书店经销  
印 刷 者 北京地大彩印厂  
版 ( 印 ) 次 2004 年 11 月第 1 版第 1 次印刷  
开 本 787 × 1092 16 开  
字 数 270 千  
印 张 13  
印 数 1~6 000 册  
定 价 56.00 元

© 版权所有 违法必究

购买本社图书, 凡字迹不清、缺页、倒页、脱页者, 本社发行部负责调换。

(京)新登字 130 号

## 内 容 简 介

本书根据高等医药院校人体解剖学教学大纲和近年出版的大学本科教材编写而成。共有彩色图片 260 幅，按照系统编排，同时兼顾器官结构的局部层次及毗邻关系。全书采用真实标本，力求内容丰富，图片清晰，是高等医药院校学生使用的解剖学的辅助教材。

---

科学技术文献出版社是国家科学技术部系统唯一一家中央级综合性科技出版机构,我们所有的努力都是为了  
使您增长知识和才干。

# 前言

人体解剖学是高等医药院校的主干课程之一，深为学生重视，但由于人体解剖学是一个研究形态的学科，单纯的文字描述比较抽象，也不易掌握。尤其是器官的位置和毗邻，各局部的血管、神经及有关脏器的位置关系等，单凭文字描述，比较枯燥，记忆也较困难，因此辅以一本好的解剖图谱和必要的实验观察很有必要。为此我们根据多年的教学实践经验，以及科室中多年积累的标本，编写以实物为基础的《人体解剖学图谱》，希望能对学习和掌握人体解剖学有较大的帮助。

本图谱适用于医药院校各专业的本科生、研究生学习中使用，也可供临床医师，尤其外科医师手术时参考。

本图谱在编写中得到参编院校领导的关心、支持和有关专家的指导，特别是浙江大学解剖教研室和技术组的大力协助和支持，在此表示谢意。由于参编人员的辛勤工作与合作，使该书能准时出版，在此一并致谢。

由于时间仓促和编者水平有限，不妥之处及错误在所难免，希望广大读者批评指正。

**孙百强**

# 目录

图 1 骨的构造 (股骨) The structure of bone·····	1
图 2 股骨上端的构造 The structure of the upper extremity of femur·····	1
图 3 胫骨上端的构造 The structure of the upper extremity of tibia·····	2
图 4 上肢骨、骨盆(前面观) The bones of upper limb and pelvis (anterior aspect)·····	2
图 5 上肢骨、骨盆(后面观) The bones of upper limb and pelvis (posterior aspect)·····	3
图 6 各部椎骨(上面观) The vertebrae (anterior view)·····	4
图 7 椎骨 The vertebrae·····	5
图 8 骶骨和尾骨(前面观) The sacrum and coccyx (anterior view)·····	6
图 9 骶骨和尾骨(后面观) The sacrum and coccyx (posterior view)·····	6
图 10 脊柱侧面观 The spinal column (lateral view)·····	7
图 11 胸椎(侧面观) The thoracic vertebrae (lateral view)·····	8
图 12 十二对肋骨 The ribs·····	9
图 13 胸廓 The thorax (anterior aspect)·····	10
图 14 胸廓后面观 The thorax (posterior aspect)·····	10

人

图 15	分离颅骨(外侧面)	
	The bones of the skull (lateral aspect).....	11
图 16	蝶骨前面观	
	The sphenoid bone (anterior view).....	12
图 17	蝶骨后面观	
	The sphenoid bone (posterior view).....	12
图 18	枕骨下面观	
	The occipital bone (inferior view).....	13
图 19	额骨下面观	
	The frontal bone (inferior aspect).....	14
图 20	额骨后面观	
	The frontal bone (posterior view).....	14
图 21	筛骨前面观	
	The ethmoid bone (anterior view).....	15
图 22	筛骨外侧面	
	The ethmoid bone (lateral aspect).....	15
图 23	上颌骨(外面)	
	The maxillae (lateral aspect).....	16
图 24	上颌骨和腭骨(内面)	
	The maxillae and palatine bone(medial aspect).....	16
图 25	腭骨前面	
	The palatine bone (anterior aspect).....	17
图 26	腭骨内面	
	The palatine bone (medial aspect).....	17
图 27	颞骨(外面)	
	The temporal bone (lateral view).....	18
图 28	硬腭	
	The hard palate.....	19
图 29	眶(左侧)	
	The orbit (left).....	20
图 30	骨性鼻腔外侧壁	
	The lateral wall of the bony nasal cavity.....	21
图 31	颅骨侧面观 (1)	
	The lateral view of skull.....	22

图 32	颅骨侧面观 (2)	The lateral view of skull	23
图 33	颅正中切面(内面观) (1)	The median sagittal plane of skull (interior view)	24
图 34	颅正中矢状面 (2)	The skull (midsagittal section)	24
图 35	颅骨(前面观) (1)	The skull (front view)	25
图 36	颅骨(前面观) (2)	The skull (front view)	26
图 37	颅底内面观 (1)	The internal surface of the base of the skull	27
图 38	颅底内面观 (2)	The internal surface of the base of the skull	27
图 39	颅底内面观 (3)	The internal surface of the base of the skull	28
图 40	颅底外面观 (1)	The external surface of the base of the skull	28
图 41	颅底外面观 (2)	The external surface of the base of the skull	29
图 42	颅底外面观 (3)	The external surface of the base of the skull	29
图 43	右锁骨(上面)	The clavicle (superior aspect)	30
图 44	右锁骨(下面)	The clavicle (inferior aspect)	30
图 45	肩胛骨后面观	The scapula (posterior view)	31
图 46	肩胛骨前面观	The scapula (anterior view)	31
图 47	右肱骨(前面)	The right humerus (anterior aspect)	32
图 48	右肱骨(后面)	The right humerus (posterior aspect)	32

人



人

图 49	右肘部骨骼(前面观)	The right elbow skeleton (anterior aspect).....	33
图 50	右肘部骨骼(后面观)	The right elbow skeleton (posterior aspect).....	33
图 51	桡、尺骨(右侧前面)	The right radius and ulna (anterior aspect).....	34
图 52	桡、尺骨(右侧后面)	The right radius and ulna (posterior aspect).....	34
图 53	手骨(前面观)	The bones of the hand (anterior aspect).....	35
图 54	手骨(后面观)	The bones of the hand (posterior aspect).....	35
图 55	手骨(掌侧面)	The bones of the hand (palmar aspect).....	36
图 56	下肢骨(前面观)	The bones of the lower limb (anterior aspect).....	37
图 57	下肢骨(后面观)	The bones of the lower limb (posterior aspect).....	37
图 58	髌骨(内面)	The hip bone (medial aspect).....	38
图 59	髌骨(外面)	The hip bone (lateral aspect).....	38
图 60	男性骨盆(前面)	The bony pelvis of the male (anterior aspect).....	39
图 61	女性骨盆(前面)	The bony pelvis of the female (anterior aspect).....	39
图 62	男性骨盆(上面)	The bony pelvis of the male (superior view).....	40
图 63	女性骨盆(上面)	The bony pelvis of the female (superior view).....	40
图 64	男性骨盆(后面)	The bony pelvis of the male (posterior aspect).....	41
图 65	女性骨盆(后面)	The bony pelvis of the female (posterior aspect).....	41

图 66	骨盆(前面观)	
	The pelvis (anterior aspect)·····	42
图 67	骨盆(后面观)	
	The pelvis (posterior aspect)·····	42
图 68	股骨前面	
	The femur (anterior view)·····	43
图 69	股骨后面	
	The femur (posterior view)·····	43
图 70	髌骨前面	
	The patella (anterior view)·····	44
图 71	髌骨后面	
	The patella (posterior view)·····	44
图 72	膝关节的骨(前面)	
	The bones of the knee joint (anterior aspect)·····	45
图 73	膝关节的骨(后面)	
	The bones of the knee joint (posterior aspect)·····	45
图 74	胫腓骨(前面)	
	The tibia and the fibula (anterior aspect)·····	46
图 75	胫腓骨(后面)	
	The tibia and the fibula (posterior aspect)·····	46
图 76	右足骨	
	The bones of the right foot·····	47
图 77	足骨	
	The bones of the foot·····	48
图 78	足底	
	The bones of the foot (plantar view)·····	49
图 79	足骨(内侧面)	
	The bones of the foot (medial aspect)·····	50
图 80	足骨(外侧面)	
	The bones of the foot (lateral aspect)·····	50
图 81	脊柱连结(侧面)	
	The spinal column (lateral aspect)·····	51
图 82	脊柱连结(后面)	
	The articulations of the vertebrae (posterior aspect)·····	51

人

人

图 83	寰枕、寰枢关节 The atlantooccipital joint and the atlantoaxial joint.....	52
图 84	椎体(正中切面) The vertebral body (sagittal plane).....	52
图 85	肩关节(前面观) The shoulder joint (anterior aspect).....	53
图 86	肩关节(后面观) The shoulder joint (posterior aspect).....	53
图 87	右肩关节 The right shoulder joint.....	54
图 88	右肩关节(冠状切面) The right shoulder joint (coronal plane).....	54
图 89	肘关节(前面观) The elbow joint (anterior aspect).....	55
图 90	肘关节 The elbow joint.....	55
图 91	肘关节(关节囊已切除) The elbow joint (anterior view, opened).....	56
图 92	桡腕关节(前面观) The radiocarpal joint (anterior aspect).....	57
图 93	髋关节(前面观) The hip joint (anterior aspect).....	58
图 94	髋关节(已切开) The hip joint (opened).....	58
图 95	膝关节(前面观) The knee joint (anterior aspect).....	59
图 96	膝关节(后面观) The knee joint (posterior aspect).....	59
图 97	膝关节前面观(已打开) The knee joint (anterior aspect, opened).....	60
图 98	右膝关节半月板(上面) The menisci of the right knee joint (superior view).....	60
图 99	膝关节 The knee joint.....	61

图 100	踝关节周围韧带(前面观) The ligaments of the ankle joint (anterior view).....	62
图 101	踝关节周围韧带(内面观) The ligaments of the ankle joint (medial view).....	62
图 102	足的关节(水平切面) The joints of foot (horizontal plane).....	63
图 103	颞下颌关节 The temporomandibular joint.....	64
图 104	面部肌肉(前面观) The facial muscles (anterior view).....	65
图 105	面部肌肉(侧面观) The facial muscles (lateral view).....	66
图 106	咀嚼肌 The masticatory muscles.....	67
图 107	颈阔肌 The platysma.....	67
图 108	颈部肌肉 The muscles of the neck.....	68
图 109	颈部舌骨下肌群及外侧肌 The infrahyoid muscles and lateral muscles of the neck.....	69
图 110	胸前区和腋区 The pectoral region and axilla.....	70
图 111	胸前区和腋区 The pectoral region and axilla.....	70
图 112	背浅层及臂后区肌肉 The muscles of superficial layer of back and the muscles of the posterior group of arm.....	71
图 113	背浅层肌、臂后群肌、三边孔和四边孔 The muscles of superficial layer of back, the muscles of the posterior group of arm, the trilateral and quadrilateral foramen.....	72
图 114	膈肌(上面观) The diaphragm(superior view).....	73

人

图 115	膈肌(下面观) The diaphragm(inferior aspect).....	73
图 116	腹前外侧壁 The anterolateral wall of the abdomen.....	74
图 117	腹直肌鞘 The sheath of rectus abdominis.....	75
图 118	背浅层肌 The muscles of the superficial layer of back.....	76
图 119	背深层肌、臀区深层肌肉 The muscles of the deep layer of back and the muscles of the deep layer of hip.....	77
图 120	肘窝 The cubital fossa.....	78
图 121	前臂前群浅层肌 The muscles of the superficial layer of the anterior group of forearm.....	79
图 122	前臂前群中层肌 The muscles of the middle layer of the anterior group of forearm.....	79
图 123	前臂前群深层肌 The muscles of the deep layer of the anterior group of forearm.....	80
图 124	前臂后群浅层肌 The muscles of the superficial layer of the posterior group of forearm.....	81
图 125	前臂后群深层肌 The muscles of the deep layer of the posterior group of forearm.....	81
图 126	腕前区 The anterior region of the wrist joint.....	82
图 127	手肌浅层 The muscles of superficial layer of hand.....	83

图 128	手肌深层 The muscles of deep layer of hand·····	83
图 129	髋前群肌及股内侧肌群 The muscles of the anterior and medial group of hip·····	84
图 130	臀区肌肉及梨状肌上、下孔 The muscles of the gluteal region and the suprapiriformis and infrapiriformis foramen·····	85
图 131	股前内侧区 The anterior and medial region of the thigh·····	86
图 132	股后区及腘窝 The back of the thigh and the popliteal fossa·····	87
图 133	腘窝 The popliteal fossa·····	88
图 134	小腿前群浅层、外侧群和足背肌 The muscles of the superficial layer of anterior group and lateral group of leg and muscles of the dorsum·····	89
图 135	小腿后群浅层肌及腘窝 The muscles of the superficial layer of the posterior group of leg and the popliteal fossa·····	90
图 136	小腿后群深层肌、血管和神经 The muscles of the deep layer of the posterior group and vessels, nerves of the leg·····	90
图 137	足底肌浅层 The muscles of the superficial layer of sole·····	91
图 138	足底肌(第Ⅱ层) The muscles of the 2nd layer of sole·····	91
图 139	足底肌(第Ⅲ层) The muscles of the 3th layer of sole·····	92
图 140	踝管 The malleolar canal·····	92
图 141	小腿中部横断面(右侧) The horizontal plane of the middle part of the right leg·····	93

人

图 142	大腿中部横断面(右侧) The horizontal plane of the middle part of the right thigh·····	93
图 143	口腔(正中矢状断面) The oral cavity (median sagittal section)·····	94
图 144	咽后面观 The pharynx (posterior view)·····	95
图 145	胃 The stomach·····	96
图 146	胃内面观 The stomach (internal view)·····	96
图 147	胸、腹腔脏器 The viscera of the thoracic and abdominal cavities·····	97
图 148	胸、腹腔脏器(大网膜大部分已切除) The viscera of the thoracic and abdominal cavities·····	98
图 149	上腹部脏器 The viscera of the epigastric region·····	99
图 150	胰、十二指肠 The pancreas and duodenum·····	100
图 151	升结肠、盲肠和阑尾 The ascending colon, cecum and vermiform appendix·····	101
图 152	肝(前面观) The liver (anterior view)·····	102
图 153	肝(脏面观) The liver (visceral surface)·····	102
图 154	呼吸系统全貌 The respiratory system·····	103
图 155	鼻腔外侧壁 The lateral wall of nasal cavity·····	104
图 156	喉、气管、支气管 The larynx, trachea and brinchi·····	105
图 157	喉软骨(前面观) The laryngeal cartilages (anterior view)·····	106

图 158	喉软骨(后面观)	The laryngeal cartilages (posterior view).....	107
图 159	喉的额状切面	The laryngeal cavity (coronal section).....	107
图 160	喉的正中矢状切面	The laryngeal cavity (median sagittal section).....	108
图 161	喉(喉镜检查所见)	The larynx.....	109
图 162	右肺内侧面及支气管树	The medial surface of the right lung and bronchial tree.....	110
图 163	左肺内侧面及支气管树	The medial surface of the left lung and bronchial tree.....	110
图 164	肺的胸肋面	The costal surface of lungs.....	111
图 165	肺的纵隔面	The diaphragmatic surface of lungs.....	112
图 166	右肾额状切面(后面观)	The coronal section of the right kidney.....	113
图 167	肾血管(铸型标本)	The blood vessels of kidney.....	114
图 168	阴茎横断面	The transverse sectional aspect of the body of penis.....	115
图 169	男性生殖器	The male genital organs.....	115
图 170	睾丸纵切面	The frontal section of testes.....	116
图 171	阴囊(已切开)	The scrotum.....	116
图 172	男性盆腔正中矢状面	The male pelvis (median sagittal section).....	117
图 173	男性会阴	The perineum in man.....	118
图 174	女性前面观	The female thorax and abdomen (anterior view).....	119

人



图 175	女性生殖器(子宫后壁打开)	
	The female genital organs·····	120
图 176	女性内生殖器	
	The female internal genital organs·····	120
图 177	女性盆腔正中矢状切面	
	The median sagittal section of female pelvis·····	121
图 178	女性外阴	
	The female external genital organs·····	122
图 179	腹腔正中矢状切面(女性)	
	A median sagittal section through the abdominal cavity·····	123
图 180	腹横切面(平第 2 腰椎)	
	A transverse section through the level of L <sub>2</sub> ·····	124
图 181	心脏及进出心脏的大血管	
	The heart and the large blood vessels through the heart·····	125
图 182	胸腔	
	The thoracic cavity·····	126
图 183	心脏(前面观)	
	The heart (anterior view)·····	127
图 184	心脏(后面观)	
	The heart (posterior view)·····	127
图 185	心脏瓣膜(上面观)	
	The valves of heart·····	128
图 186	左、右心室腔(前壁打开)	
	The left and right ventricles·····	129
图 187	心脏血管(前面观)	
	The blood vessel of heart (anterior view)·····	130
图 188	心脏血管(后面观)	
	The blood vessel of heart (posterior view)·····	130
图 189	腹腔动脉	
	The celiac trunk·····	131
图 190	门静脉、肠系膜上动脉及其属支、分支	
	The hepatic portal vein and its tributaries, the superior mesenteric artery and its branches ·····	132