



DVD
VIDEO

180分钟

现代髋关节

表面置换术

Modern Hip Resurfacing



〔英〕Derek McMinn 主 编

齐志明 任长乐 主 译

曾昭洋 迟晓飞 易 力 副主译

王志坚 王文辉 蔡秋萍



天津科技翻译出版公司

Modern Hip Resurfacing

现代髋关节表面置换术

[英] Derek J. W. McMinn 主 编

齐志明 任长乐 主 译

曾昭洋 迟晓飞 易 力
副主译

王志坚 王文辉 蔡秋萍



天津科技翻译出版公司

著作权合同登记号:图字:02-2010-152

图书在版编目(CIP)数据

现代髋关节表面置换术 / (英) 迈克明(McMinn, D.J.W.) 主编 ; 齐志明等译.
—天津 : 天津科技翻译出版公司, 2011.4

书名原文: Modern Hip Resurfacing

ISBN 978-7-5433-2854-9

I. ①现… II. ①迈… ②齐… III. ①髋关节-移植术(医学) IV. ①R687.4

中国版本图书馆CIP数据核字(2011)第 038352 号

Translation from the English language edition:

Modern Hip Resurfacing by Derek J. W. McMinn(Ed.) © 2009 Springer-Verlag
London Limited

All rights reserved.

中文简体字版权属天津科技翻译出版公司。

授权单位:Springer-Verlag GmbH

出版:天津科技翻译出版公司

出版人:刘庆

地址:天津市南开区白堤路 244 号

邮政编码:300192

电话:(022)87894896

传真:(022)87895650

网址:www.tsttpc.com

印刷:山东鸿杰印务集团有限公司

发行:全国新华书店

版本记录:889×1194 16开本 26印张 600千字 配图 636幅

2011年4月第1版 2011年4月第1次印刷

定价:220.00元

(如发现印装问题,可与出版社调换)



译者名单

(以译文中出现先后为序)

- | | |
|-----|------------|
| 齐志明 | 大连市中心医院 |
| 任长乐 | 大连市中心医院 |
| 李作洪 | 大连市中心医院 |
| 陈爽 | 大连市中心医院 |
| 曾昭洋 | 甘肃中医学院附属医院 |
| 易力 | 大连市友谊医院 |
| 迟晓飞 | 大连市第二医院 |
| 崔文权 | 大连市中心医院 |
| 王志坚 | 大连市第三医院 |
| 王文辉 | 大连市第二医院 |
| 任远飞 | 大连市中心医院 |
| 张岩 | 甘肃中医学院附属医院 |
| 黄载国 | 大连市中心医院 |
| 蔡秋萍 | 大连市中心医院 |
| 张勇 | 大连市机车医院 |
| 张铁慧 | 大连市中心医院 |
| 张爽 | 大连市中心医院 |
| 梁海东 | 大连市中心医院 |

编者名单

Roger W.F. Ashton, BSc(Hons)MechEng

Manufacturing and Product Development Director, Smith & Nephew Orthopaedics Ltd,
Warwick Technology Park, Gallows Hill, Warwick, UK

Tim J. Band, MBA, FIManf, MCQI

Metal on Metal Group Director, Smith & Nephew Orthopaedics Ltd, Warwick Technology Park,
Gallows Hill, Warwick, UK

Joseph Daniel, FRCS, MS(Orth)

Director of Research, The McMinn Centre, Edgbaston, Birmingham, UK

Jonathan W. Freeman, TD, QHS, FRCA

Consultant in Anaesthesia and Intensive Care, Department of Anaesthetics and Intensive Care,
The University Hospital Birmingham NHS Foundation Trust, Edgbaston, Birmingham, UK

Takehito Hananouchi, MD

Fellow, Department of Orthopaedic Surgery, Osaka University Graduate School of Medicine, Osaka, Japan

Anne Hands, MCSP

Senior 1 Physiotherapist, Birmingham Nuffield Hospital, Birmingham, UK

Gabrielle Hawdon, MB BS, B Med Sc, MPH

Clinical Researcher, Department of Surgery, Monash University, Windsor, Australia

Raed Itayem, MD

Consultant Orthopaedic Surgeon, Karolinska Institute
Department of Orthopaedic Surgery, Karolinska University Hospital, Huddinge, Sweden

Amir Kamali, PhD

Research Manager – Implant Testing, Smith & Nephew Orthopaedics Ltd, Warwick Technology Park,
Gallows Hill, Warwick, UK

Dennis R. Kerr, MB BS, FANZCA, Dip ABA

Consultant Anaesthetist, Joint Orthopaedic Centre, Bondi Junction, NSW, Australia

Lawrence Kohan, MB BS, FRACS, FA(Orth)A

Orthopaedic Surgeon, Joint Orthopaedic Centre, Bondi Junction, Australia

Arne Lundberg, MD, PhD

Orthopaedic Surgeon, Associate Professor, Karolinska Institute, Department of Orthopaedic Surgery,
Karolinska University Hospital, Huddinge, Sweden

Henrik Malchau, MD, PhD

Associate Professor, Harvard Medical School, Co-Director, The Harris Orthopaedic Biomechanics,
and Biomaterials Laboratory, Attending Physician, Adult Reconstructive Unit, Orthopaedic Department,
Massachusetts General Hospital, Boston, MA, USA

Callum W. McBryde, MD, MRCS

Specialist Registrar, Birmingham Orthopaedic Training Programme, Research and Teaching Centre,
Royal Orthopaedic Hospital, Birmingham, UK

Stephen McMahon, MB BS, FRACS, FA(Orth)A

Orthopaedic Surgeon, Senior Lecturer Monash University, Melbourne, Malabar Orthopaedic Clinic,
Windsor, Australia

Derek J.W. McMinn, FRCS

Consultant Orthopaedic Surgeon, The McMinn Centre, Edgbaston, Birmingham, UK

Jeff Middleton (deceased)

Previously Head of the Biomechanical Laboratory, Wrightington Hospital, Lancashire, UK; Middleton
Surgical Engineering Research Centre, Upholland, Lancashire, UK

Takashi Nishii, MD

Assistant Professor, Department of Orthopaedic Surgery, Osaka University Graduate School of Medicine,
Osaka, Japan

Martyn Porter, MBChB, FRCS (Ed), FRCS Ed (Orth)

Consultant Orthopaedic Surgeon, Centre for Hip Surgery, Wrightington Hospital, Wigan, UK

Chandra Pradhan, FRCS, MCh(Ortho)

Staff Surgeon, The McMinn Centre, Edgbaston, Birmingham, UK

James W. Pritchett, MD

Seattle, WA, USA

Paul B. Pynsent, PhD

Director, Research and Teaching Centre, Royal Orthopaedic Hospital, Birmingham, UK

James Slover, MD, MS

Assistant Professor, Department of Orthopaedic Surgery, NYU Hospital for Joint Diseases, New York,
NY, USA

Nobuhiko Sugano, MD, PhD

Associate Professor, Department of Orthopaedic Surgery, Osaka University Graduate School
of Medicine, Osaka, Japan

Andrew M.C. Thomas, FRCS

Medical Director, Consultant Orthopaedic Surgeon, Royal Orthopaedic Hospital,
Birmingham, UK

Ronan B.C. Treacy, MB ChB, FRCS, FRCS Orth

Consultant Orthopaedic Surgeon, Royal Orthopaedic Hospital, Birmingham, UK

Erik Wetter, MS

Clinical Systems Development Manager, RSA Biomedical AB, Uminova Science Park, AMEÅ, Sweden

Hena Ziaee, BSc(Hons)

Biomedical Scientist, The McMinn Centre, Edgbaston, Birmingham, UK

序 言

当 Derek McMinn 第一次告诉我他正在写一本关于髋关节表面置换的书时，我就想知道书名是什么，我们为此讨论了一阵儿。我建议他书名可以叫做《髋关节表面置换术——我是如何成功实施的》。他的第一反应是这个标题太狂妄自大了，并不能准确反映他编书的主旨。在过去，他突破性地成功使用骨科界最有争议之一的髋关节器械，其针锋相对的态度和现在的谦逊截然不同。所有的人都不奇怪于他的专注，正是这一点使得他在 20 世纪 90 年代早期皇家整形医院即将关闭时仍坚守在那里，“Bobby 先生的学校是个重要的地方”，这是他常说的一句话，他的坚守使他错过了一些很有前途的管理职位。摆脱了日常公务的束缚，他将注意力集中在年轻人髋关节炎的长期治疗方法上。

具有讽刺意义的是，20 世纪 80 年代末期他在 John Charnley 研究基金的资助下进行了一段时间的科研后发现，金属-金属的承载技术早就已经被弃用，却并没有合理的理由。作为一名髋关节外科医生，他在忙碌的临床工作中经常会近距离接触到成功与失败的病例。幸运的是，Birmingham 的前辈们应用不同种类的金属-金属假体，这个提示使得 Derek 就像看见了森林中的木材一样，要去探寻移植物成功的主要因素是冶金学、内固定技术，还是几何尺寸。经过 20 年的临床观察，大家确信 Derek 找到了年轻人髋关节炎金属-金属承载问题的解决方法。

在 20 世纪 80 年代末期，除了 Sulzer 小组外，没有人在关注金属-金属承载问题的进展，当然也没人设想再次进行髋关节表面置换手术。但是出人意料的是，将这两种废弃的观念结合起来却产生了一种可行的方法。不过还是要费一些力气让大家相信，首先是制造商，其次是大众。开始时面对很大的阻力，但 Derek 坚强地走了过来，并最终获得了成功。

在会议上，不管是过去酒吧间的老友还是匆匆邂逅的新朋友都宣称自己是现代髋关节表面置换术之父，但实际情况是，这些呼声仅仅是后见之明。认识到金属-金属承载可以应用到表面置换术还实际上不足以对全球市场造成大的影响，而仅仅是对实现这一目的特征的细节和优势的过分关注。

在早期，金属-金属承载和髋关节表面置换并不引人注目，常被人笑称为愚蠢的尝试；当研究有进步时，科研机构和工厂发展得也并不顺利，这时有人开始暗地里将其称为“兽医”和“不负责任”，但最终还是一路跌跌撞撞地走进了世界大会的日程中。

渐渐地，受益患者发出的肯定声音像海啸一样出现了。这就像猫被放出了笼子一样，互联网让民众知道金属-金属的表面置换手术是有效的。这在医学界树立了新的里程碑，媒体宣传，民众称赞，但是最终人们认识到了商业的险恶。大型企业对此反应极不敏感，而且又不自省和羞怯以致无任何反应。过了一年又一年，他们在友善的外衣下装作内行，实际上已经开始互相窥探和抄袭。最后，当一种真正有效的方法出现并被接受时，皮球已经不是我们自己在玩，比赛的节奏也不是我们来操控，也不知道，这是一种解脱，还是一种遗憾！

随后，技术获得了美国市场的批准，这就像发现了新大陆，McMinn 被大家认识并认可了近 20 年。经过了 10 年的煎熬与等待，能在信服的民众和骨科同道面前宣传自己的产品，应该是对自己最大的奖赏。

我们还不能骄傲自满,髌关节表面置换术的未来还不明确,仍会出现许多不确定因素。当然,未来装置的类型将会改变,在临床和科研上我们应该保持谨慎认真的态度来为患者服务。本书中,首先讲述的基础知识是金属-金属承载和对宿主组织的影响,可见这部分内容是非常重要的,将来我们认识水平的提高完全取决于现在和过去的反复实践。我们也只是刚刚开始。

1993年,在首尔的 SICOT 会议上,我提出了金属-金属髌关节表面置换最初的结果,当时会场只有7名代表参加!现在,关节矫形会上没有表面置换议题是不完整的。25年前,Capello 提出,表面置换必须证明其具有与全髌置换同样的价值才能被当做一种治疗选择。我认为,这个时刻不久就会到来,本书的作者和编辑有责任去改变这种理念。

Ronan B.C. Treacy
伯明翰,英国
2007年8月

前 言

在 1987 年, 矫形外科界仍面临着不断出现的金属-聚乙烯全髋关节置换的远期失败。虽然 Hans Georg Willert 已经发表了他的理论, 认为这些手术失败最可能的原因是聚乙烯材料磨损诱发的骨溶解, 但对失败原因的争论在继续, 很多人仍认为是骨水泥病、关节内压力或其他的未知因素造成的。完成矫形外科培训后, 我决定在开始做顾问医生之前先做 1 年的研究员。在此期间, 我承担的一个项目是回顾 1966 年以来在伯明翰皇家矫形外科医院进行的 Charnley 髋关节置换手术的 10~20 年的效果。期间, 我还施行了很多关节翻修手术, 显然关节翻修重建手术将成为我未来若干年工作的一个重要部分。这一年里, 我有幸和多位学者学习了初次关节成形及翻修手术的新技术, 其中包括汉堡远藤医院 (Endo-Klinik) 的 Hans Buchola 教授和 Eckart Engelbrecht 医生, 纽约特殊外科医院 (Hospital for Special Surgery) 的 John Insall 和 Chit Ranawat 医生以及波士顿的 Bill Harris 医生。

在这年年底, 我被任命为伯明翰皇家矫形外科医院 (英国历史最久的矫形外科专科医院) 的咨询师, 并不失时机地建立了一个繁忙的关节翻修重建服务机构。我不仅接待内部转诊的患者, 还接收了很多西米德兰地区同行的疑难病例, 这一地区覆盖人口超过 500 万。我逐渐熟悉了髋臼缺损的非骨水泥重建以及股骨严重缺损重建等技术。

当然, 我也注意到很多老年患者 (绝大多数是女性) 在 Charnley 有柄全髋置换术后多年, 临床以及放射影像结果良好。然而, 我的髋关节翻修诊所的患者是完全不同的人群, 总的来说, 他们更年轻、更活跃且绝大多数是男性。而且, 在这一年轻人群中, 越来越多患者被转诊进行再次、第三次甚至第四次髋关节翻修手术, 每一次翻修手术出现失败的时间都比前一次全髋关节置换术短。我开始意识到, 适合于活动少的老年患者的髋关节置换术不一定适用于相对年轻且活动量更大的患者。

在矫形外科培训期间, 我接受了髋关节表面置换的理念, 并协助一些使用过 Wagner 髋关节表面假体的资深同行。作为一个初学关节成形的外科医生, 我也对很多令人失望的早期失败病例进行了翻修手术。我自己对这些翻修手术的观察以及他人的工作证实: 这些表面成形术的失败是由于大量聚乙烯材料碎片引起骨溶解, 在这些手术中是将金属或陶瓷头连接到传统的聚乙烯髋臼假体。显然, John Charnley 倡导关节置换医师在进行聚乙烯髋关节置换时使用小直径的股骨头以减少聚乙烯材料碎片的产生是非常正确的。

然而, 我们对另外一组患者的随访中有关股骨头假体尺寸特别令人深省。在皇家矫形外科医院, 有 7 位我的资深同行完成了 3 种不同尺寸的大股骨头金属-金属全髋关节置换。对这些患者的长期随访未出现关节轴相关的骨溶解。我清楚地意识到, 如果重新开展髋关节表面成形手术, 在术中使用大 (股骨) 头金属-金属关节是当时实际可行的替代方案。虽然皇家矫形外科医院曾经进行过金属-金属全髋关节置换以及金属-聚乙烯髋关节表面置换, 但是现在这两种手术都已不再进行。世界各地的大多数关节置换中心也是这种情况。因此, 我意识到我的任务是艰巨的; 综合两种失败的方法来帮助关节手术成功, 并且使其他人相信这是可以实现和充满挑战的。

1988 年, 我找到 Zimmer 公司 (Swindon, UK) 的常务董事 Ion Brown 博士, 并开始探讨如何进行髋关

节的金属-金属关节表面置换。他以前制造过金属-金属承载装置,并且完全放弃了金属-金属表面置换的理念,但一年后,我们就已经对股骨以及髌臼假体的设计特征有了概括了解,Zimmer UK 需要得到其美国母公司的许可才能继续这一项目。Zimmer 公司任命了其美国的一位首席外科医生设计师来对这一项目进行裁定,他以“外科医生就是不需要这种关节置换手术”为理由,断然否决了这个想法。

此后,我联系了其他一些骨科器械制造商,他们认为金属-金属关节表面置换的想法不切实际,因而拒绝了我。最后,我被介绍给 Corin 医疗公司(Cirencester, UK) 的主席 Peter Gibson 先生。让我意外的是,他对将金属-金属假体和关节表面成形结合的思想有着深刻的了解,并很快召开了一个会议。出席会议的成员包括:Finsbury 器械公司(Leatherhead, UK)的常务董事 Mike Tuke 先生,他以往有制造 Freeman 髌关节表面重建假体的经验;Corin 医疗公司的制造总监 George Cremore 先生,他是一个有着监制成千上万金属-金属关节置换假体经验的年轻人;Gibson 先生本人和我。

在第一次会议,我们一致同意继续进行这一项目,但为了降低开发成本,他们认为开始应该仅制造一种尺寸的假体。然而,我设法说服他们改变想法,坚持研制 3 种尺寸的假体以供选择。他们希望使用已经制造过的 Freeman SLF 臼杯的钴铬合金铸件,而且 Michael Freeman 先生热情地同意将他的臼杯设计用于我首例关节表面置换的髌臼假体。

到 1991 年 2 月,我们已准备好首例手术。让我想不到的是,Heinz Wagner 教授也有同样的想法,并且在 1991 年 2 月他也首次置入了金属-金属髌关节表面成形假体。以前,我曾拜访过 Heinz Wagner 教授,知道他是一位技术精湛的外科医生,而且通过我们在会议中的讨论我认为他是关节重建领域一个思想深刻的改革者。当时作为一名年轻的咨询师,我得知至少还有一个医生和我观点一致而感到非常安慰。在接下来的若干年,我的金属-金属关节表面置换的想法遭到了来自国内外外科同行的很多反对,而 Heinz Wagner 教授的支持使我在各种严厉的批评中坚持下来。

本书总结了我们的髌关节表面置换术经验,开篇记述了我从 Wagner 含聚乙烯材料表面重建失败中得到的教训,包括我们早年遇到的解决假体固定问题的挑战,偶然遇到的加工和冶炼方面的问题,以及这些问题的解决方案,最后是 Birmingham 髌关节表面置换术的研发。我的同事和我阐述了 Birmingham 髌关节表面置换术的理念以及 10 年的经验,其中一个主要部分是手术技巧。本书旨在以我们的经验教训告诫矫形外科医生,试图减少未来患者不必要的手术失败。

Derek J.W.McMinn

伯明翰,英国

2007 年 8 月

致 谢

非常高兴能向我的妻子 Jane McMinn 表示感谢，在髋关节表面置换研发过程中她给了我巨大的帮助。从一开始，她就独自承担了家务劳动，给我充足的时间从事临床和研究工作，在表面置换项目研发过程中不遗余力地支持我，与我同舟共济。当与 Corin 合作的 McMinn 表面置换项目遭受挫折时，她就是我力量的源泉。她始终坚信髋关节表面置换术，并坚信我有能力使这种手术成为一种可靠的和耐用的手术方式。没有 Jane 的帮助，肯定就没有 Birmingham 髋关节表面置换术(BHR)。她把我的潦草的文字整理成通顺的篇章，担负起助理编辑的工作，对全部 31 个章节进行了认真地校改。作为伯明翰市立医院乳腺科医疗主管，她利用了全部的业余时间来帮助我，带大了我们的三个儿子。

Ronan Treacy 在加入我们的团队时是一名专业医师，后来成为高级专业医师，然后成为专科医师。作为医师协会的主席，我开展了一个为期两年的活动，避免了皇家骨科医院(伯明翰)的倒闭。这项活动最终取得了成功，Ronan Treacy 尽管非常年轻，但他提出了一些很好的建议并付诸实施。我认为，他是一个值得信赖的人，并为他能加入到中部医疗技术委员会(MMT)而感到高兴。在关节表面置换术复兴过程中，他是功不可没的。在 BHR 研发过程中，他作为一名年轻医生肩负着巨大的风险。越是在艰难时刻，我就越尊重他的判断。有的人会半途而废，然而 Ronan 越是面对困难就越是沉着冷静，越能表现出他全部的才华。可我却与 Ronan 相反。我们虽然历经坎坷，但在过去十年来总能达成共识。

多年来，伯明翰 Nuffield 医院手术室全体人员都很出色，甚至每位来拜访我的外科医生都想挖走他们。他们不为拜访者的诱惑所动，容忍我的神经质，他们还无微不至地治疗着我的每位患者。有三次偶然的机会，我作为患者接受了他们的治疗。对目前的领导 David Stoten 和 Sue Bliss 先生，我由衷地表示感谢。

在 McMinn 医疗中心，我的全体员工不知疲倦工作着，为患者提供了优质的临床服务，承担了大量的研究工作。对 Pam Charles 和她的同事们，我只想说，你们是好样的！这本书见证了我们这个团队每个人的力量和决心。Joseph Daniel、Hena Ziaee 和 Chandra Pradhan 努力工作搜集资料，媒介部门的 Ed Shovelton、Peter Austin 和 Claire Doyle 认真地处理了这些资料，他们希望这些工作能在成书后展现给读者。我在打印这篇文章时，尽管已经是晚间 11 点，但我的全体成员都在办公室里为这本书埋头工作。我曾对他们许诺，今后再也不会写什么书了。

我要求各章节的撰稿人一定要把有价值的工作经验传递给我们的读者。这些人都是相关领域的专家，我给了他们充分的自由发挥空间。事实证明，他们值得信任，虽然时间紧迫，但每个人都做出了自己的卓越贡献。

向我的患者表示最崇高的敬意！早期的患者深知他们如履薄冰。他们在没有充分依据时表现出

的勇敢和理解让我们无地自容。我对早期手术效果不理想的患者深感愧疚。因髋关节表面置换术获得巨大成功的患者给了我和我的团队巨大的勇气和继续钻研的动力。数以百计的患者成为我们研究的一部分,为我们的实验提供数据,他们改变了我们的生活并将继续改变着我们的生活。

最后, Springer 公司作为数年来医学出版界优秀的代名词,能出版这本书,我们感到莫大的荣幸。

Derek J.W. McMinn

伯明翰, 英国

2007 年 8 月

目 录

第一章	发展前景	1
第二章	材料与冶炼	39
第三章	加工工艺	59
第四章	髋关节摩擦学	71
第五章	腐蚀及其对金属释放的作用	81
第六章	假体取回分析	83
第七章	Birmingham 髋关节表面置换的骨水泥技术	97
第八章	移位研究	103
第九章	髋关节表面置换中股骨头的血液供应	107
第十章	股骨头血液供应研究	115
第十一章	髋臼部骨保留	119
第十二章	髋关节成形术股骨 DEXA 研究	121
第十三章	金属离子	125
第十四章	患者的选择与手术时机	151
第十五章	麻醉、镇痛和预防栓塞	155
第十六章	镇痛在麻醉中的特别重要的意义	163
第十七章	常规 X 线测量的 Birmingham 髋关节表面置换模板	169
第十八章	髋关节表面置换术的计算机模板测量	173
第十九章	患者体位和暴露	177
第二十章	髋臼制备和标准 Birmingham 表面置换臼杯假体的植入	211
第二十一章	髋臼准备和髋臼发育不良表面置换杯的植入	223

第二十二章	Birmingham 髋关节表面置换术中股骨假体的植入	251
第二十三章	Birmingham 股骨头中等量截骨假体及其植入	287
第二十四章	指南,夹具和导航辅助 Birmingham 髋关节表面置换	303
第二十五章	复杂解剖的处理	317
第二十六章	髋关节表面置换术的效果评估及其标准	333
第二十七章	Birmingham 表面髋关节置换在不同疾病中应用的结果	341
第二十八章	Birmingham 髋关节表面置换术后的并发症和翻修术	355
第二十九章	Birmingham 髋关节表面置换术后的康复训练	369
第三十章	恢复与康复	383
第三十一章	总结	387

第一章

发展前景

Derek J.W. McMinn

髋关节炎的早期阶段包括几毫米股骨头和髋臼的关节软骨损伤。从 20 世纪 50 年代最早使用特氟隆(聚四氟乙烯)双杯的髋关节表面置换开始到 20 世纪 80 年代, 外科医生都注重这种更换磨损部分的表面置换的方法。然而这 40 年来, 主要的问题是表面置换材料的过度磨损致使髋关节表面置换手术不被认可。我在翻修手术中亲眼目睹了承载部位存在磨损问题, 大批瓦格纳(Wagner)表面置换不得不改为全髋关节置换(图 1.1 至图 1.3)。

瓦格纳的特殊问题在于组件的松动和股骨头的塌陷。这些令人失望的结果, 致使许多外科医生认为髋关节表面置换术的理念有缺陷。但是, 通过对失败例子的仔细研究, 我们发现失败的原因在于材料而不是理念。

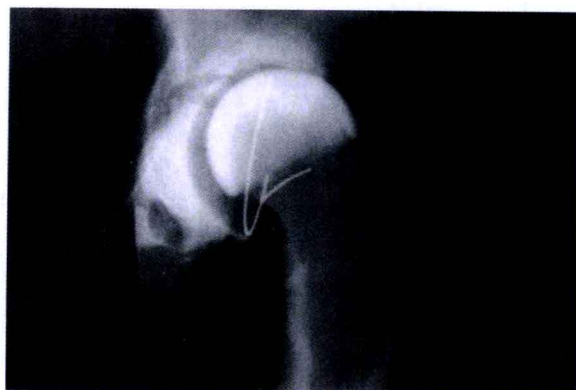

图 1.2 陶瓷-聚乙烯表面置换失败的常见形式。线性骨溶解使髋臼假体部件松动并向垂直力线方向陷入。髋臼假体部件边缘部发生严重磨损并伴随着金属杯周边的骨折。

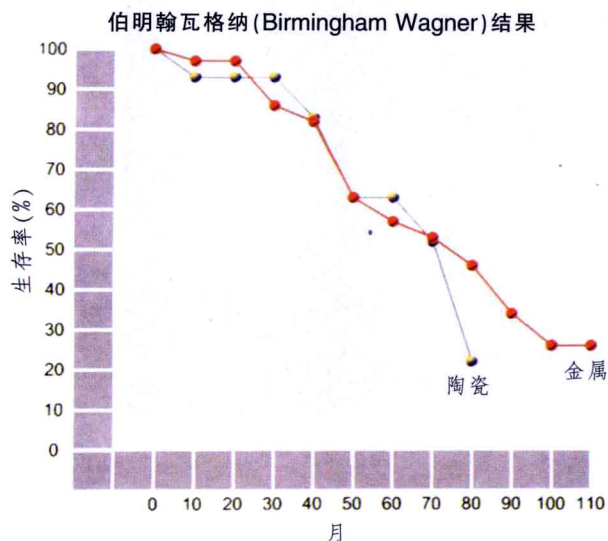


图 1.1 在伯明翰髋关节施行的陶瓷-聚乙烯和金属-聚乙烯表面置换的生存分析显示糟糕的结果。

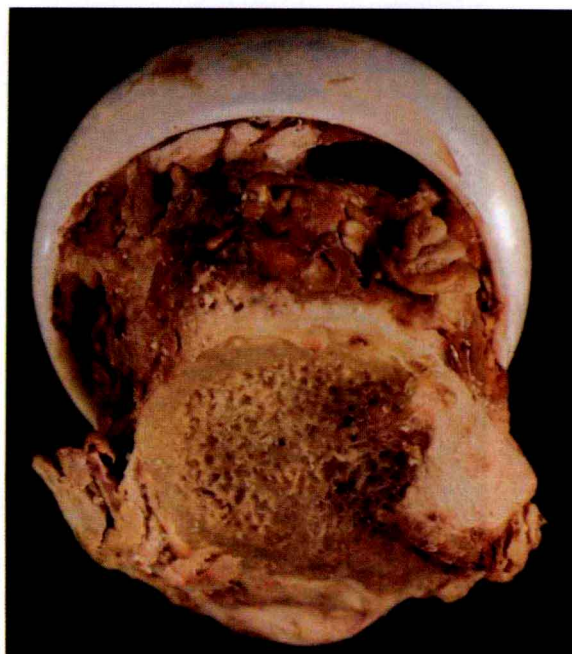


图 1.3 翻修术中取出的被陶瓷股骨假体牢固固定的股骨头和股骨颈。松动的髋臼杯和髋臼骨溶解有必要在植入 9 年后进行翻修。

在这个稳定的陶瓷股骨假体中,股骨头底部的骨质看起来很好(图 1.4)。尽管可见到骨小梁从骨水泥塞的尖端顺流而下,但令人担忧的是,在这个股骨头的极部出现较大的空腔。这些空腔是意味着股骨头的缺血性坏死,或者股骨头极部方向的压力屏蔽,还是

骨溶解呢?头颈交界处空腔的存在开始时看起来像骨溶解(图 1.5)。这种股骨头的骨组织学证实,空腔是因为源于聚乙烯碎屑引起的骨溶解(图 1.6 至图 1.8)。据推测,髋关节间歇性高压驱使聚乙烯碎屑通过股骨头颈交界部的入口到达股骨头的实体。

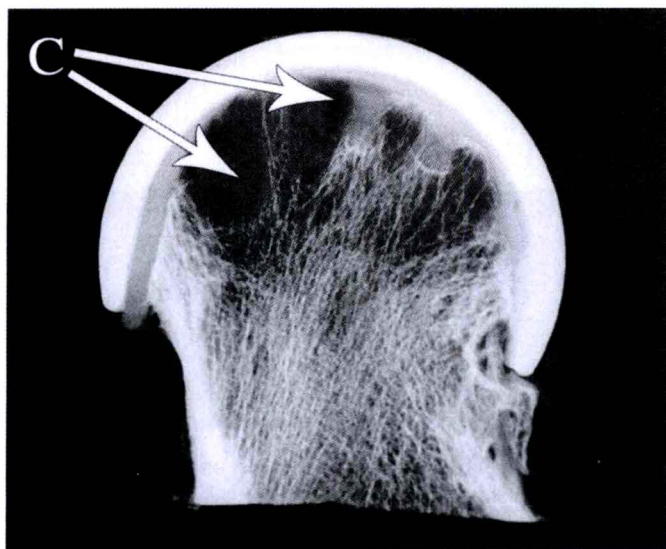


图1.4 股骨头和颈的陶瓷股骨假体的冠状切片 X 线显微照片。可见股骨头内的空腔(C)。

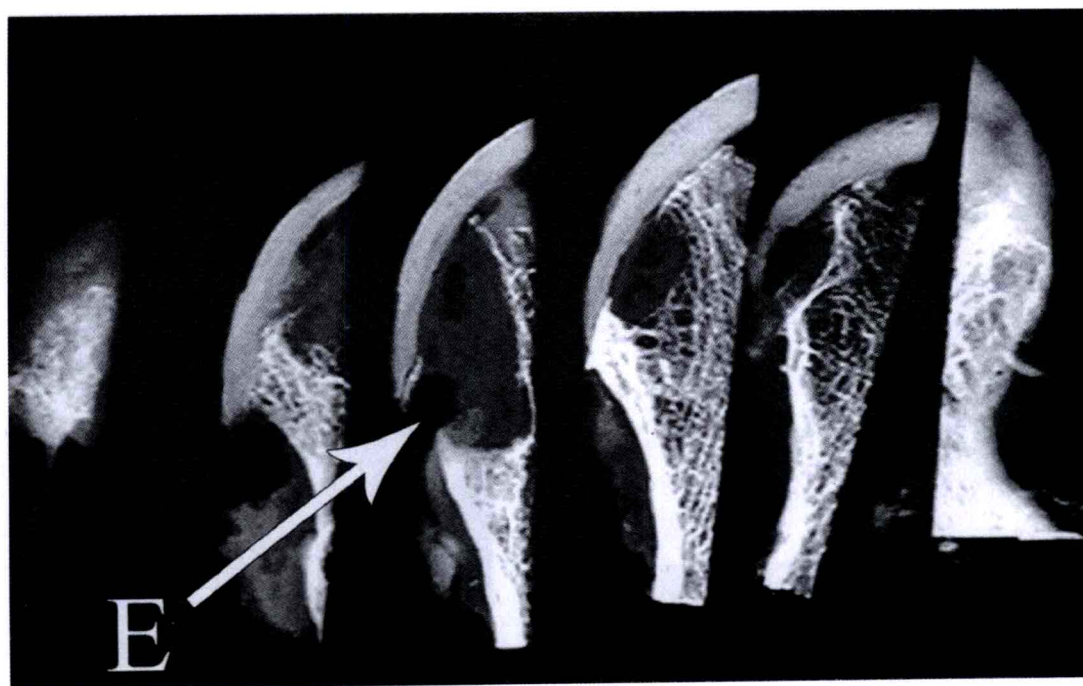


图1.5 其他股骨头切片的 X 线显微照片显示存在的空腔包括一个股骨头颈接合部的空腔,看起来这就像是一个入口点(E)。

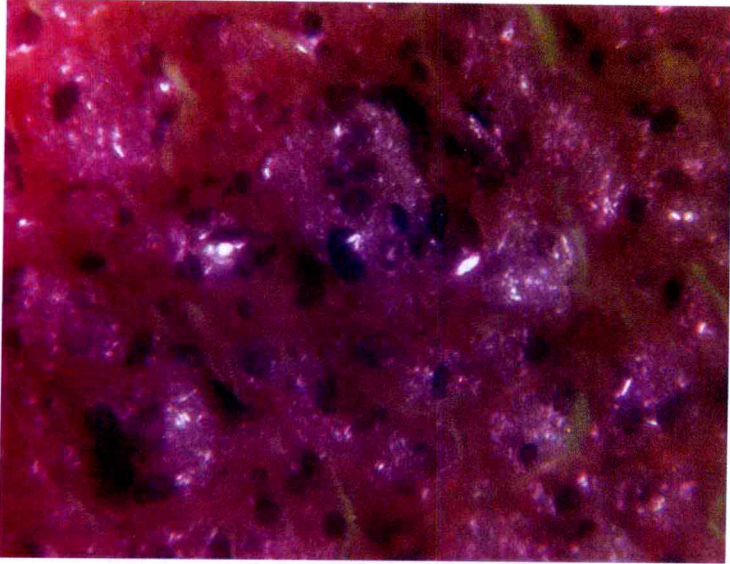


图 1.6 载满聚乙烯颗粒的巨噬细胞显示在一个股骨头剖面中。此现象出现在每一张股骨头切片中。

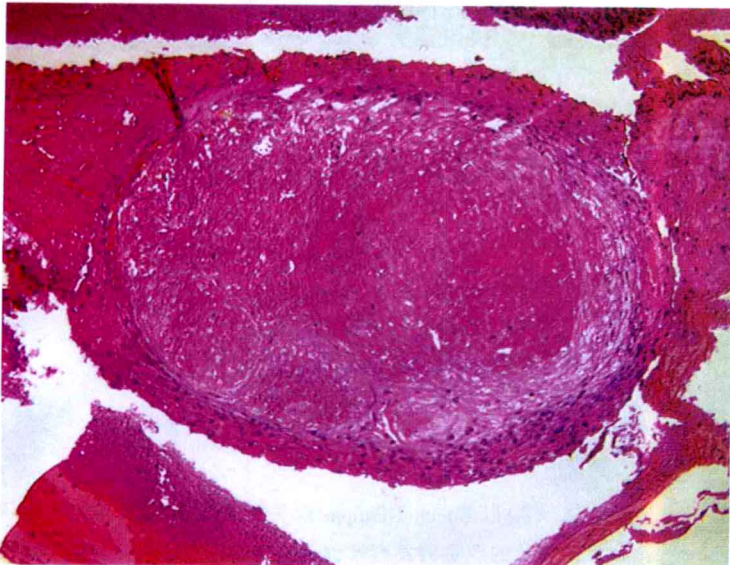


图 1.7 2 mm 直径的肉芽肿显示在一个股骨头的剖面中。肉芽肿出现在每一张股骨头切片中。

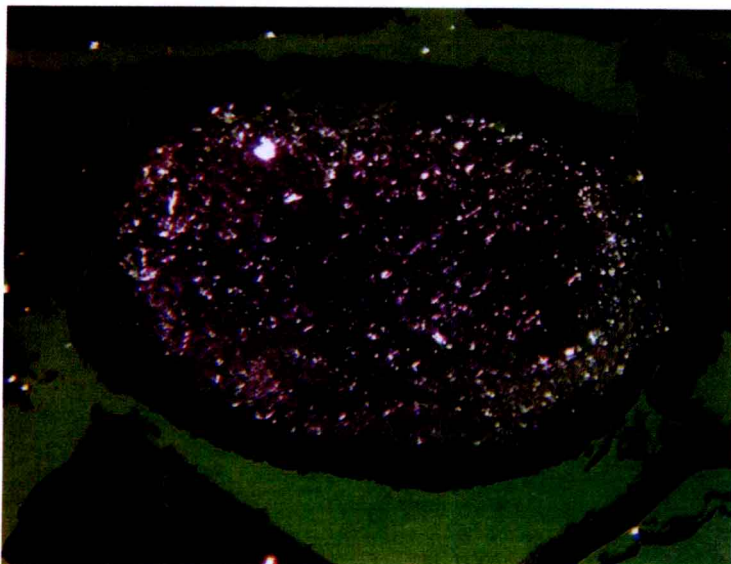


图 1.8 偏光显微镜显示肉芽肿充满了聚乙烯碎屑。