

7
年制规划教材

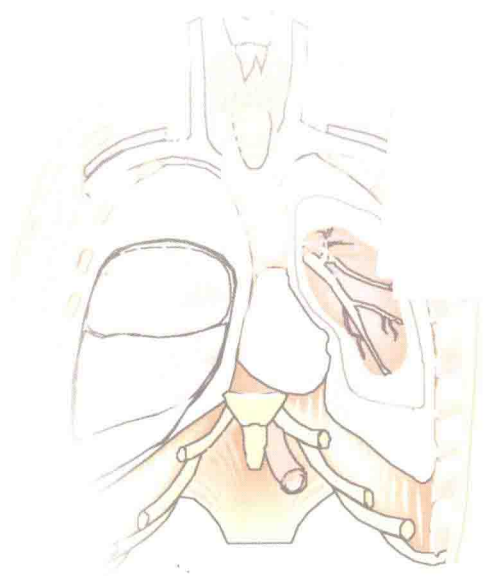
全国高等医药教材建设研究会规划教材

QUANGUOGAODENGYIYAOJIAOCAIJIANSHHEYANJIUHUIGUIHUAJIAOCAI

全国高等医药院校教材·供七年制临床医学等专业用

局部解剖学

主 编 王怀经



 人民卫生出版社

全国高等医药院校教材

供七年制临床医学等专业用

局 部 解 剖 学

主编 王怀经

编者 (以姓氏笔画为序)

王怀经 教授 (山东大学医学院)
刘正清 教授 (中南大学湘雅医学院)
刘树伟 教授 (山东大学医学院)
羊惠君 教授 (四川大学华西医学中心)
张绍祥 教授 (第三军医大学)
赵玲辉 教授 (哈尔滨医科大学)
胡海涛 教授 (西安交通大学医学院)
凌光烈 教授 (中国医科大学)
彭裕文 教授 (复旦大学医学院)

绘图 朱丽萍 (山东大学医学院)

马解放 (山东大学医学院)

秘书 李振中 教授 (山东大学医学院)

人 民 卫 生 出 版 社

图书在版编目(CIP)数据

局部解剖学/王怀经主编. —北京:
人民卫生出版社, 2001
ISBN 7-117-04068-8

I. 局… II. 王… III. 局部解剖学-医学院校-
教材 IV. R323

中国版本图书馆 CIP 数据核字(2001)第 035769 号

局 部 解 剖 学

主 编: 王 怀 经
出版发行: 人民卫生出版社(中继线 010-67616688)
地 址: 北京市丰台区方庄芳群园 3 区 3 号楼
邮 编: 100078
网 址: <http://www.pmph.com>
E-mail: pmph@pmph.com
购书热线: 010-67605754 010-65264830
印 刷: 北京人卫印刷厂(业达)
经 销: 新华书店
开 本: 850×1168 1/16 印张: 24.25
字 数: 514 千字
版 次: 2001 年 9 月第 1 版 2006 年 7 月第 1 版第 6 次印刷
标准书号: ISBN 7-117-04068-8/R·4069
定 价: 42.00 元

版权所有, 侵权必究, 打击盗版举报电话: 010-87613394

(凡属印装质量问题请与本社销售部联系退换)

全国高等医药院校七年制临床医学专业教材

出版说明

为了培养我国社会主义现代化建设需要的德、智、体全面发展的高级人才，国家教育部、卫生部经过调查研究和反复论证，决定从1988年起在全国部分高等医药院校试办七年制临床医学专业（以下简称七年制）。经过十几年的探索与实践，通过毕业生质量的评估检查，广大用人单位和专家对这一学制教育作出了充分的肯定。根据教育部的有关精神，为满足医疗卫生机构对高层次医学专门人才的需求，七年制教育的办学规模将进一步扩大，招生人数将逐步增多。

在教学实践中广大师生感到编写一套较规范的七年制教材时机已经成熟，迫切需要组织编写一套能反映我国七年制教育特色的教材。为此，在教育部高教司和卫生部科教司的具体参与和指导下，全国高等医药教材建设研究会决定组织全国办七年制教育学校的有关专家教授共同进行编写，这套教材编写的主要原则和基本要求为：符合七年制的培养目标，适应21世纪教学内容改革的要求，能满足大部分七年制院校的实际需要。教材编写仍然要体现三基（基础理论、基本知识、基本技能）、五性（思想性、科学性、先进性、启发性、适用性）；要在五年制教材的基础上突出“新”、“深”、“精”；要有助于培养学生的临床实践和创新思维；教材编写注重启发式，并注意全套教材的整体优化。

本套教材共有47种，新编29种，全套教材中有26种为五、七年制共用教材。

七年制教材目录

必修课教材

- | | |
|-----------------|----------------|
| △1. 《医用高等数学》第三版 | 主编 张选群 |
| △2. 《医学物理学》第五版 | 主编 胡新珉 |
| △3. 《基础化学》第五版 | 主编 魏祖期 副主编 祁嘉义 |
| △4. 《有机化学》第五版 | 主编 吕以仙 副主编 陆阳 |
| △5. 《医学生物学》第五版 | 主编 左偃 |
| △6. 《系统解剖学》 | 主编 柏树令 副主编 应大君 |

- | | | | |
|-------------------|----|-----|-------------|
| 7. 《局部解剖学》 | | 主编 | 王怀经 |
| 8. 《组织学与胚胎学》 | 主编 | 高英茂 | 副主编 徐昌芬 |
| △9. 《生物化学》第五版 | 主编 | 周爱儒 | 副主编 查锡良 |
| 10. 《生理学》 | | 主编 | 姚泰 |
| 11. 《医学微生物学》 | | 主编 | 贾文祥 |
| △12. 《人体寄生虫学》 | | 主编 | 詹希美 |
| △13. 《医学免疫学》第三版 | | 主编 | 陈慰峰 |
| 14. 《病理学》 | 主编 | 李甘地 | 副主编 来茂德 |
| 15. 《病理生理学》 | 主编 | 陈主初 | 副主编 王树人 |
| 16. 《药理学》 | 主编 | 杨世杰 | 副主编 王怀良 |
| △17. 《医学心理学》 | | 主编 | 姜乾金 |
| △18. 《法医学》第三版 | | 主编 | 王保捷 |
| 19. 《临床诊断学》 | 主编 | 欧阳钦 | 副主编 吕卓人 |
| 20. 《实验诊断学》 | | 主编 | 王鸿利 |
| 21. 《医学影像学》 | 主编 | 张雪林 | 副主编 郭启勇 |
| 22. 《内科学》 | 主编 | 王吉耀 | 副主编 胡品津 廖二元 |
| 23. 《外科学》 | 主编 | 陈孝平 | 副主编 石应康 段德生 |
| 24. 《妇产科学》 | 主编 | 丰有吉 | 副主编 李荷莲 |
| 25. 《儿科学》 | 主编 | 薛辛东 | 副主编 李永柏 |
| 26. 《神经病学》 | | 主编 | 杨期东 |
| 27. 《精神病学》 | | 主编 | 王祖承 |
| 28. 《传染病学》 | | 主编 | 杨绍基 |
| 29. 《眼科学》 | 主编 | 葛坚 | 副主编 崔浩 |
| 30. 《耳鼻咽喉科学》 | 主编 | 孔维佳 | 副主编 王斌全 |
| △31. 《口腔科学》第五版 | | 主编 | 张志愿 |
| △32. 《皮肤性病学》第五版 | | 主编 | 张学军 |
| △33. 《核医学》 | 主编 | 李少林 | 副主编 张永学 |
| 34. 《预防医学》 | | 主编 | 孙贵范 |
| △35. 《中医学》第五版 | | 主编 | 郑守曾 |
| △36. 《计算机应用基础》第二版 | 主编 | 邹赛德 | 副主编 杨长兴 |
| △37. 《体育》第二版 | | 主编 | 裴海泓 |

选修课教材

- | | | |
|----------------|----|-----|
| △38. 《细胞生物学》 | 主编 | 凌诒萍 |
| △39. 《医学分子生物学》 | 主编 | 冯作化 |
| △40. 《医学遗传学》 | 主编 | 陈竺 |

- △41. 《医学伦理学》
- △42. 《康复医学》第二版
- △43. 《医学文献检索》
- △44. 《卫生法》
- △45. 《医学导论》
- △46. 《全科医学概论》
- 47. 《医学统计学》

主编 丘祥兴
主编 南登崑
主编 方 平
主编 赵同刚
主编 文历阳
主编 杨秉辉
主编 余松林

注：画△者为与五、七年制共用教材

前 言

《局部解剖学》是在教育部高教司和卫生部科教司的指导下, 由全国高等医药教材建设研究会和卫生部教材办公室组织编写, 供七年制临床医学等专业使用。根据七年制临床医学专业教材编写会议的精神, 本书在五年制《局部解剖学》教材的基础上, 着重于基础理论、基本知识和基本技能的论述; 力求更好地体现思想性、科学性、先进性、启发性和适用性的要求; 突出了编写内容要“新”、“深”、“精”的原则; 以便更好地适用七年制高等医学教育的培养目标和培养方式。

本书由绪论和头部、颈部、胸部、腹部、盆部和会阴、脊柱区、上肢和下肢八章组成。除绪论外, 各章均包括概述, 局部的层次解剖和器官的位置、毗邻、血液供应、神经支配和淋巴回流, 以及断层影像解剖和解剖操作等内容。全书约55万字, 配有插图321幅, 其中套色图253幅, 线条图68幅, 另有CT和MRI图像各38幅。

本书除修定了某些概念、定义、论点和不适之处, 删除了某些与《系统解剖学》重复的内容之外, 为了更好地学习和理解人体的组成和结构, 密切结合医学影像学的临床应用, 每章均增加“断层影像解剖”一节, 且配有线条图和CT、MRI图像; 为了培养学生的实践能力和方便学习, 还增加“解剖操作”一节, 简明扼要、条理清楚地介绍了局部解剖操作的步骤、所要解剖的内容及注意事项; 为了强化专业外语教学的需要, 除在正文中适当增加注有英文的解剖学名词之外, 书末附有英汉解剖学名词索引; 为了增强学生的自学能力, 书末还附有参考书目。

本书的解剖学名词以全国自然科学名词审定委员会公布的《人体解剖学名词》(1991) 为主。采用法定计量单位。

本书在卫生部教材办公室的具体指导下, 由第三军医大学张绍祥教授、中南大学湘雅医学院刘正清教授、复旦大学医学院彭裕文教授、中国医科大学凌光烈教授、四川大学华西医学院羊惠君教授、哈尔滨医科大学赵玲辉教授、西安交通大学医学院胡海涛教授、山东大学医学院刘树伟教授和王怀经教授共同编写而成。

全书插图由山东大学医学院朱丽萍、马解放同志绘制。

本书所用CT、MRI图片由山东大学齐鲁医院和山东省医学影像学研究所提供。

秘书李振中教授协助主编作了大量工作。

在本书编写过程中, 哈尔滨医科大学和山东大学医学院分别承担了编写会和定稿会议。两校领导和解剖学同仁给予了大力支持, 并付出了辛劳, 在此表示感谢。

我们期望本教材能够符合七年制高等医学教育的要求, 适合教学实际的需要, 但由于初次编写七年制教材, 缺乏经验, 加之我们的水平有限, 欠妥和错误之处难免。恳请诸位解剖学教师、七年制临床医学学生及广大读者批评、指正并提出宝贵意见, 为今后的修订工作提供参考和依据, 使之日臻完善。

主编 王怀经

2001年3月于济南

目 录

绪论	1	12. 人字点	8
一、人体基本结构的概念	1	13. 枕外隆凸	8
(一)皮肤	1	14. 上项线	8
(二)浅筋膜	1	(二)体表投影	8
(三)深筋膜	1	1. 中央沟的投影	8
(四)肌	2	2. 中央前、后回的投影	8
(五)血管	2	3. 运动性语言中枢的投影	8
(六)淋巴管与淋巴结	2	4. 外侧沟的投影	8
(七)神经	2	5. 大脑下缘的投影	8
二、解剖器械及其使用	2	6. 脑膜中动脉的投影	8
(一)解剖刀	2	第二节 面部	9
(二)镊子	3	一、面部浅层结构	9
(三)剪	3	(一)皮肤与浅筋膜	9
(四)血管钳	4	(二)面肌	9
三、解剖操作基本技术	4	(三)血管、淋巴及神经	9
(一)解剖皮肤	4	1. 血管	9
(二)解剖浅筋膜	4	2. 淋巴	9
(三)解剖深筋膜	5	3. 神经	10
(四)解剖血管、神经	5	二、面侧区	11
(五)解剖肌肉	5	(一)腮腺咬肌区	11
(六)解剖脏器	5	1. 腮腺	11
四、解剖操作注意事项	5	2. 腮腺咬肌筋膜	12
		3. 腮腺管	12
		4. 腮腺淋巴结	12
		5. 穿经腮腺的结构	12
		6. 咬肌	14
		(二)面侧深区	14
		1. 境界	14
		2. 内容	14
		(三)面侧区的间隙	16
		1. 咬肌间隙	18
		2. 翼下颌间隙	18
第一章 头部	6	第三节 颅部	18
第一节 概述	6	一、颅顶	18
一、境界与分区	6	(一)额顶枕区	18
二、表面解剖	6	1. 境界	18
(一)体表及骨性标志	6	2. 层次	18
1. 眉弓	6	(二)颞区	20
2. 眶上切迹	6	1. 境界	21
3. 眶下孔	7		
4. 颞孔	7		
5. 翼点	7		
6. 颧弓	7		
7. 耳屏	7		
8. 髁突	7		
9. 下颌角	7		
10. 乳突	7		
11. 前囟点	8		

2. 层次	21	(二)开颅取脑	37
(三)颅顶骨	21	1. 锯除顶盖	37
二、颅底内面	22	2. 打开硬脑膜	37
(一)颅前窝	22	3. 取脑	37
(二)颅中窝	22	4. 观察硬脑膜	38
1. 鞍区	23	5. 解剖颅底内面	38
2. 颅中窝外侧部	24	第二章 颈部	40
(三)颅后窝	25	第一节 概述	40
三、颅内、外静脉的交通	26	一、境界与分区	40
(一)通过面部静脉与翼丛的交通途径	26	(一)境界	40
(二)通过导静脉的交通途径	26	(二)分区	40
(三)通过板障静脉的交通途径	27	1. 固有颈部	40
第四节 头部断层影像解剖	27	2. 项部	40
一、经半卵圆中心的横断层解剖		二、表面解剖	41
及 CT、MRI	27	(一)体表标志	41
二、经松果体的横断层解剖		1. 舌骨	41
及 CT、MRI	29	2. 甲状软骨	41
三、经鞍上池的横断层解剖		3. 环状软骨	41
及 CT、MRI	30	4. 颈动脉结节	41
四、经垂体的横断层解剖		5. 胸锁乳突肌	41
及 CT、MRI	31	6. 锁骨上大窝	41
五、经下颌头的横断层解剖		7. 胸骨上窝	41
及 CT、MRI	32	(二)体表投影	41
六、经枢椎体的横断层解剖		1. 颈总动脉及颈外动脉	41
及 CT、MRI	33	2. 锁骨下动脉	41
第五节 头部解剖操作	34	3. 颈外静脉	41
一、面部	34	4. 副神经	41
(一)切口	34	5. 臂丛	41
(二)层次解剖	34	6. 神经点	41
1. 解剖面肌	34	7. 胸膜顶及肺尖	41
2. 解剖腮腺区	34	三、颈部结构配布特点	42
3. 观察面动脉与面静脉的局部		第二节 颈部层次结构	43
位置	35	一、浅层结构	43
4. 解剖眶上神经、眶下神经、		(一)皮肤	43
颞神经	35	(二)浅筋膜	43
5. 解剖咬肌	35	1. 浅静脉	43
6. 解剖颞肌及颞下颌关节	35	2. 浅神经	44
7. 解剖面侧深区(颞下窝)	36	二、颈筋膜及筋膜间隙	44
二、颅部	36	(一)颈筋膜	44
(一)解剖颅顶部软组织	36	1. 浅层	45
1. 皮肤	36	2. 气管前层	45
2. 浅筋膜	36	3. 椎前层	45
3. 帽状腱膜、腱膜下疏松结缔		4. 颈动脉鞘	45
组织、颅骨外膜	37		

(二)筋膜间隙	46	2. 颈丛、臂丛分支	60
1. 胸骨上间隙	46	二、肩胛舌骨肌锁骨三角	61
2. 锁骨上间隙	46	(一)境界	61
3. 气管前间隙	46	(二)内容	61
4. 咽后间隙	46	1. 锁骨下静脉及静脉角	61
5. 椎前间隙	46	2. 锁骨下动脉	61
6. 下颌下间隙	46	3. 臂丛	61
第三节 颈前区	46	第六节 颈部淋巴	62
一、舌骨上区	46	一、颈上部淋巴结	62
(一)下颌下三角	46	(一)枕淋巴结	62
1. 境界	46	(二)乳突淋巴结	62
2. 内容	46	(三)腮腺淋巴结	62
(二)颏下三角	47	(四)下颌下淋巴结	62
二、舌骨下区	47	(五)颏下淋巴结	63
(一)颈动脉三角	47	二、颈前淋巴结	63
1. 境界	47	(一)颈前浅淋巴结	63
2. 内容	47	(二)颈前深淋巴结	63
(二)肌三角	50	1. 喉前淋巴结	63
1. 境界	50	2. 甲状腺淋巴结	63
2. 内容	50	3. 气管前淋巴结	64
第四节 胸锁乳突肌区及颈根部	55	4. 气管旁淋巴结	64
一、胸锁乳突肌区	55	三、颈外侧淋巴结	64
(一)范围	55	(一) 颈外侧浅淋巴结	64
(二)内容	55	(二) 颈外侧深淋巴结	64
1. 颈动脉鞘及其内容	55	1. 颈外侧上深淋巴结	64
2. 颈袢	56	2. 颈外侧下深淋巴结	64
3. 颈丛	56	第七节 颈部断层影像解剖	65
4. 颈交感干	56	一、经甲状软骨的横断层解剖	
二、颈根部	57	及 CT、MRI	65
(一)范围	57	二、经环状软骨的横断层解剖	
(二)内容	57	及 CT、MRI	66
1. 胸膜顶	57	三、经颈根部的横断层解剖	
2. 锁骨下动脉	58	及 CT、MRI	67
3. 胸导管	58	第八节 颈部解剖操作	67
4. 右淋巴导管	59	一、解剖颈前区	67
5. 锁骨下静脉	59	(一)尸位及切口	67
6. 迷走神经	59	(二)解剖浅层结构	68
7. 膈神经	59	1. 解剖颈阔肌	68
8. 椎动脉三角	59	2. 解剖颈前静脉	68
第五节 颈外侧区	60	3. 解剖颈外静脉	68
一、枕三角	60	4. 解剖颈丛皮支	68
(一)境界	60	5. 清除浅筋膜	68
(二)内容	60	(三)解剖深层结构	68
1. 副神经	60	1. 解剖颈深筋膜浅层及颈静脉弓	68

2. 解剖胸锁乳突肌	68	(二)标志线	73
3. 解剖舌骨下肌群和颈袢	68	1. 前正中线	73
4. 解剖颈动脉鞘	68	2. 胸骨线	73
5. 解剖颈动脉三角	69	3. 锁骨中线	73
6. 解剖下颌下三角	69	4. 胸骨旁线	74
7. 解剖颈下三角	69	5. 腋前线和腋后线	74
8. 解剖肌三角	69	6. 腋中线	74
二、解剖胸锁乳突肌区	70	7. 肩胛线	74
1. 解剖胸导管	70	8. 脊柱旁线	74
2. 解剖迷走神经及喉返神经	70	9. 后正中线	74
3. 解剖锁骨上淋巴结及膈神经	70	第二节 胸壁	74
4. 解剖甲状颈干	70	一、浅层结构	74
5. 解剖椎动脉	70	(一)皮肤	74
6. 解剖胸廓内动脉	70	(二)浅筋膜	74
7. 解剖颈交感干	70	1. 皮神经	74
三、解剖颈外侧区	70	2. 血管	74
1. 查看颈外侧区的境界	70	3. 胸部皮瓣和肌皮瓣	75
2. 解剖副神经	70	(三)乳房	75
3. 解剖颈丛	70	1. 位置和形态结构	75
4. 解剖臂丛的根、干	70	2. 血管神经	75
5. 解剖肩胛上神经	71	3. 淋巴回流	76
6. 解剖有关肌肉	71	二、深层结构	76
四、解剖颈根部	71	(一)深筋膜	76
1. 截除锁骨	71	(二)肌层	76
2. 解剖静脉角和淋巴导管	71	1. 胸大肌	77
3. 解剖锁骨下动脉	71	2. 前锯肌	77
第三章 胸部	72	(三)肋间隙	77
第一节 概述	72	1. 肋间肌	77
一、境界与分区	72	2. 肋间血管和神经	77
(一)境界	72	(四)胸廓内动、静脉和淋巴结	79
(二)分区	72	1. 胸廓内动脉	79
1. 胸壁	72	2. 胸廓内静脉	79
2. 胸腔	72	3. 淋巴结	79
二、表面解剖	72	(五)胸内筋膜	79
(一)体表标志	72	第三节 膈	80
1. 颈静脉切迹	72	一、位置和分部	80
2. 胸骨角	72	二、裂隙与薄弱区	80
3. 剑突	72	1. 腰肋三角	80
4. 锁骨和锁骨下窝	72	2. 胸肋三角	80
5. 肋弓和胸骨下角	73	3. 主动脉裂孔	81
6. 肋和肋间隙	73	4. 食管裂孔	81
7. 肩胛下角	73	5. 腔静脉孔	81
8. 乳头	73	三、血管、神经和淋巴	81
		(一)血管	81

(二)神经	81	2. 毗邻	91
(三)淋巴	81	(四)动脉导管三角	91
第四节 胸腔及其内容	81	1. 位置	91
一、胸膜和胸膜腔	82	2. 动脉韧带	91
(一)胸膜	82	(五)气管胸部和主支气管	91
(二)胸膜腔	82	1. 位置	91
(三)胸膜隐窝	82	2. 毗邻	91
1. 肋膈隐窝	82	3. 主支气管	92
2. 肋纵隔隐窝	82	4. 体表投影	92
(四)壁胸膜返折线的体表投影	82	5. 血管、淋巴和神经	93
1. 胸膜前界	82	(六)食管和胸导管	93
2. 胸膜下界	83	三、下纵隔	93
(五)胸膜的血管、淋巴和神经	83	(一)前纵隔	93
1. 血管	83	(二)中纵隔	93
2. 淋巴管	83	1. 心包	93
3. 神经	84	2. 心包内大血管	95
二、肺	84	3. 心	95
(一)肺的体表投影	84	(三)后纵隔	96
1. 肺的前、下界	84	1. 食管胸部	96
2. 肺裂	84	2. 胸主动脉	98
3. 肺根	84	3. 胸导管	98
(二)肺门和肺根	84	4. 奇静脉、半奇静脉和副半奇	
1. 肺门	84	静脉	100
2. 肺根	84	5. 胸交感干和迷走神经	100
(三)支气管肺段	85	四、纵隔间隙	101
(四)血管、淋巴和神经	85	(一)胸骨后间隙	101
1. 血管	85	(二)气管前间隙	101
2. 淋巴管	87	(三)食管后间隙	101
3. 神经	88	五、纵隔内淋巴结	101
第五节 纵隔	88	(一)纵隔前淋巴结	102
一、概述	88	(二)纵隔后淋巴结	102
(一)位置与境界	88	(三)心包外侧淋巴结和肺韧带	
(二)分区	88	淋巴结	102
1. 四分法	88	(四)气管支气管淋巴结	102
2. 三分法	88	(五)气管旁淋巴结	103
(三)纵隔的整体观	89	第六节 胸部断层影像解剖	103
1. 前面观	89	一、经胸骨柄的横断层解剖	
2. 左侧面观	89	及 CT、MRI	103
3. 右侧面观	89	二、经主动脉弓的横断层解剖	
二、上纵隔	89	及 CT、MRI	103
(一)胸腺	90	三、经气管杈的横断层解剖	
(二)上腔静脉及其属支	90	及 CT、MRI	105
(三)主动脉弓	91	四、经肺动脉杈的横断层解剖	
1. 位置	91	及 CT、MRI	106

五、经上肺静脉的横断层解剖 及CT、MRI	107	静脉	112
六、经冠状窦的横断层解剖 及CT、MRI	108	5. 胸导管	112
第七节 胸部解剖操作	109	6. 胸交感干及其分支	112
一、解剖胸壁、胸膜及肺	109	第四章 腹部	113
(一)解剖胸壁	109	第一节 概述	113
1. 观察	109	一、境界与分区	113
2. 解剖肋间隙	109	(一)境界	113
3. 开胸	109	(二)分区	113
4. 观察胸前壁内面	109	1. 九分法	113
(二)探查胸膜腔	109	2. 四分法	114
1. 打开胸膜腔	109	二、表面解剖	114
2. 探查壁胸膜	110	(一)体表标志	114
3. 探查胸膜隐窝	110	1. 骨性标志	114
4. 观察胸膜间区	110	2. 软组织标志	114
5. 探查肺韧带	110	(二)体表投影	114
(三)观察肺及肺根	110	第二节 腹前外侧壁	115
1. 取肺	110	一、浅层结构	115
2. 观察肺根	110	(一)皮肤	115
3. 解剖肺段	110	(二)浅筋膜	115
(四)解剖肋间隙后部	110	1. 腹前壁的浅动脉	115
二、解剖纵隔	110	2. 腹前外侧壁的浅静脉	116
(一)观察纵隔	110	3. 腹前外侧壁的浅淋巴管	116
1. 纵隔的区分	110	4. 腹前外侧壁的皮神经	116
2. 纵隔侧面观	110	二、深层结构	118
(二)解剖上纵隔	111	(一)肌层	118
1. 胸腺	111	1. 组成	118
2. 头臂静脉和上腔静脉	111	2. 腹前外侧壁阔肌的层次和结 构特点	118
3. 纵隔前淋巴结	111	(二)血管、淋巴及神经	121
4. 主动脉弓及其三大分支	111	1. 血管	121
5. 膈神经	111	2. 淋巴	123
6. 迷走神经及其分支	111	3. 神经	123
7. 肺动脉、动脉导管三角	111	(三)腹横筋膜	124
(三)解剖中纵隔	111	(四)腹膜下筋膜	124
1. 解剖心包腔	111	(五)壁腹膜	124
2. 观察原位心的位置和毗邻	111	三、腹股沟区	125
3. 取心	111	(一)腹股沟管	125
4. 解剖心	111	(二)腹股沟疝	126
(四)解剖后纵隔和上纵隔后部	111	(三)睾丸下降与腹股沟疝的关系	127
1. 气管和左、右主支气管	111	第三节 腹膜和腹膜腔	128
2. 食管和迷走神经前、后干	112	一、腹膜形成的结构	129
3. 胸主动脉及其分支	112	(一)网膜	129
4. 奇静脉、半奇静脉和副半奇 静脉	112	1. 大网膜	129

2. 小网膜	130	三、十二指肠	143
(二)系膜	131	(一)各部的结构特点及毗邻	143
1. 肠系膜	131	1. 上部	143
2. 阑尾系膜	131	2. 降部	143
3. 横结肠系膜	131	3. 水平部	145
4. 乙状结肠系膜	131	4. 升部	145
(三)韧带	132	(二)十二指肠悬肌	145
1. 肝的韧带	132	(三)血管	145
2. 胃的韧带	133	1. 动脉	145
3. 脾的韧带	134	2. 静脉	145
(四)皱襞	134	(四)淋巴	145
1. 胃胰襞和肝胰襞	134	四、肝	147
2. 十二指肠上、下襞	134	(一)位置与毗邻	147
二、隐窝和陷凹	134	(二)体表投影	147
三、腹膜腔的分区	135	(三)肝门与肝蒂	148
(一)结肠上区	135	(四)分叶与分段	149
1. 右肝上间隙	136	1. 肝段的概念	149
2. 左肝上间隙	136	2. 肝叶、肝段划分法	150
3. 右肝下间隙	136	(五)肝内管道	152
4. 左肝下前间隙	136	1. 肝门静脉	152
5. 左肝下后间隙	136	2. 肝固有动脉	152
6. 膈下腹膜外间隙	138	3. 肝管	152
(二)结肠下区	138	4. 肝静脉	153
1. 左、右结肠旁沟	138	(六)淋巴	154
2. 左、右肠系膜窦	138	1. 浅组	154
第四节 结肠上区的结构	138	2. 深组	154
一、食管腹段	138	(七)神经	154
二、胃	138	五、肝外胆道	154
(一)位置与毗邻	138	(一)胆囊	154
(二)血管	139	(二)肝管、肝总管及胆总管	156
1. 胃的动脉	139	1. 肝管	156
2. 胃的静脉	140	2. 肝总管	156
(三)淋巴	140	3. 胆总管	156
1. 胃左、右淋巴结	141	六、胰	157
2. 胃网膜左、右淋巴结	141	(一)位置与体表投影	157
3. 贲门淋巴结	141	(二)分部与毗邻	158
4. 幽门上、下淋巴结	141	1. 胰头	158
5. 脾淋巴结	142	2. 胰颈	158
6. 其它途径	142	3. 胰体	159
(四)胃壁的结构	142	4. 胰尾	159
(五)神经	142	(三)胰管与副胰管	159
1. 交感神经	142	(四)血管	160
2. 副交感神经	142	(五)淋巴	161
3. 内脏传入纤维	143	(六)神经	161

七、脾	161	(二)肾门、肾窦、肾蒂	177
(一)形态与毗邻	161	1. 肾门	178
(二)位置与体表投影	162	2. 肾窦	178
(三)脾段	162	3. 肾蒂	178
(四)血管	162	(三)肾血管与肾段	178
1. 脾动脉	162	1. 肾动脉和肾段	178
2. 脾静脉	163	2. 肾静脉	179
(五)淋巴和神经	163	(四)淋巴及神经	180
(六)副脾	163	1. 淋巴	180
第五节 结肠下区的结构	163	2. 神经	180
一、空肠及回肠	164	(五)被膜	180
(一)位置与形态结构	164	1. 肾筋膜	180
(二)肠系膜	164	2. 脂肪囊	181
(三)血管、淋巴及神经	164	3. 纤维囊	181
1. 动脉	164	三、输尿管腹部	181
2. 静脉	166	四、肾上腺	183
3. 淋巴	166	五、腹主动脉	184
4. 神经	166	(一)不成对的脏支	184
(四)Meckel 憩室	166	1. 腹腔干	184
二、盲肠和阑尾	166	2. 肠系膜上动脉	184
(一)盲肠	166	3. 肠系膜下动脉	184
(二)阑尾	166	(二)成对的脏支	184
三、结肠	168	1. 肾上腺中动脉	184
(一)分部、位置及毗邻	168	2. 肾动脉	184
1. 升结肠	168	3. 睾丸(卵巢)动脉	184
2. 横结肠	168	(三)壁支	185
3. 降结肠	168	1. 膈下动脉	185
4. 乙状结肠	168	2. 腰动脉	185
(二)血管	168	3. 骶正中动脉	185
1. 动脉	168	六、下腔静脉	185
2. 静脉	170	七、腰交感干	186
(三)淋巴	171	第七节 腹部断层影像解剖	187
四、肝门静脉	171	一、经食管裂孔的横断层解剖	
(一)组成	171	及 CT、MRI	187
(二)毗邻	171	二、经胃贲门的横断层解剖	
(三)属支	173	及 CT、MRI	187
(四)肝门静脉与腔静脉间的吻合	175	三、经肝门的横断层解剖	
(五)特点	176	及 CT、MRI	190
第六节 腹膜后隙	176	四、经腹腔干的横断层解剖	
一、概述	176	及 CT、MRI	191
二、肾	177	五、经肝门静脉合成处的横断层	
(一)位置与毗邻	177	解剖及 CT、MRI	192
1. 位置	177	六、经十二指肠空肠曲的横断层	
2. 毗邻	177	解剖及 CT、MRI	193

第八节 腹部解剖操作	194	脾的动脉	198
一、腹前外侧壁	194	(三)解剖肝十二指肠韧带和胆囊	198
(一)皮肤切口与翻皮	194	四、结肠下区结构的解剖	198
(二)浅筋膜的解剖	194	(一)各段肠管的区别	198
1. 剖查浅血管	194	(二)解剖肠系膜上动、静脉	198
2. 辨认 Camper 筋膜和 Scarpa 筋膜	194	(三)解剖肠系膜下动、静脉	199
3. 寻认肋间神经的皮支	194	(四)观察十二指肠和胰及其周围血管的联属	199
(三)解剖腹股沟区	194	五、腹膜后隙	200
1. 观察腹外斜肌和腹股沟管前壁	194	(一)一般观察	200
2. 打开腹股沟管前壁	194	(二)腹后壁的血管和淋巴结	200
3. 观察腹股沟管上壁	195	(三)肾筋膜、肾、肾上腺及输尿管腹部	200
4. 观察腹股沟管下壁和后壁	195	(四)膈	201
5. 探查腹股沟管深环	195	(五)腹腔神经丛、腰交感干和腰淋巴干	201
6. 确认腹股沟三角	195	六、腹后壁	201
(四)解剖三层阔肌和肌间血管、神经	195	(一)观察境界和摸认体表标志	201
(五)剖查腹直肌及其鞘	195	(二)皮肤切口	201
1. 翻开腹直肌鞘前层	195	(三)浅筋膜与腰下三角	201
2. 探查腹直肌及其血管、神经	195	(四)从腹后壁达肾的层次	202
3. 观察弓状线	195		
二、腹膜与腹膜腔探查	195	第五章 盆部与会阴	203
(一)注意事项	195	第一节 概述	203
(二)腹膜与腹膜腔的境界	195	一、境界与分区	203
(三)网膜	196	二、表面解剖	203
1. 小网膜	196	第二节 盆部	204
2. 大网膜	196	一、骨盆整体观	204
(四)韧带	196	二、盆壁肌	204
1. 肝的韧带	196	三、盆底肌与盆膈	205
2. 胃与脾的韧带	196	(一)肛提肌	205
3. 十二指肠空肠襞	196	(二)尾骨肌	205
(五)系膜	196	四、盆部的血管、淋巴和神经	206
(六)膈下间隙	196	(一)动脉	206
1. 右肝上间隙	196	1. 髂总动脉	206
2. 左肝上间隙	196	2. 髂外动脉	206
3. 右肝下间隙	196	3. 髂内动脉	206
4. 左肝下间隙	196	(二)静脉	207
(七)结肠下区	197	(三)淋巴	208
(八)陷凹	197	1. 髂外淋巴结	208
(九)腹前壁下份的腹膜皱襞和窝	197	2. 髂内淋巴结	208
三、结肠上区结构的解剖	197	3. 骶淋巴结	208
(一)解剖胃的血管、淋巴结及神经	197	(四)神经	208
(二)解剖胰、十二指肠上半部和		1. 骶交感干	208

2. 上腹下丛	209	1. 位置与组成	220
3. 盆内脏神经	209	2. 血管、神经和淋巴	221
五、盆腔脏器	209	二、男性尿生殖区	222
(一)盆腔脏器的位置安排	209	(一)层次结构	222
(二)盆腔脏器与腹膜的关系	209	1. 浅层结构	222
1. 男性	209	2. 深层结构	222
2. 女性	209	(二)阴囊	223
(三)直肠	209	1. 阴囊的层次结构	224
1. 位置与形态	209	2. 阴囊的血管、神经和淋巴	225
2. 毗邻	210	(三)精索	225
3. 血管、淋巴和神经	210	(四)阴茎	225
(四)膀胱	211	1. 层次结构	225
1. 位置与毗邻	211	2. 血管、神经和淋巴	226
2. 血管、淋巴和神经	211	(五)男性尿道	226
(五)输尿管盆部与壁内部	212	三、女性尿生殖区	227
1. 盆部	212	(一)层次结构	227
2. 壁内部	212	(二)女性尿道	228
(六)前列腺	212	(三)女性外生殖器	228
1. 位置与毗邻	212	四、会阴中心腱	228
2. 被膜	213	第四节 盆部断层影像解剖	229
(七)输精管盆部、射精管及精囊	213	一、经前列腺的横断层解剖	
(八)子宫	214	及 CT、MRI	229
1. 位置与毗邻	214	二、经卵巢的横断层解剖	
2. 血管、淋巴与神经	214	及 CT、MRI	230
3. 维持子宫正常位置的韧带	215	三、经子宫颈的横断层解剖	
(九)子宫附件	216	及 CT、MRI	230
1. 卵巢	217	第五节 盆腔解剖操作	231
2. 输卵管	217	一、盆腔脏器排列的观察	231
(十)阴道	217	二、盆腔脏器与腹膜的关系	231
六、盆筋膜和筋膜间隙	217	三、追查输尿管、输精管或子宫圆	
(一)盆筋膜	217	韧带	231
1. 盆壁筋膜	217	1. 输尿管	231
2. 盆脏筋膜	217	2. 输精管或子宫圆韧带的解剖	232
(二)盆筋膜间隙	218	四、锯切盆部	232
1. 耻骨后隙	219	五、探查盆筋膜间隙	232
2. 骨盆直肠间隙	219	1. 耻骨后隙	232
3. 直肠后隙	219	2. 直肠后隙	232
第三节 会阴	219	六、盆部血管、神经和淋巴结的	
一、肛区	219	解剖观察	232
(一)肛管	219	1. 髂总和髂外血管的解剖	232
1. 内面观	219	2. 生殖腺血管的解剖	232
2. 肛门	220	3. 直肠上血管的解剖	232
3. 肛门括约肌	220	4. 骶正中血管的解剖	232
(二)坐骨直肠窝	220	5. 髂内血管的解剖	232