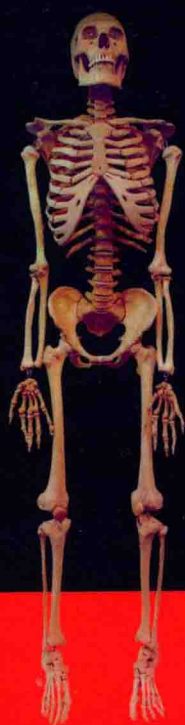

PRACTICAL COLOUR ATLAS OF
HUMAN ANATOMY



实用人体解剖学

彩色图谱

李宏伟 文敏 ◎主编



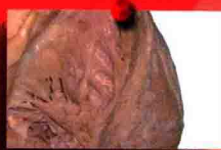甲状腺 Thyroid gland



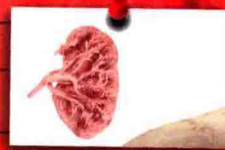头臂干 Brachio



左头臂静脉 Left bra



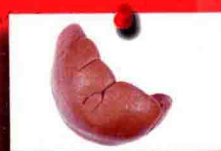右肺 Right lung



心



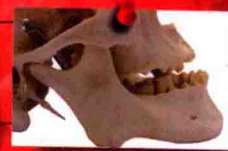剑突



肝 Liver



横结肠 Transverse colon



盲肠 Cecum



贵州出版集团
Guizhou Publishing Group
贵州科技出版社

颈内静

锁

升

心

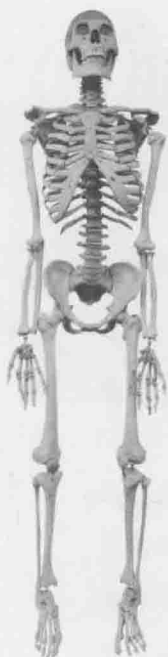膈 Diaph

空肠 Je

降结肠

回肠 Ile

乙状结

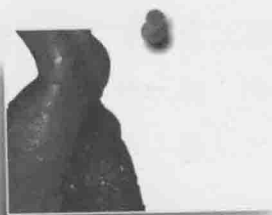


PRACTICAL COLOUR ATLAS OF
HUMAN ANATOMY


实用人体解剖学

彩色图谱

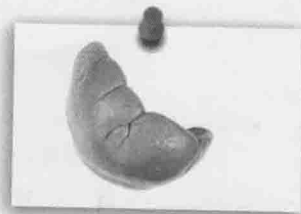
李宏伟 文敏 ◎主编



升主动脉



三尖瓣



脾



贵州出版集团

GUIZHOU PUBLISHING GROUP

贵州科技出版社

图书在版编目(CIP)数据

实用人体解剖学彩色图谱 / 李宏伟, 文敏主编.
—贵阳: 贵州科技出版社, 2013.9
ISBN 978-7-5532-0068-2

I. ①实… II. ①李… ②文… III. ①人体解剖学—
图谱 IV. ①R322-64

中国版本图书馆 CIP 数据核字(2013)第 004937 号

出版发行	贵州出版集团 贵州科技出版社
地 址	贵阳市中华北路 289 号(邮政编码:550004)
网 址	http://www.gzstph.com http://www.gzkj.com.cn
经 销	全国各地新华书店
印 刷	贵州新华印务有限责任公司
版 次	2013 年 9 月第 1 版
印 次	2013 年 9 月第 1 版
字 数	300 千字
印 张	11
开 本	787 mm×1 092 mm 1/16
定 价	50.00 元

《实用人体解剖学彩色图谱》

编委会

主 编 李宏伟 文 敏

副主编 何宇红 周播江 刘恒兴

主 审 臧贵勇

编 委 (以姓氏笔画为序)

王开明 王玉林 戈 果 文 敏 龙 胜 代世权
刘运敏 刘恒兴 米树文 孙宝飞 李友坪 李宏伟
李强明 何宇红 余 彦 张江涛 张美勤 罗亚非
周 波 周播江 秦 皓 顾 隆 徐凤生 唐 谦
譙 兴 腾树成 潘开昌 潘永天 潘永明

编写单位 贵阳医学院

贵阳中医学院

遵义医学院

黔东南民族职业技术学院

黔南民族医学高等专科学校

遵义医药高等专科学校

新乡医学院

黔西南民族职业技术学院

铜仁职业技术学院

贵阳护理职业学院

前 言

为适应医学教育的发展和进一步深化医学教育改革的需要,根据《人体解剖学》课程和教材的要求,我们在精心挑选了近300张人体实物标本的图片,并以此的基础上编著了这部图谱,它是贵州省第一部人体解剖学彩色实物图谱。本图谱可供医学专业本科、专科、中专等不同层次学生教学使用,也适宜作成人教育、继续教育和临床医务工作者的参考书。

依据教育部规划教材内容,我们在标本设计、制作、摄影及编排等方面做了诸多努力,并力求符合教学的实际需要。在编排上以人体各局部的层次结构为主,同时结合各编写单位的教学特点。本图谱共七章:运动系统各部,头、颈部,胸部,腹、盆部和会阴部,上肢,下肢,脊柱区。

由于编者专业知识的局限,图谱在编排和内容的取舍上仍有不足之处,敬请广大读者批评指正,为我们继续完善本图谱提供宝贵意见。

本图谱在编写和标本制作过程中得到了贵阳医学院解剖学教研室和实验中心老师们的大力支持和帮助,同时也得到其他编写单位解剖学同行的通力合作和鼎力协助,在此谨表最诚挚的谢意。

编 者

2013年2月

图 1-25 骶骨 The sacrum	20
图 1-26 脊柱 The vertebral column	21
图 1-27 颅(前面观)The skull (anterior aspect)	22
图 1-28 颅(侧面观)The skull (lateral aspect)	23
图 1-29 颅底(内面观)The base of the skull (internal aspect)	24
图 1-30 颅底(外面观)The base of the skull (external aspect)	25
图 1-31 颅(正中矢状切面)The skull (median sagittal section)	26
图 1-32 下颌骨 The mandible	27
图 1-33 新生儿颅 The skull of neonate	28
图 1-34 颞下颌关节 The temporomandibular joint	29
图 1-35 颞下颌关节(已打开)The temporomandibular joint(opened)	29
图 1-36 肩关节 The shoulder joint	30
图 1-37 肘关节 The elbow joint	31
图 1-38 肘关节(矢状切面)The elbow joint (sagittal section)	32
图 1-39 手关节 The joints of the hand	33
图 1-40 骨盆的韧带 The ligaments of the pelvis	34
图 1-41 髋关节 The hip joint	35
图 1-42 女性骨盆 The female pelvis	36
图 1-43 膝关节 The knee joint	37
图 1-44 膝关节(切开)The knee joint (incision)	38
图 1-45 膝关节(矢状切面)The knee joint (sagittal section)	39
图 1-46 膝关节半月板(上面观)The meniscus of knee joint (superior aspect)	39
图 1-47 足关节 The joints of foot	40
图 1-48 寰椎与枢椎的关节 The atlantooccipital joint and atlantoaxial joint	41
图 1-49 椎间盘 The intervertebral disc	42
图 1-50 椎体间的连结 The intervertebral joints	43
图 1-51 椎弓间的连结 The vertebral arch joints	43
图 1-52 椎骨间的连结 The intervertebral joints	44
图 1-53 胸廓(前面观)Thorax cage (anterior aspect)	45
图 1-54 胸锁关节(前面观)Sternoclavicular joint (anterior aspect)	46
图 1-55 肌的形态 Forms of muscles	47
图 1-56 肌肉(前面观)The muscles (anterior aspect)	48
图 1-57 肌肉(后面观)The muscles (posterior aspect)	49

第二章 头、颈部 Chapter II The head and neck	50
图 2-1 头颈部肌肉 1(侧面观)Muscles of the head and neck I (lateral aspect)	50
图 2-2 头颈部肌肉 2(侧面观)Muscles of the head and neck II (lateral aspect)	51
图 2-3 头颈部肌肉、血管和神经 1 Muscles, blood vessels and nerves of head and neck I	52
图 2-4 头颈部肌肉、血管和神经 2 Muscles, blood vessels and nerves of head and neck II	53
图 2-5 头颈部血管 1 Blood vessels of the head and neck I	54
图 2-6 头颈部血管 2 Blood vessels of the head and neck II	55
图 2-7 头颈部血管 3 Blood vessels of the head and neck III	56
图 2-8 颈内动脉 The internal carotid artery	57
图 2-9 颅神经 The cranial nerves	58
图 2-10 三叉神经(外侧面)The trigeminal nerve (lateral aspect)	59
图 2-11 枕下三角 The suboccipital triangle	60
图 2-12 脑干 The brain stem	61
图 2-13 大脑半球外侧面观 Lateral surface of the cerebral hemisphere	62
图 2-14 脑岛 The insula	63
图 2-15 大脑半球内侧面观 Medial surface of the cerebral hemisphere	63
图 2-16 脑的正中矢状切面 Median sagittal section of the brain	64
图 2-17 大脑半球投射纤维 The projection fibers of brain	65
图 2-18 大脑半球联络纤维 The association fibers of brain	65
图 2-19 大脑半球内主要联络纤维 1 Principal association fibers in the cerebral hemisphere I	66
图 2-20 大脑半球内主要联络纤维 2 Principal association fibers in the cerebral hemisphere II	66
图 2-21 脑的水平切面 Horizontal section of the brain	67
图 2-22 视束和视辐射(下面观)The optic tract and the optic radiation (inferior aspect)	68
图 2-23 侧脑室(上面观)The lateral ventricle (superior aspect)	68
图 2-24 基底核和小脑 1 The basal nuclei and the cerebellum I	69
图 2-25 基底核和小脑 2 The basal nuclei and the cerebellum II	70
图 2-26 小脑 The cerebellum	71
图 2-27 大脑半球外侧面动脉 Arteries of the lateral surface of the cerebral hemisphere	72
图 2-28 大脑半球内侧面动脉 Arteries of the medial surface of the cerebral hemisphere	72

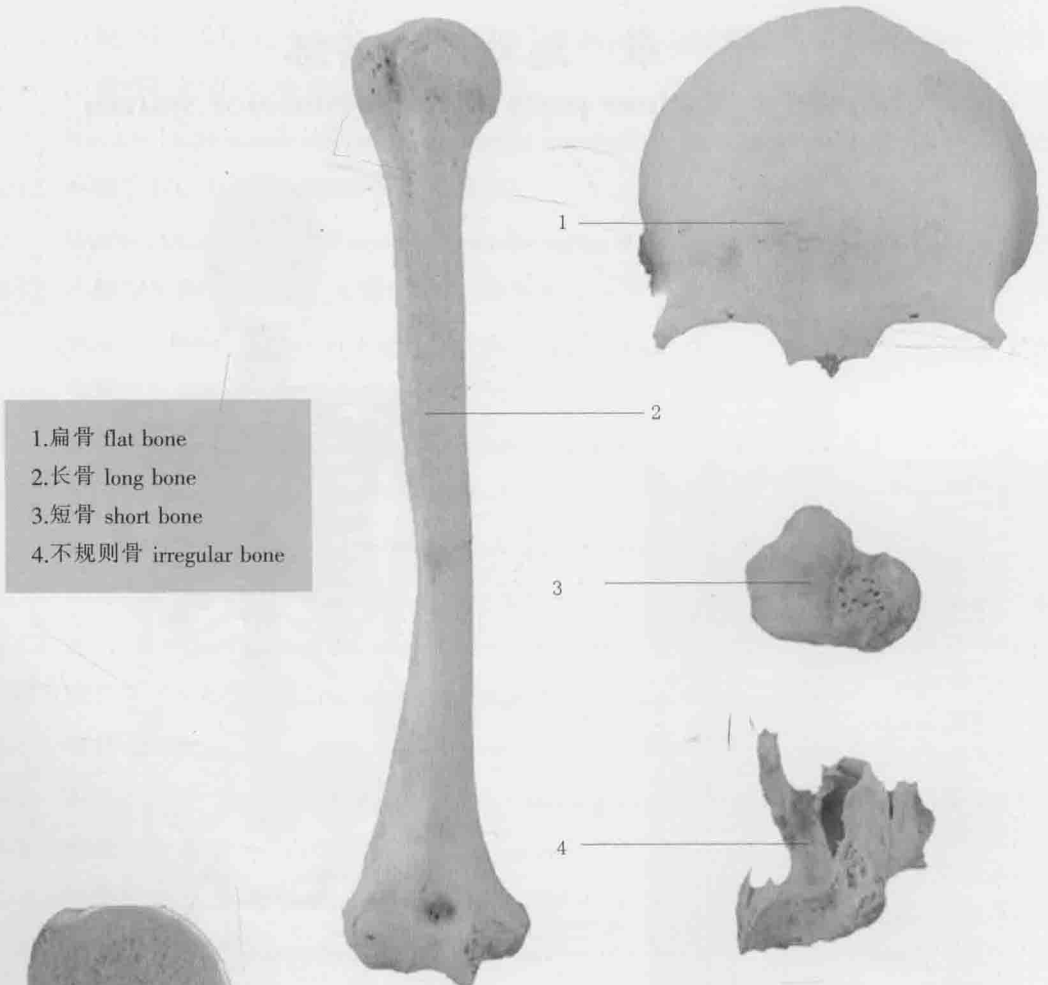
图 2-29 脑底动脉 Arteries at the base of the brain	73
图 2-30 大脑动脉的皮质支和中央支 Cortical and central branches of cerebral arteries	73
图 2-31 大脑半球外侧面静脉 Veins of the lateral surface of cerebral hemisphere	74
图 2-32 脑脊液循环 Cerebrospinal fluid circulation	75
图 2-33 硬脑膜、硬脑膜窦和脑神经 Cerebral dura mater, sinuses of dura mater and cranial nerves	76
图 2-34 颅底、硬脑膜和脑神经 The base of the skull, cerebral dura mater and cranial nerves	76
图 2-35 眼前房 Anterior chamber of eyeball	77
图 2-36 眼球水平切 Horizontal section through the eyeball	77
图 2-37 眼外肌 The extraocular muscles	78
图 2-38 耳的概况(前面观)General arrangement of ear (anterior aspect)	79
图 2-39 鼓室 The tympanic cavity	80
图 2-40 骨迷路 The bony labyrinth	80
图 2-41 颈部筋膜(正中矢状切)Fascia of the neck (median sagittal section)	81
图 2-42 咽腔(后面观)The pharyngeal cavity (posterior aspect)	82
图 2-43 喉的连结 The joint of larynx	83
图 2-44 喉 The larynx	84
图 2-45 颈部肌肉、血管和神经 1 Muscles, arteries and nerves of the neck I	85
图 2-46 颈部肌肉、血管和神经 2 Muscles, arteries and nerves of the neck II	86
图 2-47 喉返神经 The recurrent laryngeal nerve	87
第三章 胸部 Chapter III The Thorax	88
图 3-1 胸腹腔脏器 The viscera of the thorax and abdominal cavity	88
图 3-2 全身大血管 The distribution of blood vessels	89
图 3-3 心的位置(前面观)The position of the heart (anterior aspect)	90
图 3-4 心的前面(胸肋面)The anterior surface of the heart (sternocostal surface)	91
图 3-5 心底和心的膈面 The cardiac base and diaphragmatic surface of the heart	92
图 3-6 心室内部结构(前面观)Internal strictures of the ventricle (anterior aspect)	93
图 3-7 右心室 The right ventricle	94
图 3-8 左心室 The left ventricle	95
图 3-9 房间隔和房室隔 Interatrial septum and interventricular septum	96
图 3-10 心传导系统 The cardiac conducting system	97
图 3-11 心包 The pericardium	98

图 3-12 气管、支气管和肺的概观 General arrangement of trachea, bronchi and lungs	99
图 3-13 气管和支气管树 Trachea and bronchial tree	99
图 3-14 左肺 The left lung	100
图 3-15 右肺 The right lung	101
图 3-16 纵隔(左侧面观)The mediastinum (left lateral aspect)	102
图 3-17 纵隔(右侧面观)The mediastinum (right lateral aspect)	103
图 3-18 腹前外侧壁肌 Muscles of the anterolateral abdominal wall	104
图 3-19 胸廓内动脉 The internal thoracic artery	105
第四章 腹、盆部和会阴部 Chapter IV The Abdomen, Pelvis and Perineum	106
图 4-1 消化系统概观 General arrangement of the digestive system	106
图 4-2 舌的背面 The dorsum of the tongue	106
图 4-3 腹腔 The abdominal cavity	107
图 4-4 胃 The stomach	107
图 4-5 胰、十二指肠和脾 The pancreas, duodenum and spleen	108
图 4-6 空肠 The jejunum	108
图 4-7 回肠 The ileum	108
图 4-8 盲肠和阑尾 The cecum and vermiform appendix	109
图 4-9 结肠 The colon	109
图 4-10 直肠 The rectum	109
图 4-11 肝 The liver	110
图 4-12 胆道和胰管 The biliary tract and pancreatic duct	111
图 4-13 男性泌尿生殖系统概观 General arrangement of male urogenital system	112
图 4-14 肾冠状切面(后面观)Coronal section of the kidney (posterior aspect)	113
图 4-15 肾段动脉(后面观)Renal segmental artery (posterior aspect)	113
图 4-16 膀胱(侧面观)The urinary bladder (lateral aspect)	114
图 4-17 膀胱三角 The trigone of bladder	114
图 4-18 输精管道 Efferent spermatic duct	115
图 4-19 子宫 The uterus	116
图 4-20 脾 The spleen	117
图 4-21 腹部血管 Blood vessels of the abdomen	118
图 4-22 胃和小肠的动脉 The artery of stomach and small intestine	119
图 4-23 腹腔干 1 The celiac trunk I	120
图 4-24 腹腔干 2 The celiac trunk II	120

图 4-25	腹腔动脉 1 The celiac artery I	121
图 4-26	腹腔动脉 2 The celiac artery II	121
图 4-27	腹部血管 The blood vessels of abdominal	122
图 4-28	肝门静脉 The hepatic portal vein	123
图 4-29	腹膜后隙的血管和神经 Arteries and nerves of retroperitoneal space	124
图 4-30	男性骨盆正中矢状切 Median sagittal section of male pelvis	125
图 4-31	女性骨盆正中矢状切 Median sagittal section of female pelvis	126
图 4-32	男性会阴的肌肉、血管和神经 Muscles, blood vessels and nerves of the male perineum	127
图 4-33	女性会阴的肌肉、血管和神经 Muscles, blood vessels and nerves of the female perineum	128
图 4-34	静脉、胸导管和淋巴结 The veins, ductus thoracicus and lymph nodes	129
第五章	上肢 Chapter V The Upper limb	130
图 5-1	腋窝的肌肉、血管和神经 Muscles, blood vessels and nerves of the axillary fossa	130
图 5-2	腋窝的血管和神经 Blood vessels and nerves of the axillary fossa	131
图 5-3	上肢的肌肉、血管和神经(前面观) Muscles, blood vessels and nerves of the upper limb (anterior aspect)	132
图 5-4	肩和前臂的肌肉、血管和神经(前面观) Muscles, blood vessels and nerves of the shoulder and forearm (anterior aspect)	133
图 5-5	臂部和前臂部肌肉 1 The anterior group of muscles of upper arm and forearm I	134
图 5-6	臂部和前臂部肌肉 2 The anterior group of muscles of upper arm and forearm II	134
图 5-7	前臂前群肌 1 Muscles of anterior region of the forearm I	135
图 5-8	前臂前群肌 2 Muscles of anterior region of the forearm II	135
图 5-9	前臂的肌肉、血管和神经(前面观)1 Muscles, blood vessels and nerves of the forearm (anterior aspect) I	136
图 5-10	前臂的肌肉、血管和神经(前面观)2 Muscles, blood vessels and nerves of the forearm (anterior aspect) II	136
图 5-11	肘前区的肌肉、血管和神经 1 Muscles, blood vessels and nerves of the anterior cubital region I	137
图 5-12	肘前区的肌肉、血管和神经 2 Muscles, blood vessels and nerves of the anterior cubital region II	137

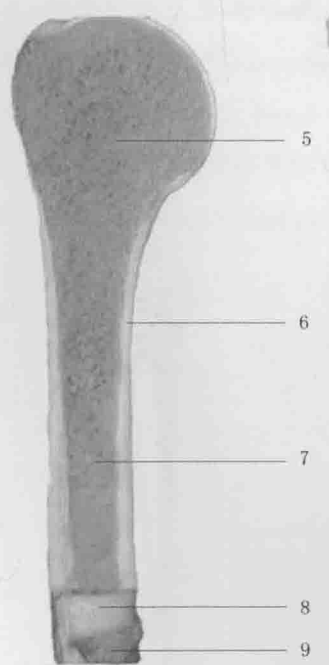
图 5-13	鼻烟壶 1 The anatomical snuffbox I	138
图 5-14	鼻烟壶 2 The anatomical snuffbox II	138
图 5-15	肩胛区和臂后区的肌肉、血管和神经 Muscles, blood vessels and nerves of the scapular and posterior brachial region	139
图 5-16	肩胛区 The scapular region	139
图 5-17	臂部的肌肉、血管和神经 Muscles, blood vessels and nerves of arm	140
图 5-18	前臂后区的肌肉、血管和神经 Muscles, blood vessels and nerves of the posterior antebrachial region	140
图 5-19	手背的肌腱 Tendon of the dorsum of hand	141
图 5-20	手掌的肌腱 Tendon of the palm of hand	141
图 5-21	手掌的血管和神经 1 The blood vessels and nerves of the palm of the hand I	142
图 5-22	手掌的血管和神经 2 The blood vessels and nerves of the palm of the hand II	143
图 5-23	手掌面的血管(血管铸型) Blood vessels of the palm of the hand(vascular cast)	143
图 5-24	掌浅弓 Superficial palmar arch	144
图 5-25	掌深弓 Deep palmar arch	144
图 5-26	手背的静脉和神经 Veins and nerves of the dorsum of the hand	145
图 5-27	手的横断面 Transverse section of hand	146
第六章	下 肢 Chapter VI The Lower limb	147
图 6-1	股前区肌肉、血管和神经 1 Muscles, blood vessels and nerves of anterior region of the thigh I	147
图 6-2	股前区肌肉、血管和神经 2 Muscles, blood vessels and nerves of anterior region of the thigh II	147
图 6-3	股前区肌肉、血管和神经 3 Muscles, blood vessels and nerves of anterior region of the thigh III	148
图 6-4	股前区肌肉、血管和神经 4 Muscles, blood vessels and nerves of anterior region of the thigh IV	148
图 6-5	股前区肌肉、血管和神经 5 Muscles, blood vessels and nerves of anterior region of the thigh V	149
图 6-6	股前区肌肉、血管和神经 6 Muscles, blood vessels and nerves of anterior region of the thigh VI	149
图 6-7	臀部及大腿后区的肌肉、血管和神经 1 Muscles, blood vessels and nerves of gluteal and posterior region of the thigh I	150
图 6-8	臀部及大腿后区的肌肉、血管和神经 2 Muscles, blood vessels and nerves of gluteal and posterior region of the thigh II	150

图 6-9	小腿前区(浅层)1 Anterior region of the leg (superficial layer) I	151
图 6-10	小腿前区(浅层)2 Anterior region of the leg (superficial layer) II	151
图 6-11	小腿后区的肌肉、血管和神经(浅层)1 Muscles, blood vessels and nerves of posterior region of the leg (superficial layer) I	152
图 6-12	小腿后区的肌肉、血管和神经(浅层)2 Muscles, blood vessels and nerves of posterior region of the leg (superficial layer) II	152
图 6-13	小腿前外侧区的肌肉、血管和神经(深层) Muscles, blood vessels and nerves of the leg (deep layer)	153
图 6-14	小腿后区的肌肉、血管和神经(深层)1 Muscles, blood vessels and nerves of posterior region of the leg (deep layer) I	154
图 6-15	小腿后区的肌肉、血管和神经(深层)2 Muscles, blood vessels and nerves of posterior region of the leg (deep layer) II	154
图 6-16	足与踝 1 The foot and malleolus I	155
图 6-17	足与踝 2 The foot and malleolus II	155
第七章	脊柱区 Chapter VII The vertebral region	156
图 7-1	脊神经 The spinal nerves	156
图 7-2	腰丛与骶丛 The lumbar plexus and the sacral plexus	157
图 7-3	脊髓与脊神经 Spinal cord and spinal nerves	158
图 7-4	腰椎穿刺 Lumbar puncture	158
图 7-5	交感神经系统 Sympathetic nervous system	159
图 7-6	脊髓的血管供应 Blood supply of the spinal cord	160
图 7-7	背部肌肉、血管和神经 Muscles, blood vessels and nerves of back	161
图 7-8	内分泌系统 The endocrine system	162



- 1. 扁骨 flat bone
- 2. 长骨 long bone
- 3. 短骨 short bone
- 4. 不规则骨 irregular bone

1
2
3
4



- 5. 骨松质 spongy bone
- 6. 骨密质 compact bone
- 7. 骨髓腔 medullary cavity
- 8. 骨质 bony substance
- 9. 骨膜 periosteum

图 1-3 骨的构造
Structure of bone

图 1-2 骨的形态
Shape of bone



图 1-4 骨质、骨的理化性质

Bony substance, physical and chemical properties of bone

- 1. 骨松质 spongy bone
- 2. 去无机质肋骨 deinorganic costal bone
- 3. 骨髓腔 medullary cavity
- 4. 骨质 bone substance
- 5. 去有机质骨 deorganic bone
- 6. 骨 bone

- 7. 骨小梁 bone trabecula
- 8. 内板 inner plate
- 9. 板障 diploe
- 10. 外板 outer plate
- 11. 骨密质 compact bone



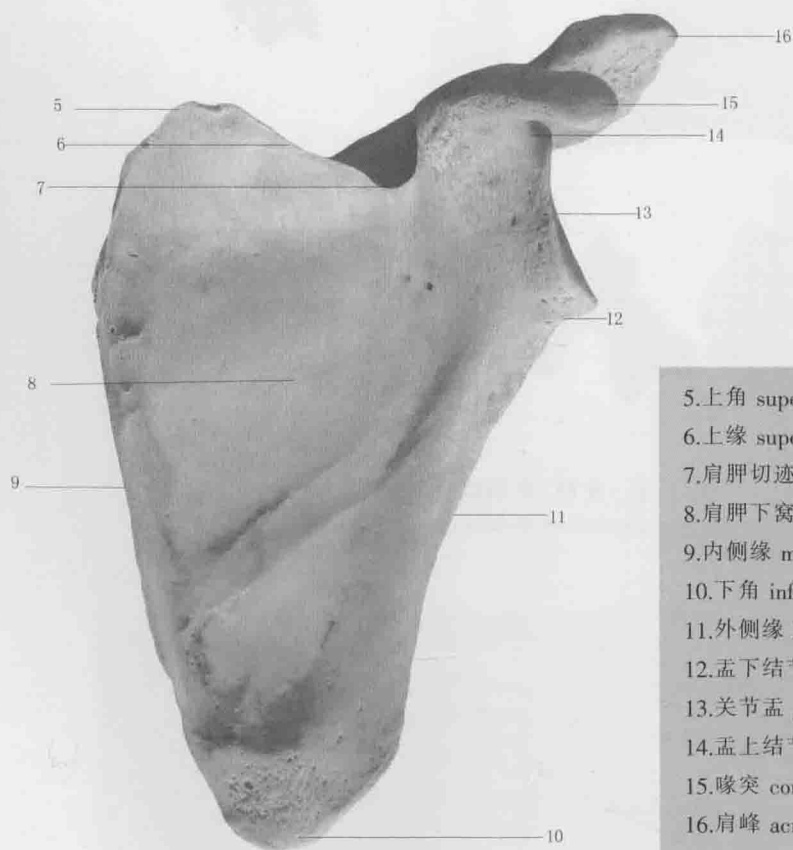
A. 上面观 Superior aspect



B. 下面观 Inferior aspect

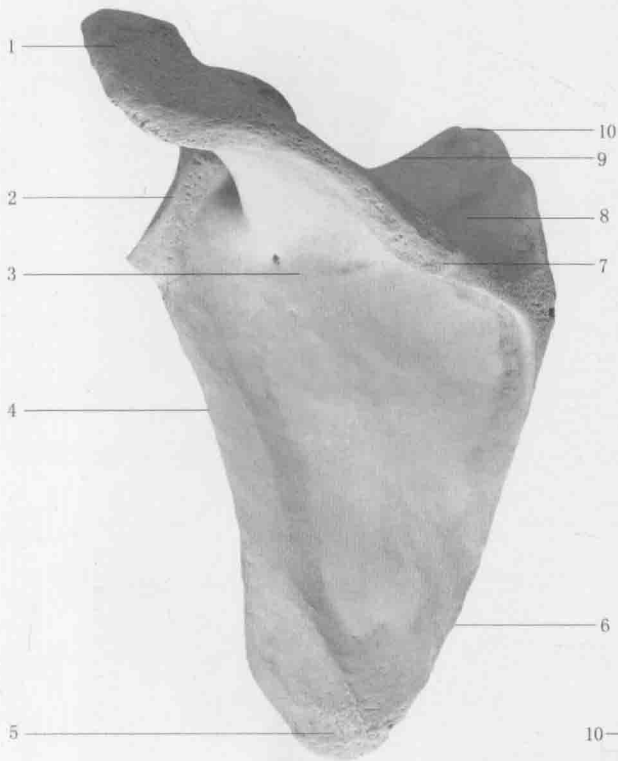
- 1. 胸骨端 sternal end
- 2. 肩峰端 acromial end
- 3. 胸骨关节面 sternal articular surface
- 4. 肩峰关节面 acromial articular surface

图 1-5 锁骨
The clavicle



- 5. 上角 superior angle
- 6. 上缘 superior border
- 7. 肩胛切迹 scapular notch
- 8. 肩胛下窝 subscapular fossa
- 9. 内侧缘 medial border
- 10. 下角 inferior angle
- 11. 外侧缘 lateral border
- 12. 孟下结节 infraglenoid tubercle
- 13. 关节盂 glenoid cavity
- 14. 孟上结节 supraglenoid tubercle
- 15. 喙突 coracoid process
- 16. 肩峰 acromion

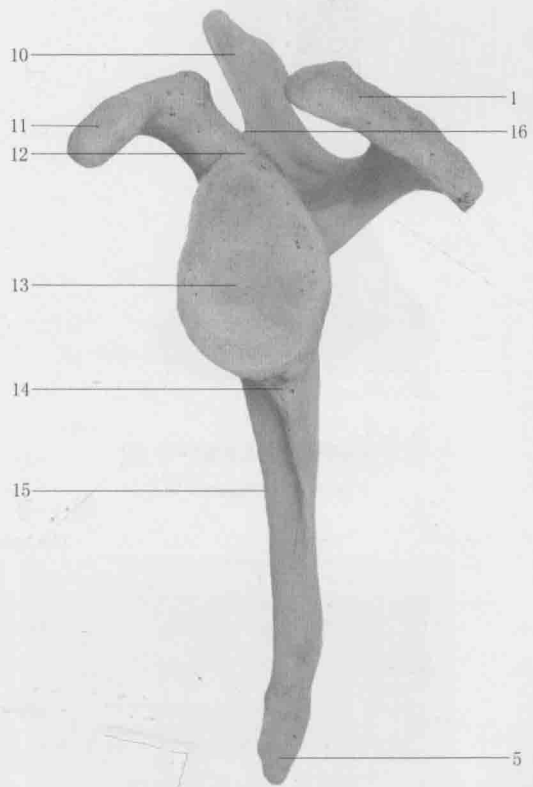
图 1-6 肩胛骨(前面观)
The scapula(anterior aspect)



A.后面观 Posterior aspect

- 1.肩峰 acromion
- 2.外侧角 lateral angle
- 3.冈下窝 infraspinous fossa
- 4.外侧缘 lateral border
- 5.下角 inferior angle
- 6.内侧缘 medial border
- 7.肩胛冈 spine of scapula
- 8.冈上窝 supraspinous fossa

- 9.上缘 superior border
- 10.上角 superior angle
- 11.喙突 coracoid process
- 12.孟上结节 supraglenoid tubercle
- 13.关节盂 glenoid cavity
- 14.孟下结节 infraglenoid tubercle
- 15.肩胛下窝 subscapular fossa
- 16.肩胛切迹 scapular notch



B.侧面观 Lateral aspect

图 1-7 肩胛骨
The scapula