

 高级卫生专业技术资格考试指导用书

精装珍藏本

神经内科学

高级教程

主 编 / 王拥军

高级卫生专业技术资格考试指导用书编辑委员会

中华医学会组织编著



人民军医出版社

PEOPLE'S MILITARY MEDICAL PRESS

高级卫生专业技术资格考试指导用书

神经内科学高级教程

SHENJING NEIKEXUE GAOJI JIAOCHENG

高级卫生专业技术资格考试指导用书编辑委员会

中华医学会 组织编著

王拥军 主 编



人民军医出版社

PEOPLE'S MILITARY MEDICAL PRESS

北 京

图书在版编目(CIP)数据

神经内科学高级教程/王拥军主编. —北京:人民军医出版社, 2014. 1
ISBN 978-7-5091-6861-5

I. ①神… II. ①王… III. ①神经病学—资格考试—教材 IV. ①R741

中国版本图书馆 CIP 数据核字(2014)第 010898 号

策划编辑:郝文娜 袁朝阳 姚磊 文字编辑:戴璐萍 马艳红 李欢 责任审读:陈晓平
出版发行:人民军医出版社 经销:新华书店
通信地址:北京市 100036 信箱 188 分箱 邮编:100036
质量反馈电话:(010)51927290;(010)51927283
邮购电话:(010)51927252
策划编辑电话:(010)51927300-8724
网址:www.pmp.com.cn

印、装:北京京华虎彩印刷有限公司
开本:889mm×1194mm 1/16
印张:32.5 字数:1027千字
版、印次:2014年1月第1版第1次印刷
印数:0001-2000
定价(含光盘):230.00元

版权所有 侵权必究
购买本社图书,凡有缺、倒、脱页者,本社负责调换

内 容 提 要

本书由卫生部人才交流中心《中国卫生人才》杂志社和中华医学会组织国内最具权威的专家共同编写,按照国家对高级卫生专业技术资格人员的要求,集中、准确地介绍了神经内科学专业相关疾病的病因、发病机制、临床表现、辅助检查、诊断治疗等内容,同时阐述了神经系统疾病的诊断技术、神经系统疾病的治疗新技术和新方法,全面反映了神经内科学的基本理论、相关疾病的发展变化、诊治预防的经典方法及临床最新进展。本书不仅是拟晋升高级职称的应试者考前复习指导用书,还是中级以上职称医务人员提高理论水平和临床实际工作能力的重要参考书。本书具有权威性、实用性和先进性,内容涵盖面广,是高年资神经内科学从业人员必备的案头书。本书配有多媒体光盘,包含近1 000道试题,2套综合性模拟试题。试题全部由知名专家亲自拟定。通过实战演练,可帮助读者掌握卫生专业机考操作知识和技巧。

序

卫生部《关于加强“十一五”期间卫生人才队伍建设的意见》提出,要加强高层次卫生人才队伍建设,进一步完善卫生人才评价体系,加快推进卫生人才工作体制机制创新,为卫生人才队伍发展提供良好的政策环境。中华医学会作为国内医学界有一定影响的学术团体,有责任也有义务为提高卫生技术人才队伍的整体素质,进一步完善高级卫生专业技术资格的评价手段,逐步推行考评结合的评价方法,做出应有的努力。

为推进科学、客观、公正的社会化卫生人才评价体系尽快实施,《中国卫生人才》杂志社、中华医学会共同组织,编辑、出版了这套《高级卫生专业技术资格考试指导用书》(以下简称《指导用书》)。

我国每年有 20 万以上需要晋升副高级和正高级职称的卫生专业人员,这些高级技术人员是我国医学发展的中坚力量,身肩承上启下的重任。考试政策的出台有助于促进不同地区同专业、同职称的医务人员职称与实践能力的均衡化。因此本套书的内容不仅包括高年资医务人员应该掌握的知识,更力求与时俱进,能反映目前本学科发展的国际规范指南和前沿动态,巩固和提高主治医师以上职称医务人员临床诊治、临床会诊、综合分析疑难病例以及开展医疗先进技术的能力,也将作为职称考试的参考依据之一。相信此书的出版不仅能帮助广大考生做好考前复习工作,还将凭借其不断更新的权威知识成为高年资医务人员的案头工具书。

本套指导用书所有参编人员均为国内各学科的学术带头人、知名专家。在编写过程中曾多次召开组稿会和定稿会,各位参编的专家、教授群策群力,在繁忙的临床和教学工作之余高效率、高质量地完成了本套书的编写工作,在此,我表示衷心的感谢和敬佩!



高级卫生专业技术资格考试指导用书

神经内科学高级教程

编委会

- 主 编 王拥军
- 副主编 张星虎 李焰生 赵 钢
- 编 委 (以姓氏笔画为序)
- 王拥军 首都医科大学附属北京天坛医院
- 王国相 卫生部中日友好医院
- 王佳伟 首都医科大学附属北京友谊医院
- 卢德宏 首都医科大学北京宣武医院
- 冯 涛 首都医科大学附属北京天坛医院
- 毕 齐 首都医科大学附属北京安贞医院
- 曲 辉 首都医科大学附属北京天坛医院
- 李存江 首都医科大学北京宣武医院
- 李继梅 首都医科大学附属北京友谊医院
- 李焰生 上海交通大学医学院附属仁济医院
- 吴立文 中国医学科学院北京协和医院
- 吴志英 复旦大学附属华山医院
- 沈 扬 北京大学第三医院
- 张在强 首都医科大学附属北京天坛医院
- 张志珺 东南大学附属中大医院
- 张拥波 首都医科大学附属北京友谊医院
- 张星虎 首都医科大学附属北京天坛医院
- 张微微 中国人民解放军北京军区总医院
- 陈 彪 首都医科大学北京宣武医院
- 周盛年 山东大学齐鲁医院
- 赵 钢 中国人民解放军第四军医大学西京医院
- 赵伟秦 首都医科大学附属北京友谊医院
- 赵性泉 首都医科大学附属北京天坛医院

秦海强 首都医科大学附属北京天坛医院
袁 云 北京大学第一医院
高 山 中国医学科学院北京协和医院
高培毅 首都医科大学附属北京天坛医院
郭 力 河北医科大学第二医院
崔丽英 中国医学科学院北京协和医院
樊东升 北京大学第三医院
魏东宁 中国人民解放军第 309 医院

组织策划 李春风 裴 燕

出版说明

为了进一步深化卫生专业职称改革,2000年人事部、卫生部下发了《关于加强卫生专业技术职务评聘工作的通知》(人发[2000]114号)。通知要求,卫生专业的副高级技术资格通过考试与评审相结合的方式获得;正高级技术资格通过答辩,由评审委员会评议,通过后即获得高级技术资格。根据通知精神和考试工作需要,副高级技术资格考试在全国各个省、自治区、直辖市职称改革领导小组的领导下设立了多个考区。目前,很多地区正高级技术资格的评审工作也逐渐采用考评结合的方法。通过考试取得的资格代表了相应级别技术职务要求的水平与能力,作为单位聘任相应技术职称的必要依据。

高级技术资格考试制度的逐渐完善,使与其相配套的考前辅导及考试用书市场明显滞后的矛盾日渐突出。鉴于职称改革制度和考生的双重需求,《中国卫生人才》杂志社和中华医学会共同组织医学各学科权威专家,编辑、出版了《高级卫生专业技术资格考试指导用书》(以下简称《指导用书》)。《指导用书》在介绍基本理论知识和常用治疗方法的基础上,更注重常见病防治新法、疑难病例分析、国内外发展现状和发展趋势等前沿信息的汇集,与国家高级卫生专业技术资格人员的专业素质要求相一致。《指导用书》的编者主要由从事临床工作多年,在本学科领域内具有较高知名度的副主任医师职称以上的专家及教授担任,以确保其内容的权威性、实用性和先进性。本书以纸质载体配合 CD-ROM 光盘的形式出版,其中纸质载体以专业知识为主,多媒体光盘容纳练习题库、模拟试题等内容,实现人机互动的功能。本书根据高级卫生专业技术资格考试大纲对专业知识“了解”“熟悉”和“掌握”的不同层次要求安排简繁,重点突出,便于考生复习、记忆。

考试不是目的,而是为了加强临床医务人员对学科知识的系统了解和掌握,是提高医疗质量的一种手段。因此,本套出版物的受益者不仅仅是中、高级技术资格应考人员,其权威、专业、前沿的学科信息将会对我国医学科学的发展、医学科技人才的培养及医疗卫生工作的进步起到推动和促进作用。《指导用书》各学科分册从 2009 年陆续出版。

目 录

第 1 章 神经系统疾病的诊断技术	(1)
第一节 超声诊断	(1)
一、颈部动脉超声	(1)
二、经颅多普勒超声	(5)
第二节 影像学诊断	(9)
一、概述	(9)
二、正常颅脑 CT、MR 断层解剖	(13)
三、颅内肿瘤的影像学诊断	(22)
四、脑血管疾病的影像学诊断	(50)
五、颅脑外伤的影像学诊断	(71)
六、颅内感染中毒、变性及脑白质病的影像学诊断	(76)
第三节 实验室诊断	(81)
一、脑血管疾病的实验室诊断	(81)
二、神经系统免疫介导性疾病的实验室诊断	(86)
三、神经系统感染常见病原体检测	(88)
四、遗传代谢性疾病的实验室诊断	(89)
第四节 电生理诊断	(92)
一、肌电图技术及临床应用	(92)
二、脑诱发电位	(96)
第五节 病理诊断	(98)
一、神经病理学诊断常用的染色技术	(98)
二、神经病理学诊断常用的免疫组织化学技术	(102)
第六节 分子生物学诊断	(104)
一、概述	(104)
二、基因诊断的途径和方法	(105)
三、常见神经系统疾病的分子生物学诊断	(106)
第 2 章 神经系统疾病的治疗新技术和新方法	(111)
第一节 治疗新技术	(111)
一、颈内动脉内膜剥脱术	(111)
二、缺血性脑血管病的血管内治疗	(112)
三、功能神经外科在神经内科的应用	(113)
四、立体定向技术	(114)
五、神经导航技术	(116)

第二节 治疗新方法	(117)
一、急性脑梗死 rt-PA 静脉溶栓治疗	(117)
二、神经干细胞移植	(119)
三、基因治疗	(119)
第 3 章 周围神经疾病	(122)
第一节 概述	(122)
第二节 脑神经疾病	(127)
一、三叉神经痛	(127)
二、特发性面神经麻痹	(128)
三、面肌痉挛	(129)
四、多数脑神经损害	(130)
第三节 脊神经疾病	(130)
一、单神经病及神经痛	(131)
二、多发性神经病	(135)
第四节 吉兰-巴雷综合征	(136)
第五节 慢性炎症性脱髓鞘性多发性神经病	(144)
第 4 章 脊髓疾病	(152)
第一节 概述	(152)
一、脊髓的大体结构	(152)
二、脊髓内的传导通路	(153)
三、脊髓的节段性支配	(153)
四、脊髓的血液供应	(153)
五、脊髓病变的特点	(153)
六、脊髓病变的定位	(154)
第二节 急性脊髓炎	(155)
第三节 脊髓血管疾病	(159)
一、脊髓缺血	(159)
二、脊髓动脉血栓形成	(160)
三、自发性椎管内出血	(160)
四、脊髓血管畸形	(161)
五、脊髓血管栓塞	(163)
第四节 脊髓拴系综合征	(164)
第五节 肝性脊髓病	(165)
第 5 章 脑血管病	(167)
第一节 概述	(167)
一、脑部血液供应及其特征	(167)
二、脑血管病的分类	(170)
三、脑血管病的危险因素	(170)
四、脑血管病的诊断	(171)
五、治疗原则	(174)

六、预防	(175)
第二节 短暂性脑缺血发作	(176)
第三节 脑梗死	(182)
第四节 脑出血	(191)
第五节 蛛网膜下腔出血	(198)
第六节 颅内静脉血栓形成	(207)
第七节 血管性认知障碍	(214)
第 6 章 中枢神经系统感染性疾病	(225)
第一节 概述	(225)
第二节 单纯疱疹病毒性脑炎	(228)
第三节 细菌性脑膜炎	(232)
第四节 结核性脑膜炎	(238)
第五节 隐球菌性脑膜炎	(242)
第六节 朊蛋白病	(250)
第七节 脑寄生虫感染	(259)
一、脑囊虫病	(259)
二、脑棘球蚴病	(262)
三、曼氏裂头蚴病	(263)
四、脑型血吸虫病	(264)
五、脑型肺吸虫病	(266)
六、广州管圆线虫病	(267)
第八节 艾滋病的神经系统损害	(268)
第九节 神经系统螺旋体感染	(273)
一、钩端螺旋体病	(273)
二、莱姆病	(274)
三、神经梅毒	(275)
第 7 章 中枢神经系统脱髓鞘疾病	(281)
第一节 概述	(281)
第二节 多发性硬化	(281)
第三节 视神经脊髓炎	(289)
第四节 急性播散性脑脊髓炎	(291)
第五节 同心圆硬化	(292)
第六节 肿瘤样脱髓鞘病	(293)
第七节 脑白质营养不良	(293)
一、异染性脑白质营养不良	(294)
二、肾上腺脑白质营养不良	(294)
第 8 章 运动障碍疾病	(297)
第一节 概述	(297)
第二节 帕金森病	(298)
第三节 肝豆状核变性	(308)

第四节	亨廷顿病	(311)
第五节	小舞蹈病	(312)
第六节	肌张力障碍	(313)
第9章	癫痫	(316)
第一节	概述	(316)
第二节	癫痫发作	(318)
一、	大脑的功能解剖与发作症状	(318)
二、	癫痫发作的分类	(318)
三、	癫痫持续状态	(324)
四、	局灶性发作中的定位体征	(324)
五、	癫痫发作的鉴别诊断	(325)
第三节	癫痫综合征	(325)
一、	癫痫综合征分类	(326)
二、	部分癫痫综合征介绍	(327)
第四节	癫痫的病因	(330)
一、	癫痫病因的分类	(330)
二、	与癫痫发作或癫痫综合征相关的疾病分类	(330)
三、	常见病因	(331)
第五节	癫痫的诊断	(335)
一、	癫痫的诊断依据	(335)
二、	脑电图在癫痫诊断中的应用	(335)
第六节	癫痫的治疗	(338)
一、	癫痫的药物治疗	(339)
二、	抗癫痫药物治疗原则	(341)
三、	癫痫的外科治疗	(343)
第10章	头痛	(347)
第一节	概述	(347)
第二节	偏头痛	(348)
一、	急性期药物治疗	(352)
二、	预防性药物治疗	(356)
第三节	丛集性头痛	(358)
第四节	紧张型头痛	(359)
第11章	头晕和眩晕	(362)
一、	头晕和眩晕的定义	(362)
二、	头晕和眩晕的问诊	(362)
三、	头晕和眩晕的检查	(363)
四、	头晕和眩晕的常见病因	(363)
五、	急诊的头晕和眩晕	(364)
六、	头晕和眩晕诊断的常见错误	(364)
七、	常见眩晕的诊断标准	(365)

八、头晕和眩晕的治疗	(366)
第 12 章 神经系统变性疾病	(368)
第一节 概述	(368)
第二节 阿尔茨海默病	(368)
第三节 路易体痴呆	(370)
第四节 额颞叶痴呆	(373)
第五节 运动神经元病	(375)
第六节 多系统萎缩	(377)
第 13 章 神经系统遗传性疾病	(380)
第一节 概述	(380)
第二节 遗传性共济失调	(384)
一、常染色体显性遗传小脑性共济失调	(385)
二、常染色体隐性共济失调	(394)
三、性连锁共济失调	(402)
四、线粒体综合征伴共济失调	(402)
第 14 章 神经-肌肉接头和肌肉疾病	(404)
第一节 概述	(404)
第二节 重症肌无力	(407)
第三节 炎性肌肉病	(413)
一、皮肤炎	(413)
二、多发性肌炎	(416)
三、包涵体肌炎	(418)
第四节 离子通道病	(419)
一、低钾性周期性瘫痪	(419)
二、高钾性周期性瘫痪	(420)
三、非肌营养不良性肌强直	(421)
第五节 肌营养不良	(423)
一、抗肌萎缩蛋白病	(423)
二、强直性肌营养不良	(425)
三、面肩肱型肌营养不良	(426)
四、肢带型肌营养不良	(427)
第六节 代谢性肌肉病	(429)
一、线粒体病	(429)
二、脂肪代谢性肌病	(431)
三、糖原累积病	(432)
第 15 章 副肿瘤综合征	(437)
第一节 概述	(437)
第二节 Lambert-Eaton 肌无力综合征	(441)
第三节 副肿瘤性边缘叶脑炎	(443)
第 16 章 营养缺乏和代谢性疾病	(446)

第一节 酒精中毒	(446)
一、酒精中毒的机制	(446)
二、酒精中毒的病理变化	(447)
三、酒精中毒的神经系统疾病和综合征	(448)
第二节 药物中毒	(453)
横纹肌溶解症	(454)
第三节 维生素 B ₁₂ 缺乏	(456)
第 17 章 心身疾病	(463)
第一节 心境障碍	(463)
第二节 焦虑障碍	(477)
一、广泛性焦虑	(477)
二、惊恐障碍	(479)
第 18 章 系统疾病的神经系统损害	(484)
第一节 概述	(484)
第二节 肺性脑病	(486)
第三节 肝性脑病	(487)
第四节 肾性脑病	(490)
第五节 低血糖性脑病	(492)
第六节 糖尿病性神经系统并发症	(494)
一、糖尿病合并急性神经系统并发症	(495)
二、糖尿病合并神经系统慢性并发症	(496)
第七节 桥本脑病	(498)
第八节 系统性红斑狼疮神经系统并发症	(499)
附录 A 高级卫生专业技术资格考试大纲(神经内科专业——副高级)	(503)
附录 B 高级卫生专业技术资格考试大纲(神经内科专业——正高级)	(504)

第1章

神经系统疾病的诊断技术

第一节 超声诊断

一、颈部动脉超声

颈部动脉超声和经颅多普勒超声(TCD)是密不可分的一对检查手段,具有血管影像和血流动力学分析的功能,可以分别获得颅内、外血管病变的诊断信息。由于其具有操作简便、经济适用、可重复性强等优点,目前已经和 TCD 一起成为临床医生首选的检查手段。

(一)简单原理和操作方法

1. 简单原理 分别应用线阵和凸阵探头,探测颈部的动脉及其主要分支,常规检测分三步:首先看二维结构,然后看彩色血流充盈情况,最后对比频谱提供的血流速度及频谱形态等指标,可以明确颈部动脉斑块情况、狭窄或闭塞的位置及严重程度、导致病变的原因(如动脉硬化性或大动脉炎等)。

2. 常规检查的动脉和部位 颈总动脉(近、中、远段)、颈动脉分叉处、颈内动脉(近、中、远段)、颈外动脉及其分支、椎动脉(颈段、椎间段、枕段)、锁骨下动脉和无名动脉。

3. 可以检测的动脉名称和英文简写 颈总动脉(common carotid artery, CCA),颈内动脉(internal carotid artery, ICA),颈外动脉(external carotid artery, ECA),椎动脉(vertebral artery, VA),锁骨下动脉(subclavian artery, SubA),无名动脉(innominate artery, INA)。

4. 常规检测内容 管径、血流速度和频谱形态、内中膜厚度、斑块(位置、大小、形态、内部回声特征)、狭窄(位置、狭窄程度、长度)或闭塞。

5. 颈内动脉和颈外动脉的鉴别 如表 1-1 所示。

表 1-1 颈内动脉和颈外动脉的鉴别

鉴别点	颈内动脉	颈外动脉
内径	较粗	较细
解剖特征	无分支	多个分支
检测部位	后外侧	前内侧
频谱形态	低阻力型	高阻力型
颞浅动脉叩击试验	无变化或轻微变化	震颤传导波形

(二)颈部动脉超声的临床应用

1. 颈部动脉粥样硬化

(1)内中膜厚度(IMT):IMT 是评价动脉粥样硬化内中膜损害的重要标志,通常 $IMT < 1.0mm$ 。 $1.0mm \leq IMT < 1.5mm$ 称为内中膜增厚, $IMT \geq 1.5mm$ 则称为斑块形成。

(2)斑块形态学和声学特征的评价:颈动脉内膜面粗糙,管壁增厚,斑块形成。斑块多发生在颈动脉分叉部,其次为颈内动脉起始段及颈总动脉,分为以下类型。

根据斑块声学评价(图 1-1)

①均质回声斑块:分低回声、等回声及强回声斑块。

②不均质斑块:斑块内部包含强、中、低回声。

根据斑块形态学特征评价(图 1-2)

①规则型:如扁平斑,基底较宽,表面纤维帽光滑,回声均匀,形态规则。

②不规则型:如溃疡斑块,表面不光滑,局部组织缺损,形成火山口样缺损。

(3)颈部动脉狭窄和程度判断:颈部动脉狭窄的测量方法在国际上并不统一,包括北美症状性颈动脉内膜剥脱术实验法(NASCET)、欧洲颈动脉外

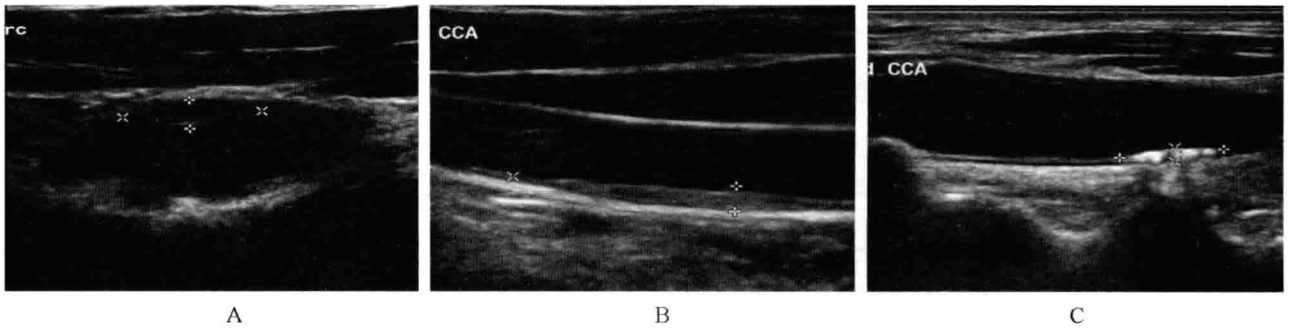


图 1-1 颈动脉超声上各种回声斑块影像

A. 颈动脉分叉处前壁稍低回声的斑块; B. 颈总动脉后壁等回声的斑块; C. 颈总动脉后壁高回声的斑块

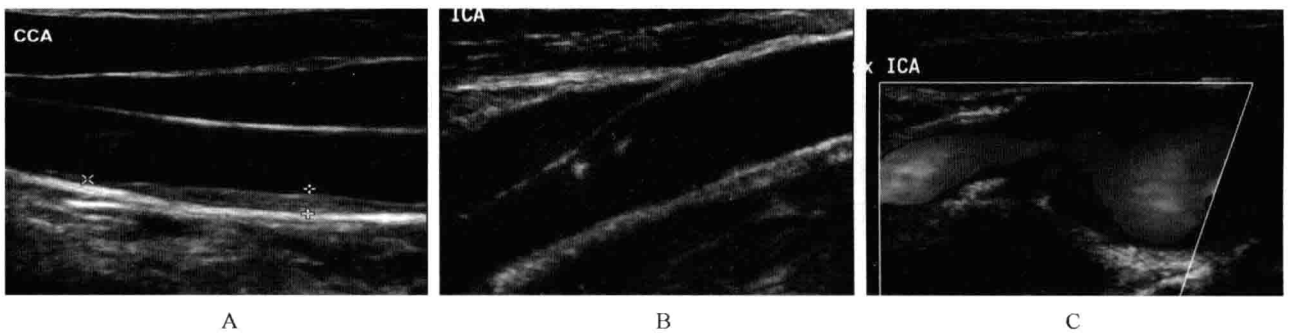


图 1-2 颈动脉超声上斑块形态学特征影像

A. 颈总动脉后壁的扁平斑块,表面纤维帽完整; B. 颈内动脉前壁不均匀回声不规则斑块; C. 颈内动脉后壁的溃疡斑,可见火山口样改变,有血流充盈

科实验法(ECST)、颈总动脉法(CC)和颈动脉指数测量法(CSI)。单纯血管内径测量法,不仅不同方法之间有差距,而且不同操作者之间也有差距,所以不能单纯靠血管内径测量法评估狭窄率。目前我们根据直径测量所得的狭窄率、面积测量所得的狭窄率、狭窄部位的流速、狭窄远段血流的频谱形态等综合判断颈部动脉的狭窄率。2003年美国放射年会超声会议公布的颈动脉狭窄超声评价标准见表 1-2。

超声检查对颅外段颈动脉有无形态学改变(斑块形成、狭窄、阻塞)和血流状态异常、判断狭窄程

度、确定治疗方案、预防卒中及估计预后均有重要意义。近年,应用颈动脉超声检查评价抗动脉粥样硬化药物的疗效,也取得一定效果,并对预测心脑血管意外的发生也有实用价值。

(4)颈动脉闭塞:颈部的大动脉都可能出现闭塞性改变,包括颈总动脉、颈内动脉、颈外动脉、椎动脉、锁骨下动脉。其中最常见的是颈内动脉闭塞,我们以一侧颈内动脉闭塞为例:①颈内动脉管腔内斑块填充;②彩色多普勒影像显示无血流信号;③多普勒频谱异常:颈总动脉远段或球部血流阻力明显增加,呈高阻型改变;④颈外动脉扩张,

表 1-2 2003 年美国放射年会超声会议公布的颈动脉狭窄超声评价标准

病变程度(%)	PSV(cm/s)	EDV(cm/s)	PSV _{ICA1} /PSV _{ICA2}
轻度(0~49)	<125	<40	<2.0
中度(50~69)	>125, <230	>40, <100	>2.0, <4.0
重度(70~99)	>230	>100	>4.0
闭塞	血流信号消失	—	—

血流速度升高,颈外动脉血流颅内化,血管阻力下降;⑤双侧椎动脉流速代偿性升高;⑥患侧颈总动脉管径小于健侧。

2. 大动脉炎 大动脉炎是一种病因不明的主要累及主动脉弓及其分支的动脉炎,本病常累及动脉全层,主要为弥漫性纤维组织增生,广泛而不规则的增厚或变硬,致使动脉管腔因不同程度的狭窄或血栓形成而闭塞。

(1)大动脉炎临床分类① I型:头臂动脉型(上肢无脉型)——累及主动脉及分支,出现脑和上肢缺血症状;② II型:胸腹主动脉型——上下肢血压明显异常,出现高血压、头痛;③ III型:肾动脉型——病变位于肾动脉主干开口处或波及肾内小动脉,出现高血压;④ IV型:混合型。

(2)大动脉炎超声表现:①动脉内膜均匀增厚,呈被褥样改变,血管壁明显增厚,动脉内中膜融合,外膜回声明显增强,管壁僵硬,动脉内径缩小。②改变主要出现于颈总动脉,而颈内动脉通常不受累。③可见到新生的供血小血管,说明动脉炎处于活动期。

(3)多发性大动脉炎与累及颈总动脉所致狭窄者鉴别的要点①发病情况:多发性大动脉炎以青年女性多见,动脉粥样硬化则多见于40岁以上中老年人;②发病部位:大动脉炎多见于颈总动脉近段、中段,而动脉粥样硬化则多在分叉部和(或)颈内动脉起始段;③超声表现:大动脉炎为普遍性或局限性管壁全层增厚,而且不累及颈内动脉,而动脉粥样硬化为管腔内斑块形成,管腔局限性狭窄(图1-3)。

3. 动脉瘤 颈动脉瘤是动脉管壁局部薄弱和结构破坏后所形成的永久性异常扩张或膨出,分为①真性动脉瘤:主要由于动脉壁本身病变,如动脉

硬化的内膜增厚和中膜弹性纤维退行性变,管壁肌组织变薄,同时,由于血流的不断冲击,动脉壁薄弱部分逐渐扩大而局限性梭形或囊状扩张,瘤壁结构完整。②假性动脉瘤:多由外伤或手术引起,动脉壁受伤破裂在软组织内形成局限性血肿,该血肿借动脉壁上破裂口与动脉腔相通,瘤壁由纤维组织或周围软组织包绕构成。瘤壁由动脉血管外膜或周围结缔组织构成。③夹层动脉瘤(又称动脉夹层):各种原因引起动脉壁内膜或中膜撕裂后,血液冲击,使中膜层分离,出现假腔,血肿形成,以致血管真腔狭窄、闭塞。

真性动脉瘤血管壁局限性扩张,彩色多普勒血流显示瘤体内红、蓝相间涡流,多普勒流速显示低速涡流。假性动脉瘤显示在颈动脉旁的低回声肿块,有破口与颈动脉相通,彩色多普勒显示动脉壁与瘤体之间有相通狭小通道,多普勒显示破口处收缩期高流速,舒张期转为反向的中等流速异常“往返血流”曲线。夹层动脉瘤可见动脉壁内膜分离,分离的内膜呈曲线状回声,将血管分隔成真、假两个腔。分离的内膜回声随心动周期来回摆动,导致真假腔内血流方向随心动周期中撕裂内膜的运动改变(图1-4)。

4. 锁骨下动脉盗血综合征 锁骨下动脉盗血综合征临床诊断较困难,以往常要依靠升主动脉造影才能明确诊断。超声检查可提供锁骨下动脉及无名动脉的狭窄部位、程度和病因,是一项新的无创检查手段,现已成为首选检查方法。①锁骨下动脉或无名动脉狭窄或闭塞:局部管腔狭窄或闭塞,远段血管扩张,多普勒频谱呈高流速改变,或者起始处无血流信号;②椎间隙段椎动脉可呈现切迹、振荡型频谱或逆转改变;③患侧上肢动脉低流速低阻力血流改变(图1-5)。

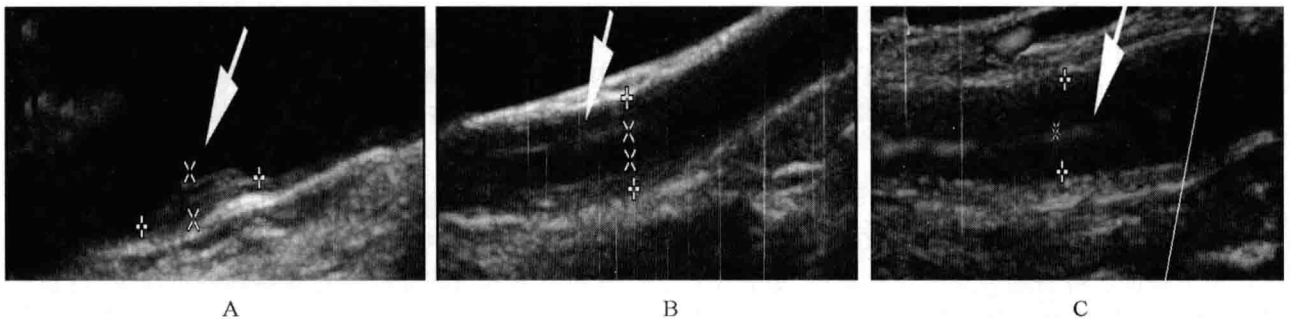


图1-3 动脉硬化斑块与大动脉炎的超声表现

A. 局限性增厚的动脉硬化斑块;B. 被褥样增厚的血管内中膜;C. 可见纤细血流通过