

性学辞典

主编 樊民胜



上海辞书出版社

性学词典

吴阶平题



主编 樊民胜

上海辞书出版社

性学词典

上海辞书出版社出版

(上海陕西北路457号 邮政编码: 200040)

上海辞书出版社发行所发行 同济大学印刷厂印刷

开本 850×1168 1/32 印张 17.625 插页 13 字数 524 000

1998年7月第1版 1998年7月第1次印刷

印数 1-8 000

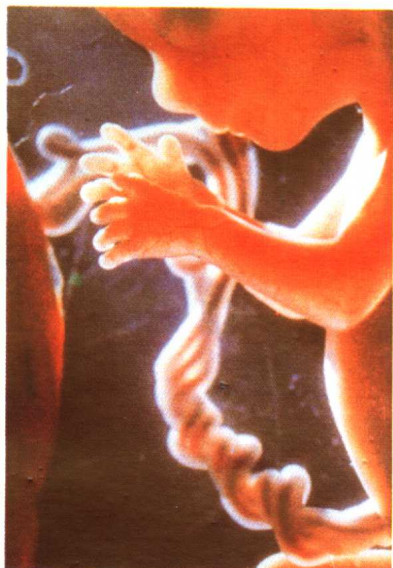ISBN 7-5326-0474-8/R·9

定价: 33.20元

顾 问 吴阶平 吴敏伦 洪嘉禾
主 编 樊民胜
主要撰稿人 (以姓氏首字笔画为序)
 乐嘉豫 关 湧 江晓原 何 伦 金德初
 姚德鸿 徐晋勋 程利南 樊民胜

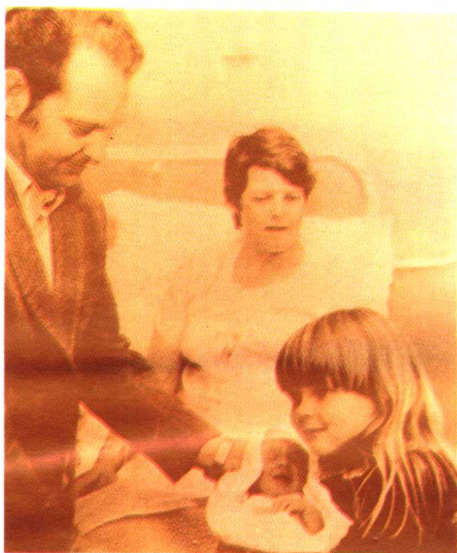责任编辑 唐尚斌
插 图 曹惠珠 何香生 柳和荣
封面设计 姜 明

性与生育

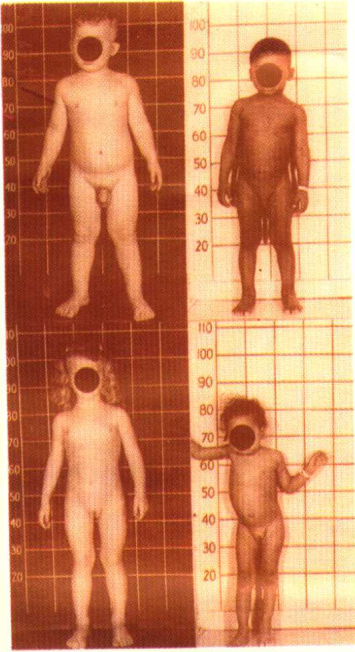


十二星期大的胎儿。此时外部一些附属器官和内部系统均已成形（包括指纹），同时也能自由移动。

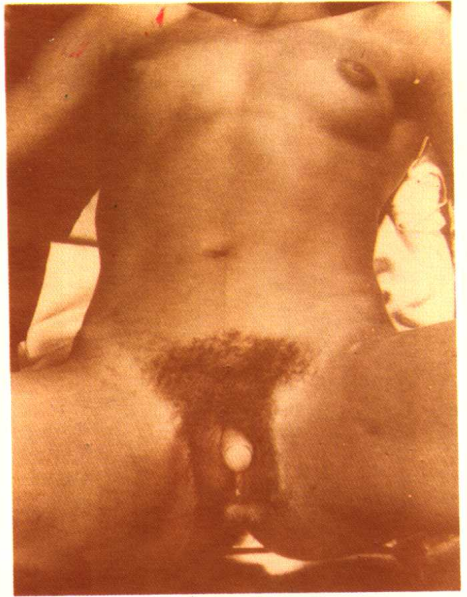世界上第一个试管婴儿露易丝·布朗，她的妹妹也是体外受精的产物。



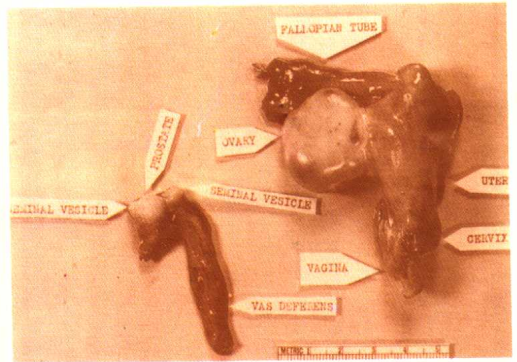
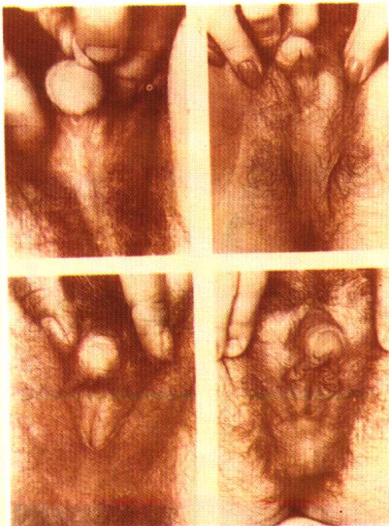
上海计划生育宣传中心和性教育研究会举办的《人类与性》展览。



性早熟。四个都是 2 岁半的孩子，左上、左下分别是性早熟的男孩和女孩；右上、右下分别是正常发育的男孩和女孩。



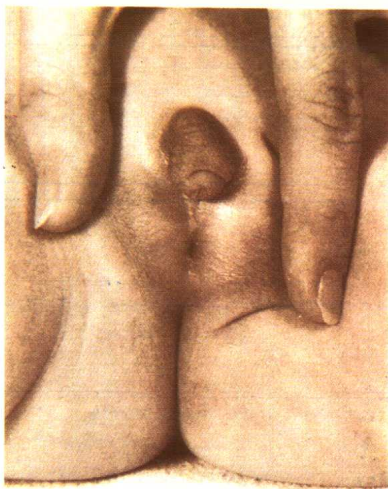真两性畸形患者，左面有卵巢，右面有睾丸，染色体为 46, XX。



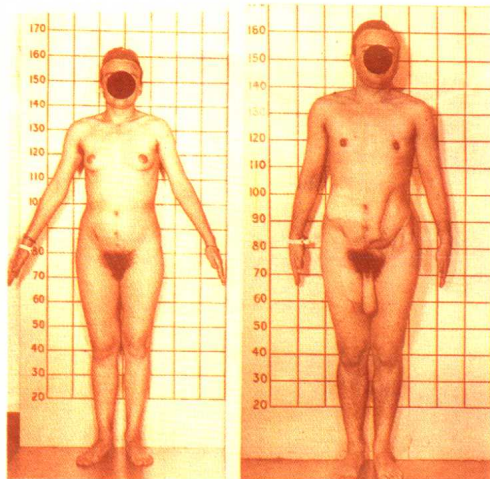
真两性畸形患者的两套性器官。左侧为男性睾丸，右侧为女性阴道、子宫和卵巢。

四个女性假两性畸形患者的外生殖器

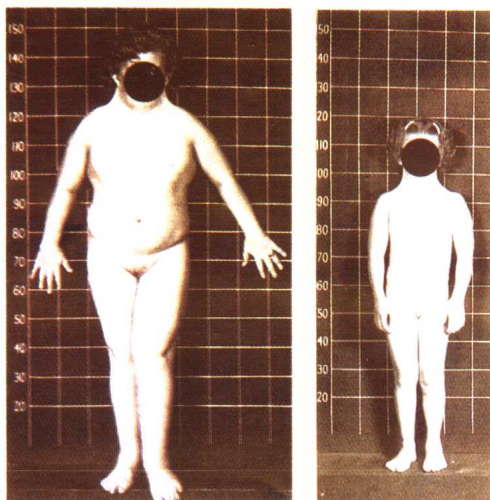
疾病与性



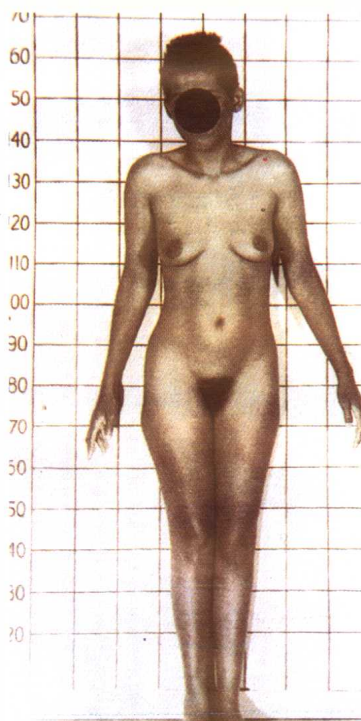
混合性性腺发育不全
(45, X/46, XX) 综合征
患者的畸形外生殖器。



女变男的变性手术者。
左为变性前，右为变性后。

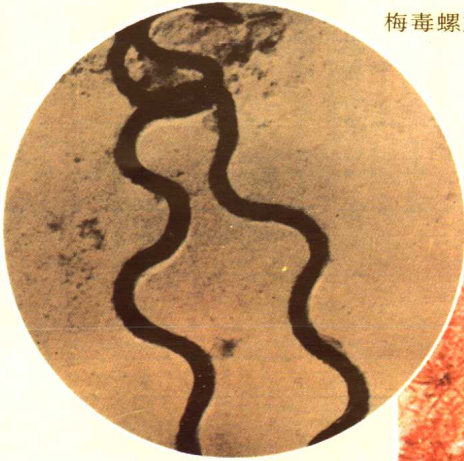

特纳氏综合征患者，左面的女孩15岁，
右面的10岁半，两人都矮身材和性幼稚。

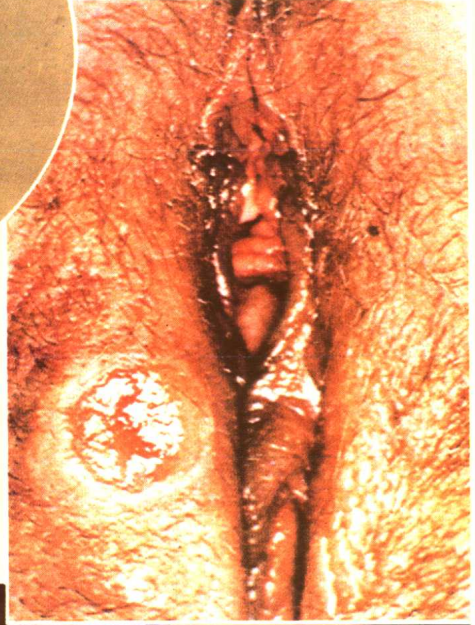


47, XXX 综合征患者——一个
有正常性形态伴智力缺陷的女子。

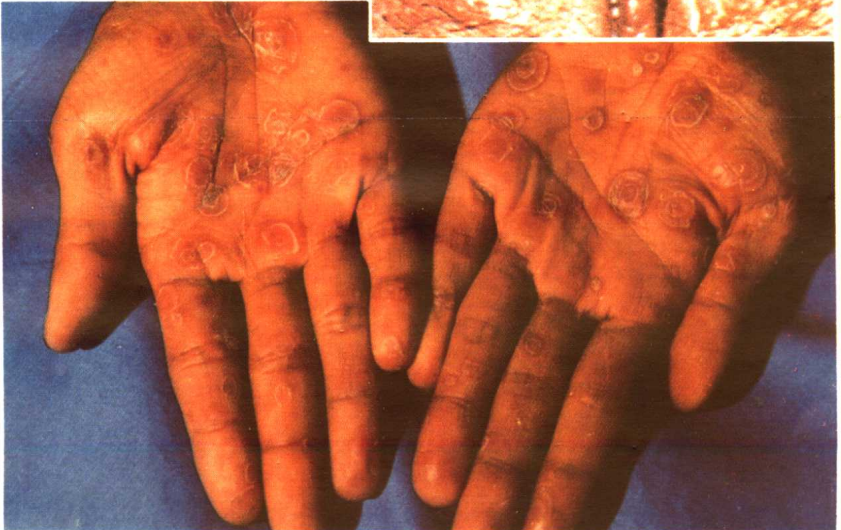梅毒螺旋体



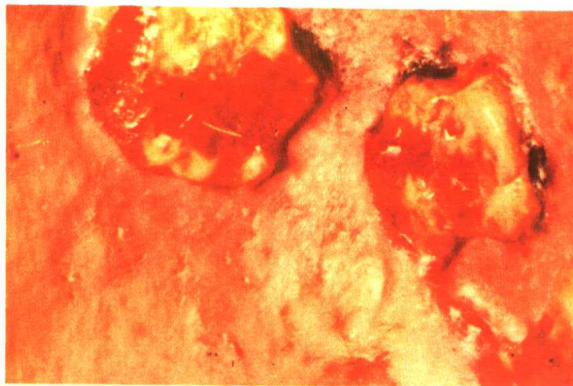
硬下疳 (女)



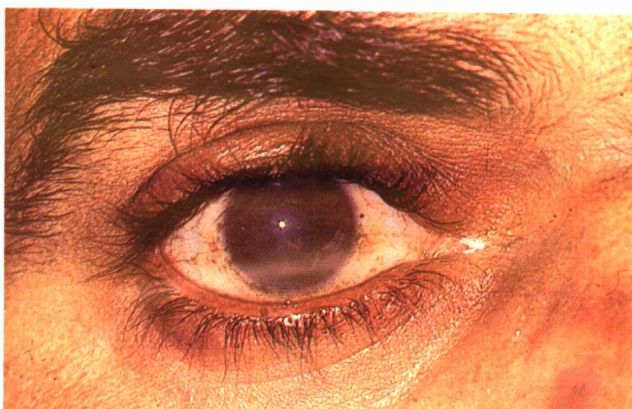二期梅毒疹



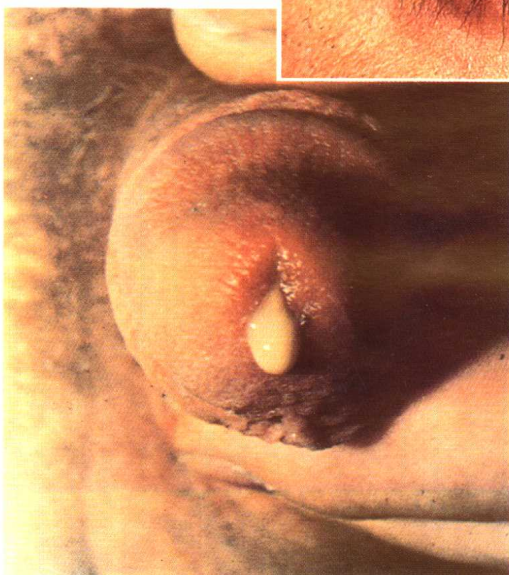
性传播疾病



梅毒树胶肿

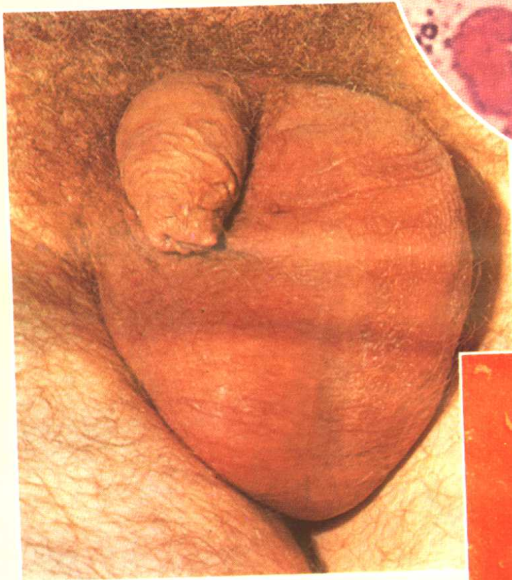
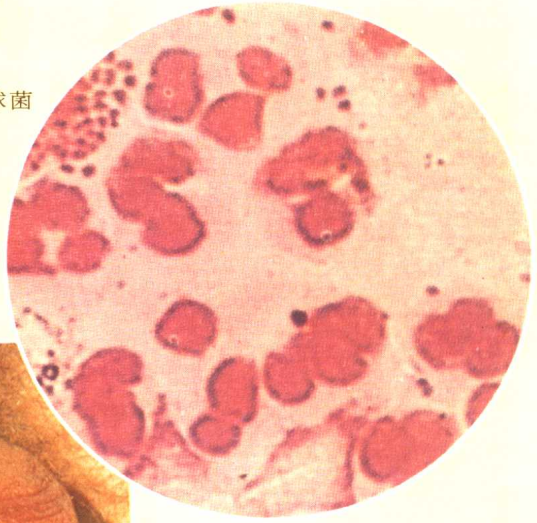
眼梅毒




淋病

淋病双球菌

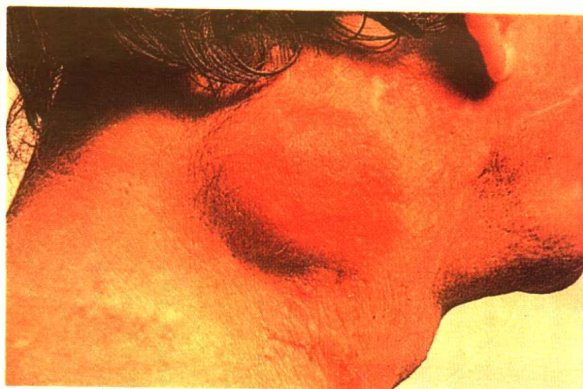

淋菌性附睾炎



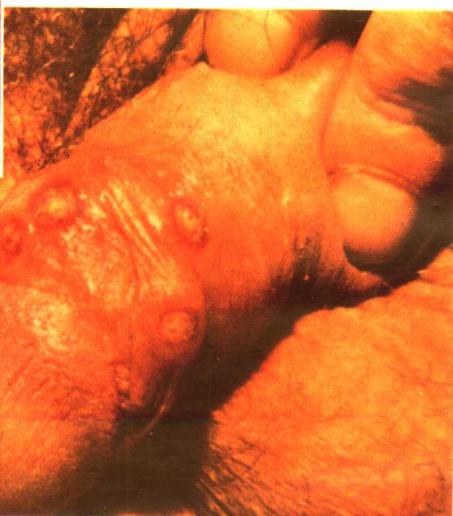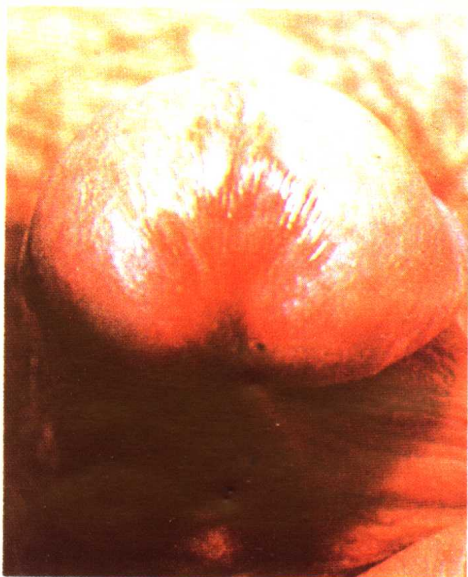卡波希氏肉瘤

性传播疾病

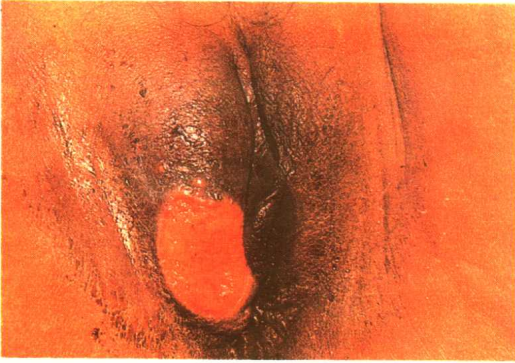

非淋菌性尿道炎

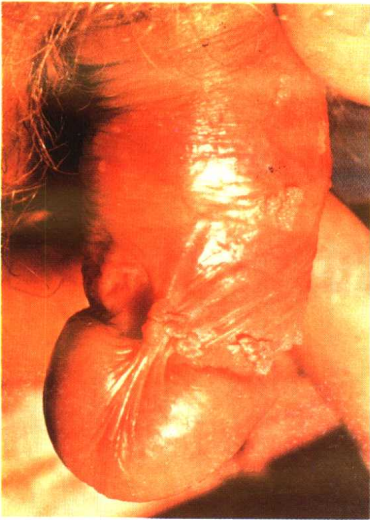非何杰金氏淋巴瘤



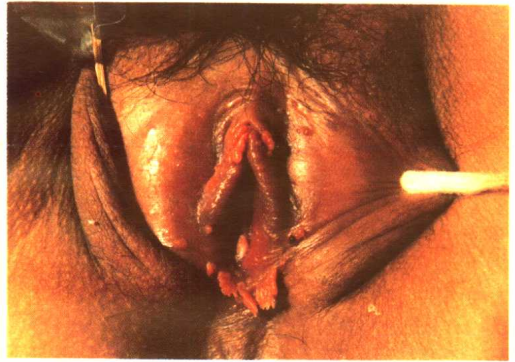软下疳



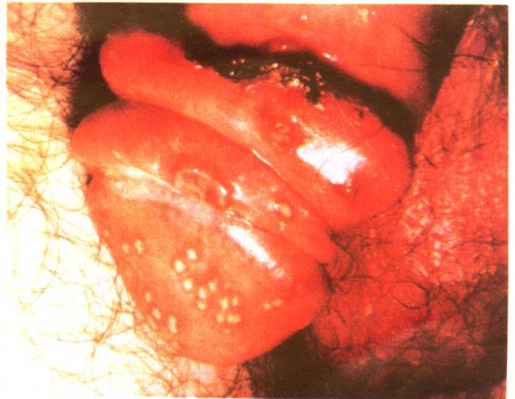
性病性淋巴肉芽肿



尖锐湿疣（男）



尖锐湿疣（女）



生殖器疱疹




福建泉州石祖




印度神庙中供奉的林伽。



印度卡鞠拉哈神庙的欢喜佛



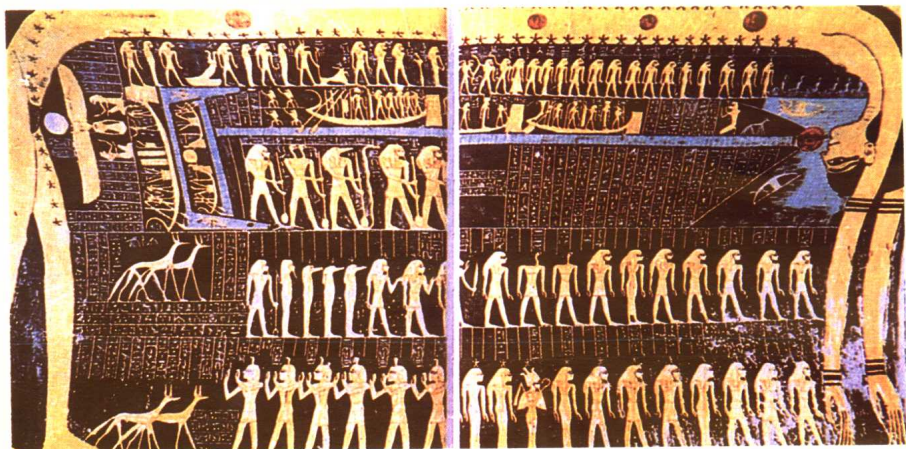
古希腊雕塑《米罗岛的维纳斯》




原始雕刻《维伦堡的维纳斯》



马西斯的油画《罗得和他的女儿》——著名的创世记乱伦故事



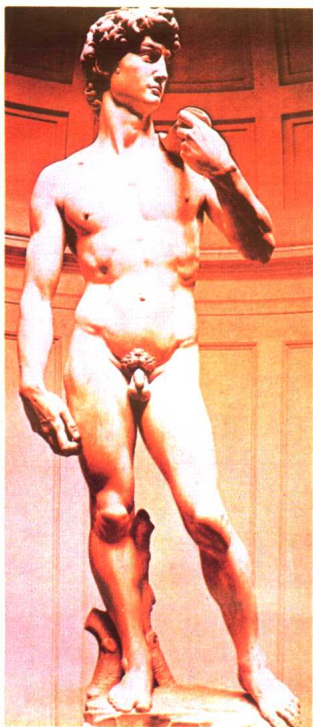
古埃及壁画《天空女神纳特》



古希腊雕塑《米隆的掷铁饼者》

意大利贝尼尼的雕塑《圣德列萨的祭坛》






文艺复兴时期米开朗基罗的雕塑《大卫》



文艺复兴时期达·芬奇的油画《丽达与鹅》



文艺复兴时期波提切利的蛋彩画《维纳斯的诞生》

性文化史



文艺复兴时期丁托列托的油画
《苏珊娜与长老》



中国明代仇英的春宫画《亲昵》



日本的春宫画（浮世绘）



阿拉伯春宫画——《香园》插图